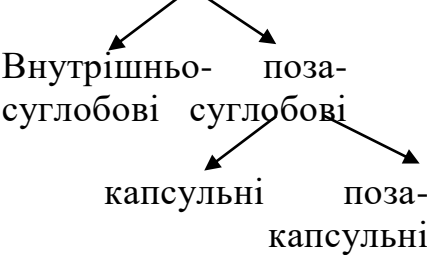


**Таблиця 2 – Класифікація з'єднань кісток**

Назва	Види	Приклади
<p>Волокнисті з'єднання (синдесмози)</p> <p>Хрящові з'єднання (синхондрози)</p> <p>Кісткові з'єднання (синостози)</p>	<p><b>Безперервні з'єднання</b></p> <p>1. Зв'язки</p> <p>2. Мембрани</p> <p>3. Шви: а) зубчасті</p> <p style="padding-left: 40px;">б) лускові</p> <p style="padding-left: 40px;">в) плоскі</p> <p>4. Вклинення</p> <p>1. Постійні</p> <p>2. Тимчасові</p> <p><b>Напівсуглоби (симфізи)</b></p>	<p>Жовті зв'язки</p> <p>Міжкісткові перетинки передпліччя та гомілки</p> <p>Вінцевий шов</p> <p>Стріловий шов</p> <p>Ламбдоподібний шов</p> <p>Тім'яно-соскоподібне шов (луско-соскоподібне шов)</p> <p>Міжносовий шов</p> <p>Сльозово-верхньощелепний шов</p> <p>Зубо-комірковий синдесмоз</p> <p>Синхондроз першого ребра</p> <p>Клино-потиличний синхондроз</p> <p>З'єднання тазових кісток у дитячому віці</p> <p>Див. вище</p> <p>Лобковий симфіз</p>

Назва	Обов'язкові елементи суглобів	Допоміжні елементи суглобів	Види суглобів	Приклади
Суглоби (синовіальні з'єднання)	1. Суглобові поверхні, вкриті хрящем. 2. Суглобова капсула. 3. Суглобова порожина, яка містить синовіальну рідину.	<p><b>Перервні з'єднання</b></p> <p>1. Зв'язки</p>  <pre> graph TD     A[Зв'язки] --&gt; B[Внутрішньо-суглобові]     A --&gt; C[поза-суглобові]     B --&gt; D[капсульні]     B --&gt; E[поза-капсульні]           </pre> <p>2. Суглобовий диск.            3. Суглобовий меніск.            4. Суглобова губа.</p>	<p>За кількістю суглобових поверхонь, які беруть участь в утворенні суглоба, та їх взаємовідношень між собою:</p> <ol style="list-style-type: none"> <li>Простий</li> <li>Складний</li> <li>Комплексний – наявність диска в суглобі.</li> <li>Комбіновані – два суглоби, які функціонують сумісно.</li> </ol> <p>За кількістю осей обертання та формою суглобових поверхонь:</p> <ol style="list-style-type: none"> <li>Одноосьові:           <ol style="list-style-type: none"> <li>циліндричний</li> <li>блокоподібний</li> </ol> </li> <li>Двоосьові:           <ol style="list-style-type: none"> <li>еліпсоподібний</li> <li>двовиростковий</li> <li>сідлоподібний</li> </ol> </li> <li>Багатоосьові:           <ol style="list-style-type: none"> <li>кулястий</li> <li>чашоподібний (горіхоподібний)</li> <li>плоский</li> </ol> </li> </ol>	<p>Міжфалангові суглоби кисті            Ліктьовий суглоб            Колінний суглоб</p> <p>Скронево-нижньщелепний суглоб</p> <p>Проксимальний і дистальний променево-ліктьові суглоби            Плечо-ліктьовий суглоб            Міжфалангові суглоби</p> <p>Променево-зап'ястковий суглоб            Колінний суглоб            Зап'ястково-п'ястковий суглоб великого пальця</p> <p>Плечовий суглоб            Кульшовий суглоб</p> <p>Крижово-клубовий суглоб</p>