

МІНІСТЕРСТВО ОХОРОНИ ЗДОРОВ'Я УКРАЇНИ  
ТЕРНОПІЛЬСЬКА ДЕРЖАВНА МЕДИЧНА АКАДЕМІЯ  
ІМ. І.Я. ГОРБАЧЕВСЬКОГО

*Кафедра пропедевтики дитячих хвороб*

# **АЛГОРИТМИ ПРАКТИЧНИХ НАВИКІВ У ПЕДІАТРІЇ**

*(навчальний посібник)*

Тернопіль  
“Укрмедкнига”  
2003

ББК 57.3я723

А 45

УДК 616-053.2(075.3)

**Авторський колектив:** д-р мед. наук, проф. О.Є. Федорців, канд. мед. наук, доц. Т.О. Воронцова, канд. мед. наук, доц. У.М. Цідилко, канд. мед. наук, доц. Н.О. Ліщенко, канд. мед. наук А.О. Луцук, канд. мед. наук І.В. Кубей, канд. мед. наук Н.Ю. Щербатюк, канд. мед. наук О.М. Шульгай, канд. мед. наук С.О. Никитюк.

**Рецензенти:** зав. кафедри пропедевтики дитячих хвороб Буковинської державної медичної академії, д-р мед. наук, проф. *Ю.М. Ничитайло*;  
доцент кафедри факультетської та госпітальної педіатрії Тернопільської державної медичної академії ім. І.Я. Горбачевського, д-р мед. наук, проф. *Н.В. Банадига*.

**Федорців О.Є. та ін.**

**А 45 Алгоритми практичних навиків у педіатрії:** Навчальний посібник. – Тернопіль: Укрмедкнига, 2003.– 172 с.

ISBN 966-673-042-1

Навчально-методичний посібник призначений для студентів вищих медичних закладів освіти і покликаний полегшити й одночасно підвищити ефективність засвоєння навичок та вмій в об'єктивному обстеженні здорових та хворих дітей різного віку, навчити чітко і в логічній клінічній послідовності проводити дослідження органів і систем та дитячого організму в цілому для своєчасного виявлення симптомів та синдромів ураження.

Новизна та оригінальність посібника полягає у більш поглибленому детальному описі в логічному клінічному порядку всіх етапів дослідження кожного органа і системи. У кінці кожного розділу є тести для самоконтролю, які дозволяють перевірити і закріпити отримані знання. “Алгоритми практичних навиків у педіатрії” відповідають сучасним вимогам і адаптовані до програми пропедевтики дитячих хвороб.

ББК 57.3я723

УДК 616-053.2(075.3)

ISBN 966-673-042-1

© О.Є. Федорців та ін., 2003

## ВСТУП

Лікарю довіряють найцінніше – життя і здоров'я. Це вимагає від майбутнього спеціаліста досягнення професійної зрілості, вміння застосовувати свою практичну діяльність в ім'я збереження і покращання здоров'я людей. Особливої актуальності професіоналізм лікаря набуває у педіатрії. Адже педіатру доручають найгуманнішу місію – допомогти зберегти життя і здоров'я майбутнього нації.

За останні роки значно підвищились вимоги до якості знань лікарів та майбутніх спеціалістів, виникла необхідність розробки якісно нових методологій навчання, які б більш глибоко дозволили втілювати набуті теоретичні знання у практичну діяльність.

Запропонований посібник ставить перед собою мету полегшити і одночасно підвищити ефективність засвоєння навичок та вмінь у фізикальному об'єктивному обстеженні здорових та хворих дітей різного віку, навчити студентів, молодих педіатрів чітко і в логічній клінічній послідовності проводити дослідження органів і систем та дитячого організму в цілому для своєчасного виявлення симптомів їх ураження.

Алгоритми включають етапи оцінки фізичного і нервово-психічного розвитку дітей різного віку, діагностичного пошуку їх порушень.

Застосовування алгоритмів практичних навичок дозволяє дисциплінувати клінічне мислення, сприяє розвитку його окремих елементів, виховує лікарську спостережливість та уважність, покращує якість вивчення студентами необхідного обсягу знань.

Посібник розрахований на студентів медичних ВНЗ, лікарів, середніх медичних працівників.

## **Розділ I. ЗАГАЛЬНІ ПРИНЦИПИ ФІЗИКАЛЬНОГО ОБСТЕЖЕННЯ ДИТИНИ**

### **УМОВИ ПРОВЕДЕННЯ ОБСТЕЖЕННЯ**

#### **1. Вимоги до приміщення:**

- ◆ без протягів;
- ◆ температура в приміщенні не нижче 18-20 градусів за Цельсієм;
- ◆ світле (природне або достатнє штучне освітлення);
- ◆ джерела світла прямі і бокові;
- ◆ ізоляція від можливих зовнішніх шумів.

#### **2. Матеріальне забезпечення:**

- ◆ стетоскоп (стет фонендоскоп);
- ◆ сфігмоманометр;
- ◆ сантиметрова стрічка;
- ◆ чистий шпатель;
- ◆ термометр.

#### **3. Вимоги до лікаря:**

- ◆ чистий халат і шапочка;
- ◆ маска;
- ◆ руки теплі, сухі, чисті;
- ◆ коротко підрізані нігті;
- ◆ шкіра рук без саден та гнійників.

### **ОСОБЛИВОСТІ ОБСТЕЖЕННЯ В ПЕДІАТРІЇ**

1. Розпочинати огляд дитини під час співбесіди з матір'ю та дитиною.
2. Маленьких дітей оглядають в ліжку або на руках у матері, перед тим їх повністю необхідно роздягнути.
3. Якщо дитина спить – оглядають сплячою;
  - ◆ підраховують ЧСС, ЧД;
  - ◆ оцінюють шкіру;
  - ◆ обережно пальпують органи черевної порожнини;
  - ◆ можлива аускультация серця і легень.
4. При негативній реакції дитини на огляд відволікають її увагу іграшками, розмовою.

5. Використовують під час обстеження дитини ігрові елементи.
6. Зрідка можна використовувати суворий наказ.
7. Обстеження дітей краще проводити в присутності батьків. Підлітків доцільно оглядати без батьків, що стверджує самостійність дітей.
8. Ротоглотку і болючі ділянки тіла слід досліджувати в останню чергу, оскільки це може викликати негативну реакцію дитини і зробити неможливим подальше обстеження.
9. Дітей раннього віку оглядають не за стандартною схемою, а залежно від обставин і настрою дитини.

## ЗАГАЛЬНІ ПРАВИЛА ОБСТЕЖЕННЯ

### 1. Обстеження у вертикальному положенні

1 етап	Лікар сидить або стоїть перед дитиною. Дитина, роздягнута до пояса, стоїть обличчям до лікаря. Лікар оглядає обличчя, верхні кінцівки та передню поверхню тулуба
2 етап	Лікар оглядає спину хворого
3 етап	Лікар оглядає нижні кінцівки хворого

### 2. Обстеження в горизонтальному положенні

1 етап	Лікар сидить справа від дитини обличчям до неї. Стілець лікаря з сидінням, розташованим на такій же висоті, що й ліжко хворого
2 етап	Положення хворого в ліжку: <ul style="list-style-type: none"> <li>◆ руки на грудній клітці або вздовж тулуба;</li> <li>◆ ноги напівзігнуті в кульшових і колінних суглобах;</li> <li>◆ стопи всією підошвою впираються в ліжко</li> </ul>
3 етап	При необхідності хвору дитину оглядають в положенні: <ul style="list-style-type: none"> <li>◆ на правому боці;</li> <li>◆ на лівому боці;</li> <li>◆ на животі;</li> <li>◆ в колінно-ліктьовому положенні</li> </ul>

## СХЕМА ОБСТЕЖЕННЯ

1. Огляд (загальний і локальний).
2. Оцінка фізичного і психомоторного розвитку.
3. Обстеження органів і систем (методи огляду, пальпації, перкусії і аускультатії).

## ОГЛЯД

### МЕТА ОГЛЯДУ

1. Загальний огляд (виявлення найбільш виражених симптомів чи синдромів загального значення):

- ◆ стан свідомості (див. додаток);
- ◆ положення хворого (див. додаток);
- ◆ тілобудова, тип конституції (див. додаток);
- ◆ вгодованість.

2. Локальний огляд (виявлення патологічних симптомів, синдромів, стигм дизембріогенезу):

- ◆ шкіри і її придатків;
- ◆ голови;
- ◆ обличчя;
- ◆ шиї;
- ◆ тулуба;
- ◆ кінцівок.

Огляд тулуба проводять в вертикальному положенні, живота – в вертикальному і горизонтальному положеннях, з усіх боків при прямому та боковому освітленні. При цьому:

- ◆ отримують уявлення про рельєф і контури м'язів;
- ◆ оцінюють дихальні рухи;
- ◆ виявляють наявність пульсацій, перистальтичних хвиль;
- ◆ виявляють патологічні випинання.

## ПАЛЬПАЦІЯ

### ЗАГАЛЬНІ УМОВИ ПАЛЬПАЦІЇ

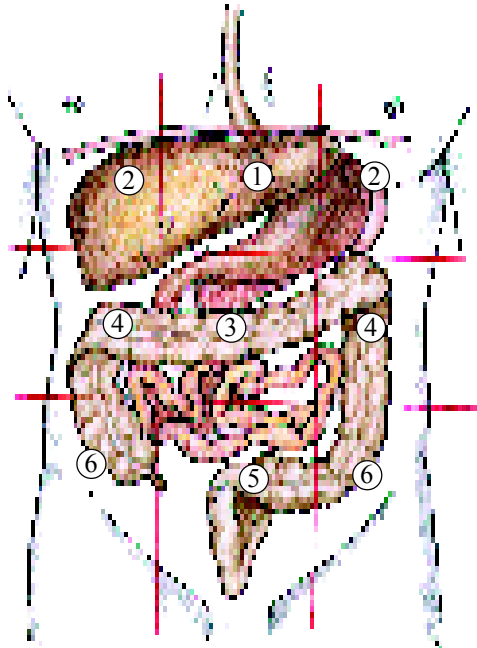
- ◆ проводять однією або двома руками;
- ◆ кисті рук розмішують повністю долонною поверхнею на ділянці тіла, що обстежується;
- ◆ м'язи кисті розслаблені;
- ◆ рухи кисті легкі, плавні, обережні;
- ◆ пальпацію проводять з урахуванням топографічної анатомії (мал. 1);
- ◆ дотримуються певної послідовності пальпації окремих органів і систем;

- ◆ використовують різні методи пальпації.

Бімануальна пальпація – це особливий спосіб дослідження двома руками, при якому однією рукою досліджувана ділянка чи орган утримується в

Поверхнева пальпація	Повільне поглажування
	Подається назустріч другий пальцю на тискування
Глибока пальпація	Оцінюється на щільність
	Бімануальна (досліджують великий і середній пальці)
	Балотуона (поштовхоподібна), вільної рідини в порожнині) пальпації, яку використо- вують для виявлення вільної рідини в порожнинах черевної порожнини)
	Проникна (визначення больової рідини в порожнинах черевної порожнини)

Проникна пальпація – це різновидність глибокої пальпації, при якій верхівкою одного (великого, вказівного чи середнього) або 2-3 вертикально поставлених пальців повільно натискають на певну ділянку тіла.



Мал. 1. Ділянки живота: 1 – епігастральна ділянка; 2 – права та ліва підреберні ділянки; 3 – пупкова ділянка; 4 – права та ліва клубові ділянки; 5 – надлобкова ділянка; 6 – права та ліва пахвинні ділянки.

## *ЗАГАЛЬНІ ПРАВИЛА ПАЛЬПАЦІЇ*

1. Положення дитини під час пальпації повинно бути зручним, з максимальним розслабленням м'язів.
2. Студент повинен сидіти з правого боку від хворого, його рухи мають бути вільними.
3. Пальпаторні рухи повинні бути легкими, м'якими, не викликати болю, співпадати з ритмом дихання.
4. Починають пальпацію із здорових ділянок, потім переходять на хворі.
5. Необхідно завжди зіставляти пальпаторні дані симетричних ділянок тіла дитини.

## *МЕТА ПАЛЬПАЦІЇ*

Визначити характеристику органа чи утвору:

1. Локалізацію.
2. Розміри.
3. Форму.
4. Характер поверхні.
5. Щільність (консистенцію).
6. Рухомість.
7. Взаємовідношення з оточуючими органами і тканинами.
8. Болючість.
9. М'язове напруження.
10. Місцеву температуру шкіри.
11. Звукові явища.

## **ПЕРКУСІЯ**

### *ЗАГАЛЬНІ ПРАВИЛА ПЕРКУСІЇ*

Використовують три модифікації пальцевої безпосередньої перкусії та два методи посередньої перкусії.

Положення хворого:

- ◆ дитина стоїть або сидить;
- ◆ у випадках тяжкого стану дитини можливе горизонтальне положення;
- ◆ при перкусії дітей першого року життя кладуть на спину, на живіт або на руки матері;
- ◆ новонароджених при перкусії лікар тримає на долоні лівої руки.



### ***Модифікації пальцевої безпосередньої перкусії***

1. Постукування по поверхні тіла м'якоттю кінцевої фаланги вказівного або середнього пальця правої руки (спосіб Ф.Г. Яновського).

2. Постукування по поверхні тіла м'якоттю кінцевої фаланги вказівного пальця правої руки, що зісковзує з поверхні третього пальця, до якого він притискається з деякою силою, як це робиться при даванні щиглів (спосіб В.П. Образцова). Цей спосіб дозволяє дещо посилити удар у порівнянні з попереднім способом і в той же час краще дозувати силу удару, що має велике значення для точності діагностики.

3. Тактильна перкусія (спосіб В. Ебштейна) ґрунтується не на сприйманні звуку, а на відчутті дотику. Перкусія виконується м'якоттю кінцевої фаланги середнього (або вказівного) пальця руки. Але удар не повинен бути коротким і уривчастим, як при звичайній перкусії, а повільним, натискуючим і ковзним.

### ***Модифікації пальцевої посередньої перкусії***

1. Перкуторний удар наносять пальцем, який зігнутий під прямим кутом, рухаючи при цьому кистю руки в променево-зап'ястковому суглобі. Цей спосіб перкусії дозволяє отримати гучний перкуторний звук.

2. Перкуторний удар здійснюють, рухаючи злегка зігнутим пальцем-плесиметром тільки в п'ястково-фаланговому суглобі. Перкуторний звук в результаті такої перкусії є досить тихим.

### ***ВИДИ ПЕРКУСІЇ***

**1. Для додаткових досліджень органів і систем** (кісток, жовчного міхура, нирок).

#### **2. Порівняльна.**

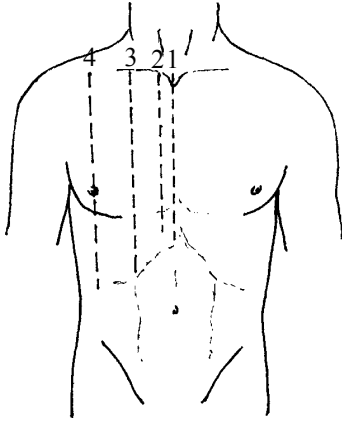
Мета: для дослідження властивостей легеневої тканини та виявлення патологічних змін в плевральній порожнині.

Техніка виконання: порівнюють звуки над симетричними ділянками грудної клітки або над сусідніми ділянками однієї легені.

Застосовують:

1. Сильну (глибоку) перкусію для виявлення глибоко розташованих патологічних утворів.

2. Тиху (або поверхневу) перкусію для виявлення поверхнево розташованих вогнищ.



Мал. 2. **Топографічні лінії на передній поверхні грудної клітки:** 1 – *передня серединна лінія*; 2 – *грудинна лінія*; 3 – *пригрудинна лінія*; 4 – *середньо-ключична лінія*.

ділянки з ясним перкуторним звуком до ділянки з тупим перкуторним звуком;

Умови порівняльної перкусії:  
 ♦ однакова сила перкуторних ударів;

♦ однакове положення пальця-плесиметра;

♦ однакова сила натискування пальця-плесиметра;

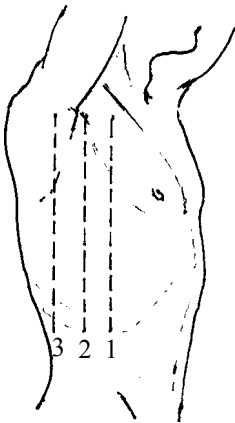
### 3. Топографічна.

Мета: для визначення меж серця, легенів, виявлення вільної рідини в черевній порожнині (мал. 2, 3, 4).

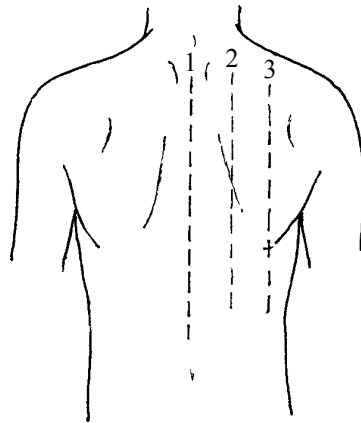
Техніка виконання:

♦ положення пальця-плесиметра завжди паралельне до межі органа, що визначають;

♦ спрямування перкусії від



Мал. 3. **Топографічні лінії на боковій поверхні грудної клітки:** 1 – *передня пахвова лінія*; 2 – *середня пахвова лінія*; 3 – *задня пахвова лінія*.



Мал. 4. **Топографічні лінії на задній поверхні грудної клітки:** 1 – *задня серединна лінія*; 2 – *паравертебральна лінія*; 3 – *лопаткова лінія*.

- ◆ палець-плесиметр пересувають на 0,5-1 см в напрямку до межі органа після кожної пари перкуторних ударів;
- ◆ межа переходу ясного (або тимпанічного) звуку в тупий (при-туплений) відповідає межі органа;
- ◆ позначку виявленої межі роблять за краєм пальця-плесиметра, звернутого до ясного (тимпанічного) звуку.

## **АУСКУЛЬТАЦІЯ**

### *ЗАГАЛЬНІ ПРАВИЛА*

1. Звільнити ділянки тіла від одягу.
2. Стетоскоп (стетофонендоскоп) щільно прикласти до тіла рівно-мірно всією поверхнею, але без надмірного натискування.
3. Під час аускультатії стетоскоп фіксувати пальцями (великим та вказівним), але так, щоб вони не викликали додаткових звуків.
4. Слід користуватися одним і тим же стетоскопом (чи стетофонендоскопом), оскільки кожний з них має свої особливості, що змінюють природний характер звуків.

## ТЕСТИ

1. Яка температура має бути в приміщенні при проведенні огляду дитини?
  1. 19-20 °С.
  2. 20-22 °С.
  3. 22-24 °С.
  4. 16-18 °С.
  5. 24-26 °С.
2. Яка послідовність огляду дитини?
  1. Голова, тулуб, верхні і нижні кінцівки, грудна клітка, обличчя.
  2. Обличчя, голова, тулуб, грудна клітка, верхні і нижні кінцівки.
  3. Обличчя, голова, тулуб, верхні кінцівки, грудна клітка, нижні кінцівки.
  4. Голова, верхні кінцівки, тулуб, нижні кінцівки.
  5. Голова, тулуб, грудна клітка, верхні і нижні кінцівки.
3. З оцінки чого починається загальний огляд дитини ?
  1. Свідомості.
  2. Типу конституції.
  3. Статури.
  4. Положення.
  5. Характеру харчування.
4. За допомогою якого методу об'єктивного клінічного дослідження можна отримати інформацію про характер поверхні, температуру, форму, вологість, консистенцію?
  1. Огляду.
  2. Перкусії.
  3. Розпитування.
  4. Аускультатії.
  5. Пальпації.
5. Який метод пальпації використовується для дослідження нирок, печінки, висхідної і низхідної кишок?
  1. Поверхнева.
  2. Глибока.
  3. Бімануальна.
  4. Проникна.
  5. Поштовхоподібна.
6. Який спосіб пальпації використовується для визначення больових точок?
  1. Проникна.
  2. Глибока.
  3. Поверхнева.

4. Бімануальна.
5. Поштовхоподібна.
7. Який спосіб пальпації використовується для визначення асцити?
  1. Поверхнева.
  2. Глибока.
  3. Проникна.
  4. Бімануальна.
  5. Поштовхоподібна.
8. Скільки топографічних ділянок є на передній черевній стінці?
  1. 6.
  2. 3.
  3. 9.
  4. 12.
  5. 4.
9. Який з методів перкусії використовується для визначення патологічних змін на різних ділянках одного органа?
  1. Опосередкована.
  2. Топографічна.
  3. Постукування.
  4. Порівняльна.
  5. Аускультаторна.
10. Який з методів перкусії використовується для визначення симптому Менделя?
  1. Топографічна.
  2. Порівняльна.
  3. Постукування.
  5. Аускультаторна.
  6. Безпосередня.

*Еталони відповідей:*

- 1) – 3;
- 2) – 2;
- 3) – 4;
- 4) – 5;
- 5) – 3;
- 6) – 1;
- 7) – 5;
- 8) – 3;
- 9) – 4;
- 10) – 3;

## **Розділ II. ПЕРЕЛІК ПРАКТИЧНИХ НАВИКІВ**

### **ФІЗИЧНИЙ РОЗВИТОК**

#### *ПАЛЬПАЦІЯ*

1. Ступінь розвитку і товщина підшкірної основи.
2. Тургор м'яких тканин.
3. Еластичність шкіри.

#### *АНТРОПОМЕТРИЧНІ МЕТОДИ*

1. Зважування дітей різного віку.
2. Вимірювання зросту у дітей різного віку.
3. Вимірювання обводу голови.
4. Вимірювання обводу грудей.
5. Вимірювання обводу стегна, гомілки.
6. Вимірювання обводу плеча.
7. Визначення коефіцієнта вгодованості за Л.І. Чулицькою.
8. Визначення коефіцієнта пропорційності за Л.І. Чулицькою.
9. Визначення коефіцієнта фізичного розвитку Q.
10. Визначення коефіцієнта Ерісмана.
11. Визначення масо-зростового коефіцієнта.
12. Визначення індексу Тура.
13. Оцінка фізичного розвитку за сигмальними таблицями.
14. Оцінка фізичного розвитку центильним методом.

### **НЕРВОВО-ПСИХІЧНИЙ РОЗВИТОК**

1. Збір анамнезу життя.
2. Оцінка вроджених безумовних рефлексів орально-спінального автоматизму.
3. Визначення зорово-орієнтувальних реакцій.
4. Визначення слухово-орієнтувальних реакцій.
5. Оцінка емоційного стану.
6. Оцінка моторного розвитку та становлення рухової активності, умінь та навичок.
7. Оцінка розвитку розуміння та становлення мови.
8. Оцінка активного мовлення.
9. Сенсорний розвиток.
10. Зорова координація.

11. Пізнавальна діяльність.
12. Соціально-культурний розвиток.

## **ДОСЛІДЖЕННЯ НЕРВОВОЇ СИСТЕМИ**

1. Загальна оцінка поведінки дитини.
2. Оцінка нервово-психічного розвитку.
3. Рівень свідомості.
4. Загальний огляд (поза, вираз обличчя, стигми дизембріогенезу, наявність судом).
5. Тонус м'язів.
6. Оцінка ходи.
7. Сила м'язів.
8. Об'єм пасивних і активних рухів.
9. Координація рухів.
10. Дослідження вроджених рефлексів орально-спінального автоматизму.
11. Дослідження стану очей (очні симптоми, птоз, ністагм, косоокість).
12. Стан великого тім'ячка.
13. Дослідження чутливості шкіри.
14. Дослідження вегетативної нервової системи (дермографізм, зіниці, вологість і температура шкіри, салівація, пульс, артеріальний тиск, частота дихання).
15. Дослідження менінгіальних знаків.

## **ДОСЛІДЖЕННЯ ШКІРИ**

### *ОГЛЯД*

1. Колір шкіри.
2. Пігментація.
3. Наявність висипань (див. схему 1).
4. Стан шкірних складок.
5. Наявність венозної або капілярної сітки.
6. Наявність смуг розтягу (стрій).

### *ПАЛЬПАЦІЯ*

1. Еластичність.
2. Вологість.

3. Стан поверхні шкіри.
4. Поверхнева температура на симетричних ділянках шкіри.
5. Стан кровоносних судин (симптоми “джгута”, “щипка”, “молоточковий”).
6. При наявності висипання – характеристика елементів при пальпації (див. схему 1).

*Схема 1. Критерії оцінки висипки*

## ДОСЛІДЖЕННЯ ДОДАТКІВ ШКІРИ

### I. Волосся:

1. Ріст волосся.
2. Еластичність.
3. Блискучість.
4. Густина.
5. Товщина.
6. Облисіння.
7. Нетиповий ріст волосся.

### II. Нігті:

1. Форма.
2. Колір.
3. Розшарування.
4. Потовщення.
5. Поперечні валики.
6. Плямистість.
7. Рівність краю нігтя.
8. Поверхня.



## **ДОСЛІДЖЕННЯ ПІДШКІРНО-ЖИРОВОЇ ОСНОВИ**

### *ОГЛЯД*

1. Пропорційність та рівномірність розвитку.
2. Набряк повік, обличчя, стоп, калитки.

### *ПАЛЬПАЦІЯ*

1. Товщина складки.
2. Рівномірність.
3. Симетричність.
4. Тургор м'яких тканин.
5. Набряк (на гомілках, стопах, попереку, кистях).
6. Ущільнення.
7. Болючість.
8. Підшкірна емфізема.

## **ДОСЛІДЖЕННЯ КІСТКОВО-СУГЛОБОВОЇ СИСТЕМИ**

### *ОГЛЯД*

1. Пропорційність, симетричність.
2. Зріст.
3. Оцінка ходи.
4. Наявність деформацій.
5. Оцінка величини і форми черепа, порівняння лицевого і мозкового черепа.
6. Огляд лицевої частини: прикус, кількість зубів (зубна формула), перенісся, піднебіння.
7. Зміни шкіри і підшкірної основи над суглобами.
8. Конфігурація суглобів.
9. Форма грудної клітки.
10. Постава.
11. Симетричність сідничних складок на нижніх кінцівках.
12. Плоскостопість.

### *ПАЛЬПАЦІЯ*

1. Щільність кісток черепа.
2. Стан швів і тім'ячок.
3. Визначення епігастрального кута (тип конституції).
4. Виявлення потовщень (реберних “вервиць”, “браслетів”, “ниток перлів”).

5. Болючість.
6. Вигини хребта – фізіологічні і патологічні.
7. Зміни температури шкіри над суглобами та певними ділянками кісток.
8. Деформації кісток.
9. Деформації суглобів.
10. Наявність флюктуації в суглобі.
11. Оцінка амплітуди пасивних рухів.
12. Болючість, крепітація кісток.
13. Вимірювання окружності симетричних суглобів (при зміні конфігурації чи об'єму).

### *ПЕРКУСІЯ*

1. Виявлення болючості при перкусії плоских і трубчастих кісток.

## **ДОСЛІДЖЕННЯ М'ЯЗОВОЇ СИСТЕМИ**

### *ОГЛЯД*

1. Ступінь розвитку м'язової тканини.
2. Оцінка функціональної (рухової) здатності м'язів.
3. Орієнтовне уявлення про стан тонусу м'язів.
4. Симетричність розвитку окремих груп м'язів.

### *ПАЛЬПАЦІЯ*

1. Визначення м'язового тонусу.
2. Визначення м'язової сили.
3. Виявлення болючості та ущільнення м'язів.
4. Вимірювання і порівняння окружностей окремих частин кінцівок.

## **ДОСЛІДЖЕННЯ СЕРЦЕВО-СУДИННОЇ СИСТЕМИ**

### *ОГЛЯД*

1. Загальний: положення в ліжку, реакція на оточуюче, фізичний та нервово-психічний розвиток дитини.
2. Стан шкіри та слизових оболонок.
3. Оцінка поверхневих судин (пульсація, випинання).
4. Огляд кінцевих фаланг.
5. Огляд грудної клітки та епігастральної ділянки.
6. Оцінка серцевого поштовху.

## *ПАЛЬПАЦІЯ*

1. Пальпація грудної клітки.
2. Оцінка верхівкового поштовху.
3. Пальпація епігастральної ділянки.
4. Набряки.
5. Дослідження властивостей пульсу (8).
6. Капілярний пульс.

## *ПЕРКУСІЯ*

1. Визначення меж відносної серцевої тупості.
2. Визначення меж абсолютної серцевої тупості.
3. Вимірювання поперечника серця.

## *АУСКУЛЬТАЦІЯ*

1. Аускультация в основних точках серця.

## *ІНШІ ОБСТЕЖЕННЯ*

1. Вимірювання артеріального тиску.
2. Проведення функціональних проб (Штанге, Шалкова, ортостатична).

## **ДОСЛІДЖЕННЯ ОРГАНІВ ДИХАННЯ**

### *ОГЛЯД*

1. Огляд шкіри і видимих слизових оболонок.
2. Оцінка голосу, наявність кашлю.
3. Огляд кінцевих фаланг.
4. Огляд передніх носових ходів.
5. Огляд зіва.
6. Оцінка грудної клітки:
  - а) в статиці:
    - ◆ обвід грудної клітки;
    - ◆ напівобводи грудної клітки;
    - ◆ форма грудної клітки;
    - ◆ симетричність обох половин грудної клітки;
    - ◆ стан міжреберних проміжків;
    - ◆ втягненість у місці прикріплення діафрагми;
    - ◆ западання груднини;
    - ◆ тип конституції;

б) в динаміці:

- ◆ симетричність рухів;
- ◆ участь допоміжних м'язів;
- ◆ глибина дихання;
- ◆ втягнення чи випинання міжреберних проміжків;
- ◆ тип дихання;
- ◆ задишка;
- ◆ частота дихання;
- ◆ характер дихання.

### *ПАЛЬПАЦІЯ*

1. Пальпація місць проекцій гайморових і лобних пазух.
2. Пальпація грудної клітки: кісткового каркаса, міжреберних проміжків.
3. Еластичність (резистентність) грудної клітки.
4. Голосове тремтіння.
5. Шум тертя плеври.
6. Товщина шкірної складки на симетричних ділянках.

### *ПЕРКУСІЯ*

1. Порівняльна перкусія.
2. Топографічна перкусія.
3. Визначення рухливості нижніх країв легень.

### *АУСКУЛЬТАЦІЯ*

1. Аускультация легень.
2. Бронхофонія.

## **ДОСЛІДЖЕННЯ ТРАВНОЇ СИСТЕМИ**

### *ОГЛЯД*

1. Оцінка шкіри і видимих слизових оболонок.
2. Фізичний розвиток.
3. Оцінка стану ротової порожнини.
4. Огляд живота в горизонтальному та вертикальному положеннях.
5. Огляд ануса.

### *ПАЛЬПАЦІЯ*

1. Поверхнева пальпація живота.

2. Глибока пальпація живота:
  - ◆ кишечника;
  - ◆ печінки;
  - ◆ селезінки.
3. Больових точок (Дежардена, Мейо-Робсона).
4. Зони Шоффара.
5. Визначення симптомів Ортнера, Мерфі, Кера, Мюссі-Георгієвського, Боаса, Менделя, Щоткіна-Блюмберга.
6. Визначення вільної рідини в черевній порожнині методом флюктуації.

### *ПЕРКУСІЯ*

1. Перкусія живота в різних положеннях.
2. Визначення вільної рідини в черевній порожнині.

### *АУСКУЛЬТАЦІЯ*

1. Визначення перистальтики кишечника.

## **ДОСЛІДЖЕННЯ СИСТЕМИ КРОВІ**

### *ОГЛЯД*

1. Оцінка шкіри, видимих слизових оболонок.
2. Оцінка придатків шкіри (волосся, нігтів).
3. Форма суглобів.
4. Огляд ротової порожнини.

### *ПАЛЬПАЦІЯ*

1. Оцінка периферичних лімфатичних вузлів.
2. Пальпація селезінки.
3. Пальпація печінки.
4. Виявлення флюктуації в суглобах.

### *ПЕРКУСІЯ*

1. Виявлення болючості при перкусії плоских і трубчастих кісток.

## **ДОСЛІДЖЕННЯ СЕЧОВИДИЛЬНОЇ СИСТЕМИ**

### *ОГЛЯД*

1. Загальний стан.
2. Поведінка дитини, активність.

3. Стан шкіри (колір, сухість, розчухи) і слизових оболонок.
4. Набряки.
5. Огляд поперекової ділянки, живота.

### *ПАЛЬПАЦІЯ*

1. Пальпація нирок у горизонтальному і вертикальному положенні.
2. Пальпація сечового міхура.
3. Виявлення асцити.
4. Виявлення набряків чи пастозності.

### *ПЕРКУСІЯ*

1. Симптом Пастернацького.
2. Виявлення асцити.
3. Перкусія сечового міхура.

### *ІНШІ МЕТОДИ*

1. Вимірювання артеріального тиску.

## **ДОСЛІДЖЕННЯ ЕНДОКРИННОЇ СИСТЕМИ**

### *ОГЛЯД*

1. Огляд обличчя.
2. Огляд передньої поверхні шиї.
3. Стан шкіри.
4. Розвиток підшкірної основи.
5. Нервово-психічний розвиток.

### *ПАЛЬПАЦІЯ*

1. Підрахунок пульсу.
2. Вимірювання артеріального тиску.
3. Пальпація щитоподібної залози.
4. Вимірювання поперечного розміру щитоподібної залози.
5. Вимірювання окружності шиї при збільшенні щитоподібної залози.
6. Вимірювання товщини підшкірної основи.
7. Стан поверхні шкіри, вологість.

### **ІНШІ МЕТОДИ**

1. Визначення формули статевого розвитку.

## **Розділ III. АЛГОРИТМИ ПРАКТИЧНИХ НАВИКІВ ОБ'ЄКТИВНОГО ДОСЛІДЖЕННЯ**

### **3.1. ДОСЛІДЖЕННЯ ФІЗИЧНОГО РОЗВИТКУ**

**I. Метод дослідження:** пальпація.

**Умови пальпації:** загальноприйняті (див. Розділ I).

**Положення студента:** стоячи або сидячи перед хворим.

**Положення хворої дитини:** стоячи, діти раннього віку лежать в ліжку.

**Перелік характеристик (3):**

1. Ступінь розвитку і товщина підшкірної основи (див. 3.5).

2. Тургор м'яких тканин (див. 3.5).

3. Еластичність шкіри (див. 3.4).

**II. Метод дослідження:** антропометричні дослідження.

**Умови дослідження:** загальноприйняті (див. Розділ I).

**Матеріальне забезпечення:** чашкові терези, важільні терези, горизонтальний та вертикальний ростоміри, сантиметрова стрічка.

**Положення студента:** стоячи або сидячи перед хворим.

**Положення хворої дитини:** стоячи, діти грудного віку лежать на пеленальному столику.

**Перелік характеристик (6):**

1. Зважування дітей різного віку.

2. Вимірювання зросту у дітей різного віку.

3. Вимірювання обводу голови.

4. Вимірювання обводу грудей.

5. Вимірювання обводу стегна, гомілки.

6. Вимірювання обводу плеча.

**Зважування дітей до 3-х років:**

Зважують дітей перших трьох років життя на чашкових медичних терезах. Чашкові терези складаються з лотка, коромисла, що має дві шкали поділок (нижня – в кілограмах, верхня – в грамах). Точність вимірювання – до 10 г. З правого боку коромисла має противагу. Перед зважуванням дитини терези необхідно відрегулювати, повертаючи обережно шайбу противаги від себе, орієнтуючись на показник рівноваги.

*1 етап.* Встановити чашкові терези на нерухомому столі та зрівноважити їх.

*2 етап.* Протерти лоток терез 0,5 % розчином хлораміну.

*3 етап.* Застелити лоток терез чистою пелюшкою та зважити її.

*4 етап.* Роздягнути дитину та покласти її (або посадити) на накриті зрівноважені терези головою та плечима на широку частину лотка, ногами – на вузьку при зафіксованому коромислі.

*5 етап.* Відкрити терези і шляхом пересування правою рукою верхньої, а потім нижньої гирі по нижній та верхній планках справа наліво досягти рівноваги коромисла, лівою рукою страхувати дитину.

*6 етап.* Закрити терези і забрати дитину. Показники зняти з того боку гирі, де є насічка.

*7 етап.* Від отриманого показника відняти вагу пелюшки та записати отримані дані у відповідну документацію.

*8 етап.* Гирі повернути на нульові поділки.

**NB!** Зважувати дітей необхідно завжди в один і той же час доби, краще вранці, перед їдою.

### **Зважування дітей старше 3-х років**

**Користуються терезами типу Фербенкса, точність зважування – до 50 г.**

*1 етап.* Хворий обережно встає посередині терез при фіксованому коромислі.

*2 етап.* Відкрити коромисло.

*3 етап.* Гирі пересувати на верхній та нижній планках коромисла терез вліво доти, поки воно не виявиться на одному рівні з контрольною планкою.

*4 етап.* Зафіксувати коромисло.

*5 етап.* Підсумувати показники нижньої (1 поділка дорівнює 1 кг) та верхньої (1 поділка дорівнює 100 г) планок.

*6 етап.* Дані записати у відповідну документацію.

### **Вимірювання зросту дитини до року**

*1 етап.* Обробити горизонтальний ростомір 0,5 % розчином хлораміну.

*2 етап.* Застелити чистою пелюшкою.

*3 етап.* Покласти дитину на ростомір так, щоб тім'ячко голови торкалося до нерухомої планки ростоміра.

*4 етап.* Помічнику фіксувати голову дитини.



*5 етап.* Ноги дитини випрямити, притискуючи коліна лівою рукою до дошки ростоміра.

*6 етап.* Правою рукою підвести рухому планку ростоміра до стоп, згинаючи стопи під прямим кутом.

*7 етап.* Позначити відстань між двома планками ростоміра, яка і вказує на зріст дитини.

*8 етап.* Дані записати у відповідну документацію.

### **Вимірювання зросту дитини старше року**

*1 етап.* Дитина стає на підставку ростоміра (або на відкидне сидіння) спиною до вертикальної дошки, щільно торкаючись її п'ятами, сідницями, лопатками та потилицею. Руки опущені вздовж тіла, п'ятки разом, носки нарізно.

*2 етап.* Голова хворого знаходиться у такому положенні, щоб верхній край зовнішнього слухового проходу та зовнішні кути очей були в одній горизонтальній площині.

*3 етап.* Рухому планку ростоміра опустити над головою хворого (щоб планка торкалася голови) та відрахувати поділки на шкалі до нижнього краю планшетки.

*4 етап.* Отримані результати записати у відповідну документацію.

**NB!** Зріст тяжкохворої дитини виміряти сантиметровою стрічкою у положенні лежачи.

### **Визначення обводу голови**

*1 етап.* Накласти сантиметрову стрічку циркулярно навколо голови: ззаду – на найбільш виступаючу точку потилиці, спереду – по надбрівних дугах.

*2 етап.* Напрямок стрічки – ззаду наперед.

*3 етап.* Отримані дані записати у відповідну документацію.

### **Визначення обводу грудної клітки**

**Обвід грудної клітки визначати при максимальному вдиху і видиху, а також у стані спокою. У немовлят – тільки в стані спокою.**

*1 етап.* Накласти сантиметрову стрічку: ззаду – під кутом лопатки, спереду – по нижньому краю ареоли.

*2 етап.* Отримані дані записати у відповідну документацію.

### **Вимірювання обводу стегна**

*1 етап.* Хворий перебуває в лежачому положенні.

*2 етап.* Накласти сантиметрову стрічку на стегно під сідничною складкою.

*3 етап.* Виміряти обвід стегна.

*4 етап.* Отримані дані занести у відповідну документацію.

#### **Вимірювання обводу гомілки**

*1 етап.* Хворий перебуває в лежачому положенні.

*2 етап.* Накласти сантиметрову стрічку на гомілку в ділянці максимального об'єму литкового м'яза.

*3 етап.* Виміряти обвід гомілки.

*4 етап.* Отримані дані занести у відповідну документацію.

#### **Вимірювання обводу плеча**

*1 етап.* Хворий перебуває у вертикальному положенні.

*2 етап.* Накладають сантиметрову стрічку на плече в ділянці найбільшого потовщення двоголового м'яза.

*3 етап.* Виміряти обвід плеча.

*4 етап.* Отримані дані занести у відповідну документацію.

### **МЕТОД ОРІЄНТОВНИХ РОЗРАХУНКІВ ФІЗИЧНОГО РОЗВИТКУ (ЕМПІРИЧНІ ФОРМУЛИ)**

А. Розрахунок основних показників фізичного розвитку здорових дітей до року

**Маса тіла:** 1. Приріст за 1-й міс. – 600 г;  
за 2-й міс. – 800 г;  
за 3-й міс. – 800 г; за кожний наступний місяць – на 50 г менше, ніж за попередній.

(Приріст маси тіла і зросту недоношених дітей дивитися у розділі IV).

**Зріст:** за I кв. – по 3 см щомісячно (за квартал 9 см);  
за II кв. – по 2,5 см щомісячно (за квартал 7,5 см);  
за III кв. – по 1,5 см щомісячно (за квартал 4,5 см);  
за IV кв. – по 1,0 см щомісячно (за квартал 3 см).

**Обвід голови:**

1. Щомісячно збільшується на 1,5 см до 6 міс., після 6 міс. – на 0,5 см щомісячно.

2. До 6 міс. обвід голови –  $43-1,5(6-n)$ .  
після 6 міс. –  $43+0,5(n-6)$ , де  $n$  – вік у місяцях.

**Обвід грудей:**

1. Щомісячно в середньому збільшується на 1,3 см (до 6 міс. – на 2 сантиметри за 1 місяць, після 6 міс. – по 0,5 сантиметра за 1 місяць).

2. До 6 міс.  $OGr = 45-2(6-n)$ ;  
після 6 міс. –  $45+0,5(n-6)$ , де  $n$  – вік дитини в місяцях.

Б. Розрахунок основних показників фізичного розвитку дітей старших 1-го року

**Маса тіла:** від 2 до 10 років  $M(кг) = 10+2n$ , де  $n$  – вік дитини в роках;  
старші 10 років –  $M = 30+4(n-10)$ , де  $n$  – вік дитини в роках.

**Зріст:** до 4-х років –  $L = 100-8(4-n)$ ;  
старші 4-х років –  $L = 100+6(n-4)$ , де  $n$  – вік дитини в роках.

**Обвід голови:** від 1 до 5 років =  $50-1(5-n)$ ; у 5 років – 50 см;  
після 5 років =  $50 + 0,6(n-5)$ , де  $n$  – вік дитини в роках.

**Обвід грудей:** від 1 до 10 років =  $63-1,5(10-n)$ ;  
старші 10 років =  $63 + 3(n-10)$ , де  $n$  – вік дитини в роках.

В. Оцінка антропометричних даних:

– середні – відхилення показників в межах 7 % від середньої величини;

– вище або нижче середнього – в межах 8-20 %;

– низькі або високі – понад 20 % від середньої величини за емпіричними формулами.

**ВВ! Дефіцит маси визначають за формулою:**

$$Д = \frac{НМ-ФМ}{НМ} \cdot 100, \text{ де}$$

Д – дефіцит маси тіла в %;

НМ – належна маса тіла;

ФМ – фактична маса тіла.

## АНТРОПОМЕТРИЧНІ ІНДЕКСИ

1. Індекс вгодованості за Л.І. Чулицькою характеризує ступінь вгодованості дитини:

3 обводи плеча (см) + обвід стегна (см) + обвід гомілки (см) - зріст (см).

Норма: до року – 20-25 см; менше 20 см – при гіпотрофії; більше 25 см – при паратрофії;

2-3 роки – 20 см;

6-7 років – 15-10 см;

7-8 років – 6 см.

2. Індекс Ф.Ф. Ерісмана (ІЕ) характеризує розвиток грудної клітки дитини і частково її вгодованість:

$ІЕ = \text{обвід грудей (см)} - 1/2 \text{ зросту (см)}$ ;

Норма: 1-й рік – 13,5-10 см;

2-3 роки – 9-6 см;

6-7 років – 4-2 см;

7-8 років – 0, але найкраще, коли до 15 років  $ІЕ = 1-3$  см;

у дорослих – 5-6 см.

3. Індекс О.Ф. Тура: відношення обводу голови до обводу грудної клітки.

Норма: від 1 до 7 років обвід грудей перевищує обвід голови на стільки сантиметрів, скільки років дитині.

4. Індекс пропорційності за Л.І. Чулицькою:

3 обводи плеча = обводу грудної клітки = обводу стегна + обвід гомілки.

5. Коефіцієнт фізичного розвитку (Q) показує, який відсоток від нормальної становить маса дитини:

$$Q = \frac{\text{фактична маса (кг)}}{\text{належна маса (кг)}} \cdot 100,$$

норма 100 %.

6. Масо-зростовий коефіцієнт: відношення маси до зросту (для новонароджених норма 60-64).

**NB!** Зниження масо-зростового коефіцієнта менше 60 слід вважати одним з основних діагностичних критеріїв вродженої гіпотрофії.

Залежно від величини цього показника затримку внутрішньоутробного розвитку класифікують наступним чином:

I ступінь – 59-55

II ступінь – 54-50

III ступінь – 50 і менше.

## МЕТОД АНТРОПОМЕТРИЧНИХ СТАНДАРТІВ

Є найбільш точним, оскільки індивідуальні антропометричні дані дітей порівнюють з віковими, статевими і регіональними антропометричними таблицями стандартів двох типів: параметричного (сигмального) і непараметричного (центильного) типів.

### 1. Сигмальні таблиці:

- визначення середнього квадратичного відхилення (сигма);
  - оцінка фізичного розвитку проводиться індивідуально шляхом порівняння антропометричних даних дитини із середніми показниками фізичного розвитку (стандартами);
  - різницю між цими показниками ділять на сигму, вказану в таблицях;
  - отримують сигму регресії;
  - оцінюють за шкалою регресії, в основу береться умовна зросту.
- Оціночні підгрупи за показниками зросту:
- низький (варіабельність сигми -2 і нижче);
  - нижче середнього (від -1 до -2);
  - середній (від +1 до +2);
  - високий (від +2 і вище).

Якщо маса тіла і обвід грудей відповідають сигмі регресії зросту, то фізичний розвиток дитини вважають **гармонійним**.

Якщо ці показники мають різницю більшу ніж 1 сигма регресії – це **дисгармонійний фізичний розвиток** (вказують, за рахунок чого ця дисгармонія, враховуючи соматоскопічні показники).

### 2. Центильний метод.

Принцип центильних таблиць полягає в тому, що центилі ділять значення показників фізичного розвитку на 100 рівнозначних інтервалів, найчастіше використовують 3-, 10-, 25-, 50-, 75-, 90- і 97-й центилі.

Оцінка:

25-75-й центилі – середні показники;

25-10-й, 75-90-й – тенденції до зниження або зростання показника;  
10-3-й, 90-97-й центилі – явне зниження або явне зростання показника.

### Приклад розрахунків при оцінці фізичного розвитку

Оцінити фізичний розвиток дитини віком 6 міс., яка народилась доношеною, з масою тіла 3800 г і довжиною тіла 54 см. На даний час дитина важить 8,5 кг, має зріст 70 см, обводи голови 43,5 см, грудей – 45 см, плеча – 15 см, стегна – 32 см, гомілки – 18 см.

Еталон відповіді.

За емпіричними формулами належна маса тіла дитини:

$3800 + 600 + 800 + 800 + 750 + 700 + 650 = 8100$  г (відхилення 4,9 %).

Зріст:  $54 + 3 \cdot 3 + 2,5 \cdot 3 = 70,5$  см (відхилення від норми 0,7 %).

Обвід голови:  $34 + 1,5 \cdot 6 = 43$  см (відхилення +1,1 %).

Обвід грудної клітки в 6 міс. = 45 см.

Індекс Чулицької:  $3 \cdot 15 + 32 + 18 - 70 = 25$ .

Індекс Ерісмана:  $45 - 70/2 = 10$ .

Індекс фізичного розвитку  $Q = 8,5 : 8,1 \cdot 100 \% = 104,9 \%$ .

За сигмальними таблицями:

1. Зріст 67,9 см, сигма 2,2;

фактичне відхилення:  $70 - 67,9 = 2,1$ ;

відхилення сигми:  $2,1 : 2,2 = 0,95$  сигми.

2. Маса за таблицею 8770, сигма 780;

фактичне відхилення:  $8770 - 8500 = 270$ ;

відхилення сигми  $270 : 780 = 0,34$  сигми.

3. Обвід голови за таблицею 44,2, сигма 1,5;

фактичне відхилення  $44,2 - 43,5 = 0,7$ ;

відхилення сигми  $0,7 : 1,5 = 0,46$  сигми.

4. Обвід грудей 45,4, сигма 2,0;

фактичне відхилення  $45,4 - 45 = 0,4$ ;

відхилення сигми  $0,4 : 2,0 = 0,2$  сигми.

За центильними таблицями:

– маса тіла за зростом в межах 25-50 центилей;

– маса за віком 50-75 центилей;

– зріст за віком 75 центилей.

Зводимо всі дані в таблицю:

**ВИСНОВОК:** фізичний розвиток дитини гармонійний і відповідає середньому згідно з віком.

Показники	Фактичні дані	Належні дані за емпіричними формулами	Належні дані за сигмальними таблицями	Належні дані за центильними таблицями
Маса тіла	8,5	8,1 (+ 4,9 %)	+ 0,34 сигми	50-75
Зріст (см)	70	70,5 (-0,7 %)	+ 0,95 сигми	75
Обвід голови	43,5	43 (+1,1 %)	+ 0,46 сигми	25-75
Обвід грудей	45	45	+ 0,2 сигми	25-75
Обвід плеча	15	–	–	–
Обвід стегна	32	–	–	–
Обвід гомілки	18	–	–	–
Інд. Чулицької	25	20-25		
Інд. Ерісмана	+ 10	+10-13,5		
Індекс Q	104,9 %	Надлишок 4,9 %		

## ТЕСТИ

1. Яка маса здорової доношеної новонародженої дитини?
  1. 2900.
  2. 2700.
  3. 3500.
  4. 4000.
  5. 4500.
2. Які виміри треба мати для визначення індексу вгодованості за Л.І. Чулицькою?
  1. Обвід плеча, обвід стегна, обвід гомілки, зріст.
  2. Обвід плеча, обвід стегна, обвід грудної клітки, маса тіла.
  3. Обвід голови, обвід грудної клітки, маса тіла, обвід плеча, обвід гомілки.
  4. Обвід плеча, обвід стегна, обвід гомілки, обвід голови, зріст.
  5. Обвід плеча, обвід стегна, обвід гомілки, маса тіла.
3. Чому дорівнює індекс пропорційності за Л.І. Чулицькою?
  1. 3 обводи плеча = обводу голови = обводу стегна + обвід гомілки.
  2. 3 обводи плеча = обводу грудної клітки = обводу стегна + обвід гомілки.
  3. 3 обводи стегна = обводу грудної клітки = обводу голови + обвід плеча.
  4. Обвід голови + обвід плеча = обводу грудної клітки = 2 обводам плеча.
  5. 3 обводи плеча = 2 обводам стегна = обводу грудної клітки.
4. Який зріст здорової доношеної дитини при народженні?
  1. 45 см.
  2. 48 см.
  3. 52 см.
  4. 56 см.
  5. 59 см.
5. Який обвід голови здорової доношеної дитини при народженні?
  1. 25-28 см.
  2. 28-30 см.
  3. 30-32 см.
  4. 34-36 см.
  5. 38-40 см.
6. Який обвід грудної клітки здорової доношеної дитини при народженні?
  1. 28-30 см.
  2. 32-34 см.
  3. 35-38 см.



4. 40-42 см.

5. 42-45 см.

7. Який із перерахованих методів оцінки фізичного розвитку відноситься до методів соматометрії?

1. Визначення еластичності шкіри.

2. Визначення тургору м'яких тканин.

3. Визначення форми стопи.

4. Визначення маси тіла.

5. Визначення форми грудної клітки.

8. Який із перелічених методів оцінки фізичного розвитку відноситься до методів соматоскопії?

1. Визначення зросту.

2. Визначення маси тіла.

3. Визначення тургору м'яких тканин.

4. Визначення обводу і довжини тіла.

5. Визначення обводу грудей.

9. Яке збільшення маси тіла доношеної новонародженої дитини за перший місяць?

1. 100 г.

2. 300 г.

3. 600 г.

4. 800 г.

5. 1000 г.

10. Величина індекса вгодованості за Л.І. Чулицькою в нормі до року?

1. 6-10 см.

2. 10-15 см.

3. 16-19 см.

4. 20-25 см.

5. 3-6 см.

*Еталони відповідей:*

1) – 3;

2) – 1;

3) – 2;

4) – 3;

5) – 4;

6) – 2;

7) – 4;

8) – 3;

9) – 3;

10) – 4.

## 3.2. ДОСЛІДЖЕННЯ НЕРВОВО-ПСИХІЧНОГО РОЗВИТКУ

### I. Анамнез життя:

а) в якому віці дитина почала фіксувати голівку, сидіти, повзати, стояти, ходити; розвиток рухових функцій надалі;

б) розвиток мовлення: коли почала “агукає”, вимовляти склади, слова, характер мовлення, запас слів;

в) коли дитина почала впізнавати маму, фіксувати погляд, посміхатися, реагувати на звуки та іграшки.

II. Оцінка вроджених безумовних рефлексів у дітей перших 4-х місяців життя.

#### 1. Оральні сегментарні рухові автоматизми:

а) смоктальний рефлекс (зникає до кінця першого року);

б) пошуковий рефлекс (Куссмауля) (зникає на 3-4 місяці життя, з часом формується умовна реакція на зоровий подразник: дитина пошмавлюється при вигляді пляшечки з молоком, підготовці мами до годування);

в) хоботковий рефлекс (зникає на 2-4 місяці);

г) долонно-ротовий рефлекс (Бабкіна) (зникає до 3-місячного віку).

#### 2. Спінальні сегментарні рухові автоматизми:

а) хапальний рефлекс (зникає на 2-4 місяці);

б) рефлекс Робінсона (зникає на 2-4 місяці);

в) рефлекс опори (зникає у 2-місячному віці);

г) рефлекс автоматичної ходи (зникає до 4 місяців);

д) рефлекс повзання (Бауера) (зникає до 4 місяців);

ж) рефлекс Галанта (зникає до 4-місячного віку);

з) рефлекс Переса (зникає до 4 місяців).

#### 3. Надсегментарні позотонічні автоматизми:

а) верхній рефлекс Ландау – в положенні на животі дитина піднімає голову, верхню частину тулуба і руки, спираючись на площину руками, утримується в цьому положенні. Рефлекс формується до 3-4-х місяців.

б) нижній рефлекс Ландау – положення на животі, дитина розгинає і піднімає ноги. Рефлекс формується до 5-6 місяців.

*Примітка.* Критерії оцінки безумовних рефлексів:

1. Наявність чи їх відсутність.

2. Симетричність.

3. Час появи і згасання.

4. Сила відповіді, вираженість (живі, ослаблені, підвищені, швидко виснажуються).

5. Відповідно до віку дитини.

### III. Огляд і спілкування з дитиною:

1. Діти 1-го року життя:

а) визначення зорово-орієнтувальних реакцій (2-3 тижні – дитина фіксує погляд на яскравому предметі, 1,5-2 місяці – слідкує за рухо- мим предметом, 4 місяці – впізнає маму (радіє), 5 місяців – впізнає близьких людей за зовнішнім виглядом);

б) визначення слухово-орієнтувальних реакцій (1 місяць – довге слухове зосередження, 2 місяці – повертання голови на звук, 4 місяці – реагує на звук, 5 місяців – впізнає голос мами, розрізняє інтонацію мовлення);

в) оцінка емоційного стану (1 місяць – посмішка у відповідь на розмову дорослого, 2 місяці – довге зосередження на інших людях, пожвавлення дитини у відповідь на спілкування з нею, 6 місяців – виражає незадоволення чи радість, 8 місяців – копіює дії дорослих);

г) оцінка моторного розвитку (1 місяць – утримує голівку, 4 місяці – повертається на бік, 5 місяців – повертається зі спини на живіт, 6 місяців – сидить, 7 місяців – повзає, 9-10 місяців – стоїть, 1 рік – ходить);

д) оцінка розвитку розуміння мови та її становлення (2 місяці – дитина починає “агукає”, 6 місяців – вимовляє окремі склади (“ле- пе- че”), 7 місяців – на запитання “де?” шукає і знаходить поглядом пред- мет, 8 місяців – знає своє ім’я, 10-11 місяців – вимовляє перші слова, за словесною інструкцією виконує різні дії, 12 місяців – вимовляє 10-12 слів, розуміє значення слова “не можна”);

ж) оцінка навичок і вмінь.

2. Діти старші одного року життя:

а) оцінка розвитку розуміння мови та активного мовлення;

б) сенсорний розвиток;

в) гра та дії з предметами;

г) оцінка становлення рухової активності, умінь та навичок.

3. Переддошкільний та дошкільний вік:

а) оцінка моторного розвитку;

б) зорова координація;

- в) розвиток мовлення;
- г) пізнавальна діяльність;
- д) соціально-культурний розвиток.

IV. Оцінка м'язового тонусу у дітей перших чотирьох місяців життя (переважає гіпертонус згиначів).

### **УМОВИ ОЦІНКИ НЕРВОВО-ПСИХІЧНОГО РОЗВИТКУ**

1. Дітей першого року життя оглядають в роздягнутому вигляді при температурі повітря в кімнаті 22-24 °С, недоношених – на сповивальному столику з підігрівом, суворо дотримуючись гігієнічних норм. Тіло дитини, особливо її обличчя, повинно бути добре освітленим.

2. Рухову активність немовлят оцінюють в різних положеннях: на спині, животі, у вертикальному положенні.

3. Щоб отримати адекватну оцінку нервово-психічного розвитку, слід викликати в неї позитивні емоції, створити доброзичливу обстановку (застосовуючи елементи гри).

4. При вираженому неспокої дитини огляд доцільно перенести.

#### **Приклади:**

1. Дитина 5 днів життя: більшу частину доби спить, здійснює атетозоподібні рухи, приймає напівзігнуте положення, спостерігається гіпертонус в групі м'язів-згиначів, голосно кричить, наявний ністагм, на звуки реагує здриганням, зміною дихання, викликаються безумовні оральні та спінальні автоматизми.

*Завдання:* оцінити нервово-психічний розвиток дитини.

*Висновок:* нервово-психічний розвиток дитини відповідає її вікові.

2. Дитині 1 рік 2 місяці. Ходить, складає пірамідку, вимовляє 8-10 слів, виконує прохання дорослих, знає назви частин тіла і окремих предметів. Легко контактує, дуже рухлива і допитлива. Самостійно їсть.

*Завдання:* оцінити нервово-психічний розвиток дитини.

*Висновок:* нервово-психічний розвиток дитини відповідає вікові.

## ТЕСТИ

1. У якому віці дитина починає тримати голову?
  1. У 1 міс.
  2. У 2 міс.
  3. У 3 міс.
  4. У 4 міс.
  5. У 5 міс.
2. У якому віці дитина починає “агукаати”?
  1. У 2 міс.
  2. У 3 міс.
  3. У 4 міс.
  4. У 5 міс.
  5. У 6 міс.
3. У якому віці дитина починає самостійно сидіти?
  1. У 3,5 міс.
  2. У 5 міс.
  3. У 6 міс.
  4. У 7,5 міс.
  5. У 8 міс.
4. У якому віці дитина має “лепетати”?
  1. У 4 міс.
  2. У 5 міс.
  3. У 6 міс.
  4. У 7 міс.
  5. У 8 міс.
5. У якому віці дитина починає ходити?
  1. У 8 міс.
  2. У 9 міс.
  3. У 10 міс.
  4. У 11 міс.
  5. У 12 міс.
6. Який мовний запас слів річної дитини?
  1. 8-10 слів.
  2. 18-20 слів.
  3. 28-30 слів.
  4. 38-40 слів.
  5. 48-50 слів.
7. У якому віці зникає фізіологічний гіпертонус згиначів кінцівок?
  1. У 1-2 міс.
  2. У 2-3 міс.

3. У 3-4 міс.

4. У 4-5 міс.

5. У 5-6 міс.

8. Який із вказаних рефлексів не належить до групи оральних сегментарних автоматизмів?

1. Смоктальний.

2. Пошуковий.

3. Хоботковий.

4. Долонно-ротевий.

5. Хапальний.

9. Який із вказаних рефлексів не належить до групи спінальних сегментарних автоматизмів?

1. Рефлекс Моро.

2. Рефлекс Бауера.

3. Рефлекс Робінсона.

4. Рефлекс Бабкіна.

5. Рефлекс Переса.

10. У якому віці зникає рефлекс Моро?

1. У 2 міс.

2. У 3 міс.

3. У 4 міс.

4. У 5 міс.

5. У 6 міс.

11. У якому віці дитина починає плазувати?

1. У 6 міс.

2. У 7 міс.

3. У 8 міс.

4. У 9 міс.

5. У 10 міс.

12. У якому віці дитина промовляє 8-10 слів?

1. У 8 міс.

2. У 9 міс.

3. У 10 міс.

4. У 11 міс.

5. У 12 міс.

13. Вкажіть словниковий запас дворічної дитини.

1. 100-200 слів.

2. 200-400 слів.

3. 400-600 слів.

4. 600-700 слів.

5. 700-900 слів.

14. У якому віці дитина починає стежити поглядом за іграшкою, посміхатися матері, утримувати голову у вертикальному положенні протягом 1 хв?

1. У 1 міс.
2. У 2 міс.
3. У 3 міс.
4. У 4 міс.
5. У 5 міс.

15. У якому віці дитина починає голосно сміятися, перевертатися зі спини на живіт, тримати в руках іграшки і цікавитися ними?

1. У 1 міс.
2. У 2 міс.
3. У 3 міс.
4. У 4 міс.
5. У 5 міс.

16. Які показники нервово-психічного розвитку вперше з'являються у шестимісячної дитини?

1. Вміння тримати голову у вертикальному положенні.
2. Вміння "агукаати".
3. Вміння промовляти склади "ма", "ба".
4. Вміння перевертатись зі спини на живіт.
5. Вміння самостійно стояти.

17. Вкажіть, скільки місяців дитині, якщо вона може самостійно сидіти і стояти біля опори, голосно повторювати різні склади, тримати у руках печиво?

1. 3 міс.
2. 5 міс.
3. 8 міс.
4. 10 міс.
5. 12 міс.

18. У якому віці зникає фізіологічний ністагм?

1. У 0,5 міс.
2. У 1 міс.
3. У 1,5 міс.
4. У 2 міс.
5. У 2,5 міс.

19. Вкажіть тривалість сну новонародженої дитини.

1. 20-22 години.
2. 18-20 годин.
3. 16-18 годин.
4. 14-16 годин.
5. 12-14 годин.

20. Вкажіть тривалість “неспанья” новонародженої дитини.

1. 1-2 год.
2. 2-4 год.
3. 4-5 год.
4. 5-7 год.
5. 7-8 год.

21. Назвіть рефлекс, що полягає у вигинанні тулуба дитини дугою, відкритою назовні, у відповідь на проведення великим і вказівним пальцями по паравертебральних лініях в напрямі від шиї до сідниць.

1. Рефлекс Переса.
2. Рефлекс Галанта.
3. Рефлекс Бауера.
4. Рефлекс Робінсона.
5. Рефлекс Моро.

22. У якому віці зникає смоктальний рефлекс?

1. У 2 міс.
2. У 3 міс.
3. У 4 міс.
4. У 5 міс.
5. У 6 міс.

23. Назвіть рефлекс, що полягає у відкриванні рота і згинанні голови дитини у відповідь на натискування великим пальцем в ділянці долоні.

1. Рефлекс Куссмауля.
2. Рефлекс Моро.
3. Рефлекс Галанта.
4. Рефлекс Бабкіна.
5. Рефлекс Бауера.

24. У якому віці зникає долонно-ротовий рефлекс?

1. У 2 міс.
2. У 3 міс.
3. У 4 міс.
4. У 5 міс.
5. У 6 міс.

25. Назвіть рефлекс, що полягає у прогинанні тулуба, згинанні верхніх і нижніх кінцівок, підніманні голови і таза у відповідь на проведення пальцем по остистих відростках хребта в напрямі від куприка до шиї.

1. Рефлекс Моро.
2. Рефлекс Галанта.
3. Рефлекс Бабкіна.
4. Рефлекс Переса.
5. Рефлекс Куссмауля.



26. До якого віку рефлекс Бабінського можна вважати фізіологічним?
1. До 1 року.
  2. До 2 років.
  3. До 2,5 років.
  4. До 3 років.
  5. До 3,5 років.
27. До якого віку рефлекс Керніга можна вважати фізіологічним?
1. До 1-2 міс.
  2. До 2-4 міс.
  3. До 4-6 міс.
  4. До 6-8 міс.
  5. До 8-9 міс.
28. Який з перерахованих рефлексів може супроводжуватися мимовільним сечовипусканням і дефекацією?
1. Рефлекс Робінсона.
  2. Рефлекс Бауера.
  3. Рефлекс Моро.
  4. Рефлекс Переса.
  5. Рефлекс Куссмауля.
29. У якому віці в дитини формується стійкий зоровий рефлекс на годування грудьми?
1. У 1 міс.
  2. У 2 міс.
  3. У 3 міс.
  4. У 4 міс.
  5. У 5 міс.
30. У якому віці в дитини з'являється верхній позотонічний рефлекс Ландау?
1. У 1 міс.
  2. У 2 міс.
  3. У 3 міс.
  4. У 4 міс.
  5. У 5 міс.
31. У якому віці дитина розрізняє 4 основних кольори?
1. У 2 роки.
  2. У 2,5 роки.
  3. У 3 роки.
  4. У 5 років.
  5. У 4 роки.

32. У якому віці гра дитини набуває сюжетного характеру?

1. У 1-2 роки.
2. У 2-3 роки.
3. У 3-4 роки.
4. У 4-5 років.
5. У 5-6 років.

33. Який із вказаних рефлексів не належить до групи оральних сегментарних автоматизмів?

1. Рефлекс Бабкіна.
2. Рефлекс Куссмауля.
3. Хоботковий.
4. Рефлекс Ландау.
5. Смоктальний.

*Еталони відповідей:*

- |          |          |
|----------|----------|
| 1) – 2;  | 17) – 3; |
| 2) – 2;  | 18) – 2; |
| 3) – 3;  | 19) – 1; |
| 4) – 3;  | 20) – 2; |
| 5) – 5;  | 21) – 2; |
| 6) – 1;  | 22) – 3; |
| 7) – 3;  | 23) – 4; |
| 8) – 5;  | 24) – 2; |
| 9) – 4;  | 25) – 4; |
| 10) – 3; | 26) – 2; |
| 11) – 2; | 27) – 3; |
| 12) – 5; | 28) – 4; |
| 13) – 2; | 29) – 3; |
| 14) – 2; | 30) – 4; |
| 15) – 4; | 31) – 4; |
| 16) – 3; | 32) – 2; |
|          | 33) – 4; |

### 3.3. ДОСЛІДЖЕННЯ НЕРВОВОЇ СИСТЕМИ

**I. Метод дослідження:** загальна оцінка поведінки дитини.

**Умови дослідження:** загальноприйняті (див. Розділ I).

**Хід виконання:** під час спілкування з хворою дитиною, спостереження під час гри.

**Положення студента:** стоячи або сидячи перед хворим.

**Положення хворої дитини:** стоячи; діти раннього віку лежать в ліжку.

**Перелік характеристик (6):**

1. Здатність дитини реагувати на оточення.
2. Реакція дитини на огляд.
3. Стан свідомості, настрої.
4. Увага, пам'ять пацієнта.
5. Мовлення дитини, виявити його розлади.
6. Дослідити рухові навички дитини, визначити відповідність рівня її статокінетичного розвитку вікові.

**II. Метод дослідження:** огляд.

**Умови огляду:** загальноприйняті (див. Розділ I).

**Положення студента:** стоячи або сидячи перед хворим.

**Положення хворої дитини:** стоячи; діти раннього віку лежать в ліжку.

**Перелік характеристик (5):**

1. Положення дитини в ліжку.
2. Координація рухів і ходи.
3. Огляд голови:
  - її положення відносно тулуба;
  - форма черепа;
  - наявність асиметрії, деформацій.
4. Обличчя дитини:
  - стан очних щілин;
  - стан очного яблука;
  - стан зіниць;
  - рухи ока;
  - положення і рухи верхніх повік;
  - симетричність носогубної складки.

5. Тулуб, верхні та нижні кінцівки:

- наявність паралічів, парезів, судом, тремтіння, атетозу;
- вимушені положення кінцівок і тулуба.

**III. Метод дослідження:** проби на координацію рухів.

**Умови огляду:** загальноприйнятті (див. Розділ I).

**Положення студента:** стоячи або сидячи перед хворим

**Положення хворої дитини:** стоячи; діти раннього віку лежать в ліжку.

**NB!** Координацію рухів у дітей раннього віку оцінюють шляхом звичайного спостереження за ними під час їхньої гри, виконання певних навичок і вправ. У дітей старше 2-3 років використовують проби на координацію рухів та перевірку функції підтримання рівноваги і статичної атаксії.

**Перелік характеристик (5):**

1. Пальце-носова проба.
2. П'яtkово-колінна проба.
3. Проба на діадохокінез.
4. Проста проба Ромберга.
5. Ускладнена проба Ромберга.

***Пальце-носова проба***

*1 етап.* Положення дитини: витягнуті вперед руки і заплющені очі.

*2 етап.* Попросити дитину поперемінно кінчиком вказівного пальця правої і лівої рук спробувати доторкнутися до кінчика носа.

*3 етап.* Оцінка результатів.

***П'яtkово-колінна проба***

*1 етап.* Положення дитини: лежачи на спині із закритими очима.

*2 етап.* Попросити дитину спробувати поставити п'ятку однієї ноги на коліно іншої і провести нею по голішці з невеликим натиском.

*3 етап.* Попросити дитину виконати це іншою ногою.

*4 етап.* Оцінка результатів.

***Проба на діадохокінез***

*1 етап.* Положення дитини: вертикальне чи горизонтальне з витягнутими вперед руками.

*2 етап.* Попросити дитину зробити швидкі рухи кистями (супінація-пронація).

*3 етап.* Оцінка результатів.

## **Перевірка функції підтримання рівноваги і статичної атаксії**

### ***Проста проба Ромберга***

*1 етап.* Положення дитини: стоячи, так щоб носки ніг були розведені, а руки витягнуті вперед.

*2 етап.* Очі дитини заплющені.

*3 етап.* Оцінка результатів.

### ***Ускладнена проба Ромберга***

*1 етап.* Положення дитини: стоячи, так щоб стопи ніг були на одній лінії, а руки витягнуті вперед.

*2 етап.* Очі дитини заплющені.

*3 етап.* Оцінка результатів.

**IV. Метод дослідження:** дослідження функції вегетативної нервової системи (див. Розділ IV).

**Умови дослідження:** загальноприйняті (див. Розділ I).

**Матеріальне забезпечення:** неврологічний молоточок, тонометр, стетоскоп, годинник.

**Положення студента:** стоячи або сидячи перед хворим.

**Положення хворої дитини:** стоячи; діти раннього віку лежать в ліжку.

### **Перелік характеристик (9):**

1. Стан зіниці і райдужної оболонки.
2. Колір шкіри.
3. Судинний малюнок.
4. Вологість і пітливість шкіри.
5. Температура шкіри на тулубі і кінцівках.
6. Салівація.
7. Частота пульсу і дихання.
8. Артеріальний тиск.
9. Дермографізм.

### ***Дослідження дермографізму:***

*1 етап.* Рукоюткою неврологічного молоточка (або іншим тупим предметом) викликати штрихове подразнення шкіри в ділянці m. Pectoralis major на рівні II-IV ребер.

*2 етап.* Оцінити швидкість відповідної реакції, характер (біла, червона, набрякла), інтенсивність (за шириною смуги) і тривалість.

**V. Метод дослідження:** виявлення патологічних рефлексів і симптомів.

**Умови дослідження:** загальноприйняті (див. Розділ I).

**Положення студента:** стоячи або сидячи перед хворим.

**Положення хворої дитини:** стоячи; діти раннього віку лежать в ліжку.

**Перелік характеристик (7):**

1. Ригідність потиличних м'язів.
2. Симптом Брудзінського.
3. Симптом Керніга.
4. Симптом Ласега.
5. Патологічні зміни з боку великого тім'ячка.
6. Гіперестезія шкіри.
7. Симптом Лесажа.

**Виявлення ригідності потиличних м'язів**

*1 етап.* Положення дитини: лежачи на спині.

*2 етап.* Лівою рукою зафіксувати грудну клітку дитини, злегка натискаючи на неї.

*3 етап.* Праву руку підвести під голову і зробити спробу нагнути голову в напрямі до грудей.

*4 етап.* Оцінити результати.

**Симптом Брудзінського**

*1 етап.* Положення дитини: лежачи на спині з витягнутими нижніми кінцівками.

*2 етап.* Верхній симптом Брудзінського перевірити шляхом пасивного згинання голови дитини вперед.

*3 етап.* Середній симптом Брудзінського перевірити шляхом натискування ребром долоні на ділянку лона хворої дитини.

*4 етап.* Нижній симптом Брудзінського перевірити шляхом пасивного згинання однієї ноги у хворої дитини в кульшовому і колінному суглобах.

*5 етап.* Оцінити результати.

**Симптом Керніга**

*1 етап.* Положення дитини: лежачи на спині.

*2 етап.* Зігнути ногу в кульшовому і колінному суглобах під прямим кутом.

*3 етап.* Спробувати випрямити ногу.

*4 етап.* Оцінити результати.

### ***Симптом Ласега***

*1 етап.* Положення дитини: лежачи на спині з витягнутими нижніми кінцівками.

*2 етап.* Спробувати пасивно максимально зігнути ногу в кульшовому суглобі.

*3 етап.* Оцінити результати.

### ***Патологічні зміни з боку великого тім'ячка***

*1 етап.* Оглянути тім'ячко.

*2 етап.* Пальцями обох рук визначити розміри тім'ячка.

*3 етап.* Долонною поверхнею правої руки провести по черепу над тім'ячком, визначити випинання чи западання тім'ячка, напруження і пульсацію його.

*4 етап.* Оцінити результати.

### ***Симптом Лесажа***

*1 етап.* Взяти дитину під пахви і підняти її.

*2 етап.* Оцінити положення нижніх кінцівок при цьому.

## **Приклад описування результатів дослідження нервової системи здорової дитини 5 років життя**

Дитина адекватно реагує на оточення, добре входить у контакт, свідомість ясна, настрій хороший, пам'ять теж, мова спокійна, некваплива, рухові навички відповідають віку. Положення активне, координація рухів та хода дитини нормальні. Положення голови звичайне, форма черепа доліхоцефалічна, обвід голови 52 см. Ширина очних щілин, стан очного яблука та зіниць звичайні, рух верхніх повік не порушений, носогубні складки симетричні. Рухи тулуба, верхніх та нижніх кінцівок у повному обсязі, симптом Грефе від'ємний, рухи мимічних м'язів у повному обсязі, асиметрії складок, очної щілини, кута рота при зміні миміки дитини не виявлено; слухова реакція хороша, рівновага та координація рухів збережені. Ковтання не порушене, голос дзвінкий.

При виконанні пальце-носової, п'яtkово-колінної проб промахів не спостерігається; при проведенні проби на діадохокінез рухи координовані. При виконанні простої і ускладненої проб Ромберга дитина утримує рівновагу.

Зіниці та райдужна оболонка нормальні, шкіра рожева, вологість шкіри збережена, судинний малюнок посилений, пітливість в пахових ділянках, на долонях, температура шкіри і рук нормальна, салівація звичайна, пульс 105 ударів за 1 хвилину, частота дихальних рухів 26 за 1 хвилину, АТ 100/50 мм рт. ст. Дермографізм червоний, виникає через 15 с, ширина смуги 0,8 см, зберігається протягом 4 хв. У дитини переважає парасимпатична реакція вегетативної нервової системи. Ригідність потиличних м'язів відсутня, симптоми Брудзінського (верхній, середній і нижній), Керніга, Ласега від'ємні.



## ТЕСТИ

1. З якого віку дитина ходить?
  1. 7-8 місяців.
  2. 9-10 місяців.
  3. 10-12 місяців.
  4. 8-9 місяців.
  5. 6-8 місяців.
2. Що таке ступор?
  1. Стан повної нерухомості.
  2. Стан часткової нерухомості.
  3. Непритомний стан зі збереженням рефлексів.
  4. Непритомний стан з відсутністю рефлексів.
  5. Непритомний стан з відсутністю рухової активності.
3. Що таке кома?
  1. Стан повної нерухомості.
  2. Стан часткової нерухомості.
  3. Стан повної відсутності свідомості та реакції на будь-який подразник.
  4. Непритомний стан зі збереженням рефлексів.
  5. Непритомний стан з відсутністю психічної активної реакції на будь-який подразник.
4. Для якого захворювання характерна поза “балерини”?
  1. Менінгіту.
  2. Енцефаліту.
  3. Центрального паралічу.
  4. Правця.
  5. Поліомієліту.
5. Яка характерна особливість атетозу?
  1. Постійна гіпертонія.
  2. Постійна гіпотонія.
  3. Виникає у сні.
  4. Зникає під час сну.
  5. Посилюється під час сну.
6. Що таке гемібалізм?
  1. Розмашисті рухи кидка.
  2. Повороти тулуба навкруг вертикальної осі.
  3. Обертальні рухи в якій-небудь частині кінцівки.
  4. Безладні, розмашисті рухи кінцівок.
  5. Зміна тону м'язів тіла.
7. Що таке синергічна міоклонія?

1. Швидкі клонічні скорочення м'язів у певному ритмі.
  2. Швидкі клонічні скорочення м'язів без певного ритму.
  3. Одночасне скорочення м'язів-синергістів.
  4. Безладні скорочення певних м'язів.
  5. Одночасне скорочення м'язів, що виконують мимовільні рухи.
8. Що таке кефалогематома?
1. Крововилив під кістки черепа.
  2. Крововилив під окістя.
  3. Крововилив під шкіру голови.
  4. Крововилив у м'які тканини.
  5. Набряк м'яких тканин голови.
9. Що таке горизонтальний ністагм ?
1. Мимовільні рухи очей вгору і вниз.
  2. Мимовільні обертальні рухи очей.
  3. Тремтіння очей у напрямку одне до одного.
  4. Мимовільні рухи очей в той чи інший бік.
  5. Випинання очного яблука з орбіти.
10. Що таке монопарез ?
1. Відсутність рухів у м'язах однієї кінцівки.
  2. Відсутність рухів у м'язах двох кінцівок.
  3. Відсутність рухів у м'язах трьох кінцівок.
  4. Відсутність рухів у м'язах усіх кінцівок.
  5. Відсутність рухів у м'язах однієї половини тіла.
11. У якому віці закривається мале тім'ячко?
1. До 1 місяця.
  2. До 2-3 місяців.
  3. До 3-4 місяців.
  4. До 4-5 місяців.
  5. До народження.
12. У якому віці з'являється можливість перевірки рефлексу Даньїні-Ашнера?
1. До 1 місяця.
  2. З 1 місяця.
  3. З 1-3 місяців.
  4. З 3 місяців.
  5. З 4 місяців.
13. Через який час у нормі з'являється місцевий дермографізм?
1. Через 20-30 с.
  2. Через 30 с.

3. Через 35 с.
4. Через 5-20 с.
5. Через 2-10 с.

14. Які коливання температури тіла допустимі для дітей перших 3-х тижнів життя ?

1. 0,5-0,7 °С.
2. 0,3-0,5 °С.
3. 0,5-1,0 °С.
4. 1-1,5 °С.
5. 1,5-2 °С.

*Еталони відповідей:*

- 1) – 3;
- 2) – 1;
- 3) – 5;
- 4) – 3;
- 5) – 4;
- 6) – 1;
- 7) – 3;
- 8) – 2;
- 9) – 4;
- 10) – 1;
- 11) – 2;
- 12) – 3;
- 13) – 4;
- 14) – 4.

### **3.4. ДОСЛІДЖЕННЯ ШКІРИ ТА ЇЇ ПРИДАТКІВ**

**I. Метод дослідження:** огляд.

**Умови огляду:** загальноприйняті (див. Розділ I).

**Положення студента:** стоячи або сидячи перед хворим.

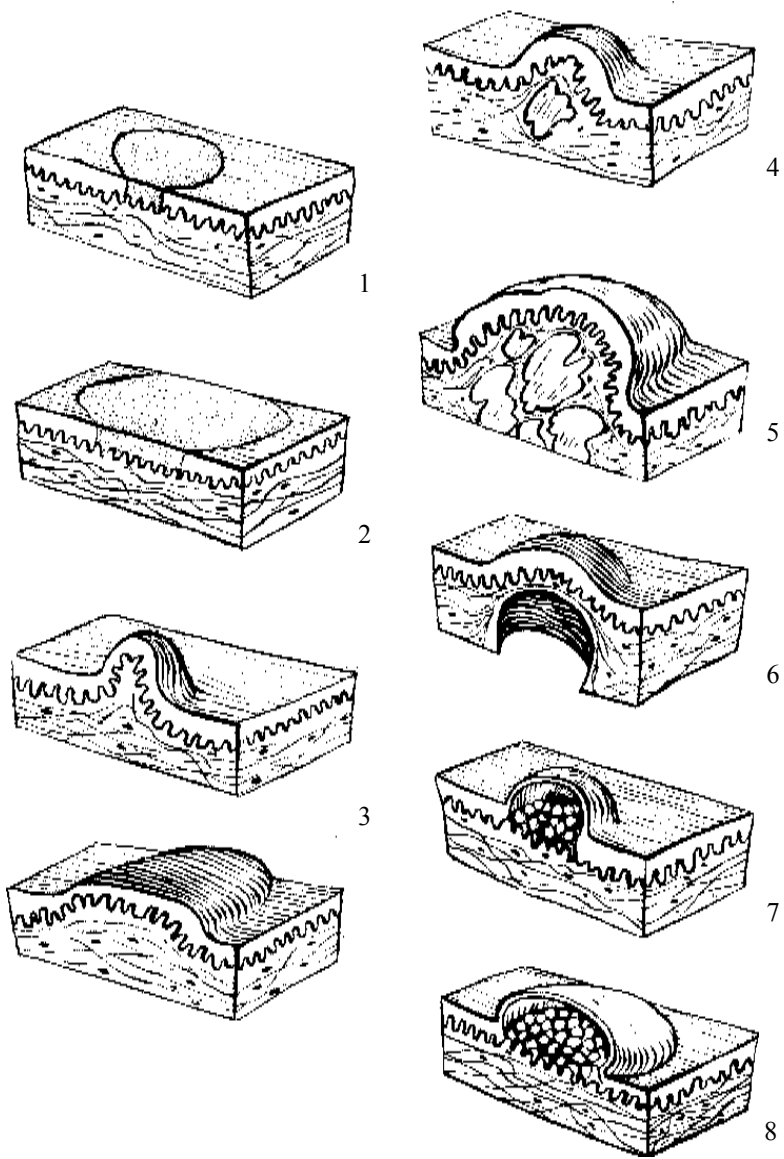
**Положення хворої дитини:** стоячи; діти раннього віку лежать в ліжку.

**Перелік характеристик (5):**

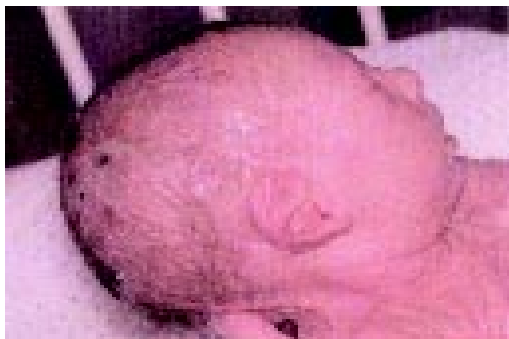1. Колір.
2. Чистота (наявність висипу) (табл. 1).
3. Розвиток поверхневих судин.
4. Огляд придатків шкіри (табл. 2).
5. Цілісність.

*Таблиця 1. Критерії оцінки висипу*

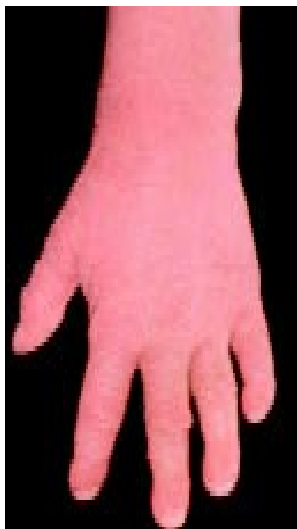*Таблиця 2. Критерії оцінки додатків шкіри*



Мал. 5. Елементи шкірного висипу: 1 – макула; 2 – пляма; 3 – папула; 4 – бляшка; 5 – вузлик; 6 – пухир; 7 – везикула; 8 – була.

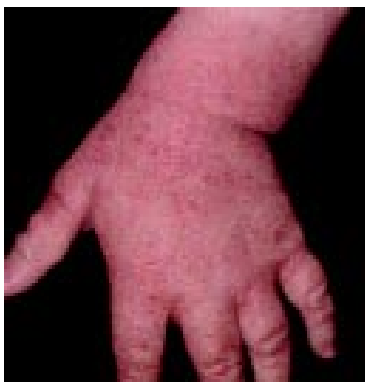

а

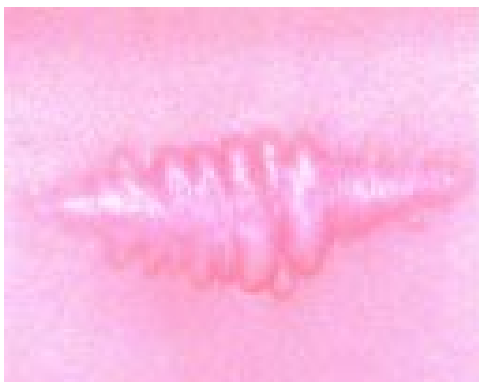


б

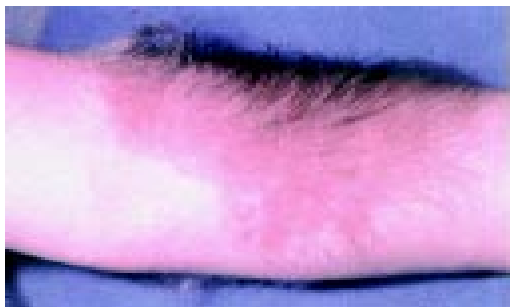Мал. 6. Іхтіоз: а – голови; б – рук.



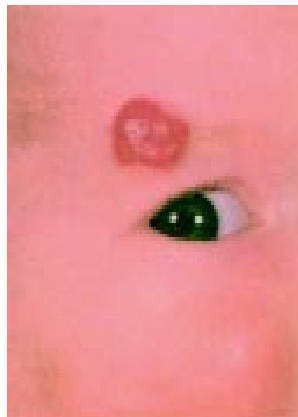
Мал. 7. Ексудативно-катаральний діатез.



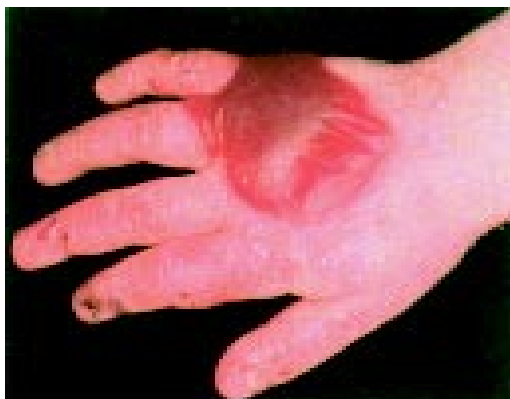Мал. 8. Келоїдний рубець.



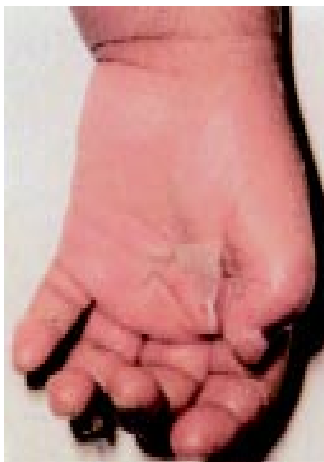Мал. 9. Пігментований невус.



Мал. 10. Гемангіома обличчя.



Мал. 11. Пухир з геморагічним вмістом.



Мал. 12. Лушення шкіри.

**II. Метод дослідження:** пальпація.

**Умови пальпації:** загальноприйняті (див. Розділ I).

**Матеріальне забезпечення:** сантиметрова стрічка.

**Положення студента:** стоячи або сидячи перед хворим.

**Положення хворої дитини:** стоячи; діти раннього віку лежать в ліжку.

**Перелік характеристик (5):**

1. Стан поверхні шкіри (гладка, оксамитова, шерехата).
2. Вологість (чи сухість).
3. Поверхнева температура.
4. Пальпаторна оцінка висипу.
5. Наявність рубця після щеплення БЦЖ.

**Послідовність та конкретна методика виконання**

***Стан поверхні шкіри***

Оцінити при погладжуванні тильною поверхнею долоні симетричних ділянок тулуба та кінцівок.

***Визначення сухості чи вологості шкіри***

Погладжування тильними поверхнями пальців симетричних ділянок тулуба, в пахвових і пахових ділянках, на кінцівках, особливо в ділянках долонь і підшоп.

***Визначення температури шкіри***

Шляхом дотику тильною поверхнею долоні до симетричних ділянок голови, тулуба, кінцівок.

***Оцінка характеру висипу***

Характер висипу виявити при натискуванні на шкіру пальцем: при запальному характері елементи висипу при натискуванні зникають і знову з'являються після припинення натискування. Для незапальних плям характерно те, що при натискуванні на них пальцем вони не зникають.

***Дослідження консистенції елементів висипу***

Оцінити при легкому натискуванні пальцями на елементи висипу (тверді, м'які, тістуваті).

***Відношення до поверхні шкіри:***

Оцінити при погладжуванні пальцями над елементами висипу: виступають над поверхнею шкіри чи ні.



### ***Болючість***

Оцінити при натискуванні пальцями на елементи висипу і опитуванні хворого.

### ***Розмір***

Оцінити за допомогою сантиметрової стрічки поздовжній та поперечний розміри елементів висипу в мм.

**III. Метод дослідження:** глибока пальпація.

**Умови пальпації:** загальноприйняті (див. Розділ I).

**Матеріальне забезпечення:** еластичний джгут або манжетка від тонометра.

**Положення студента:** стоячи або сидячи перед хворим.

**Положення хворої дитини:** стоячи; діти раннього віку лежать в ліжку.

**Перелік характеристик (2):**

1. Еластичність.
2. Оцінка стану капілярів.

### **Послідовність та конкретна методика виконання**

#### ***Еластичність шкіри***

*1 етап.* Місця дослідження: тильна поверхня долоні, ліктювий згин, нижня третина внутрішньої поверхні передпліччя (де шкіра не має підшкірної основи).

*2 етап.* Шкіру захопити вказівним і великим пальцями в складку.

*3 етап.* Складку відпустити.

*4 етап.* Оцінка результатів. Якщо складка шкіри відразу розправляється, то еластичність оцінюють як задовільну. При зниженні еластичності складка довго не розправляється або розправляється поступово.

#### ***Оцінка стану капілярів***

**1 спосіб. Визначення феномена джгута за методом М.П. Кончаловського-Румпеля-Леєде:**

*1 етап.* На плече вище ліктя накласти еластичний джгут (або манжетку від тонометра).

*2 етап.* Забезпечити туге накладання джгута, щоб з'явився легкий ціаноз кисті, але зберігся пульс на променевій артерії.

*3 етап.* Джгут залишити на 3-5 хв.

*4 етап.* Зняти джгут і ретельно оглянути шкіру в ділянці ліктьового згину і передпліччя.

*5 етап.* Оцінка результатів. При від'ємному симптомі шкіра залишається чистою або на ній з'являються поодинокі точкові крововиливи (петехії).

### **2 спосіб. Проведення проби “щипка”:**

*1 етап.* Шкіру без підшкірної основи (в ділянці над- або підключичної ямки) захопити в горизонтальну складку великим і вказівним пальцями обох рук. Відстань між пальцями обох рук повинна бути 2-3 мм.

*2 етап.* Частини складки змістити в протилежні боки впоперек довжини складки або з'єднати за її довжиною, а потім розтягнути складку в протилежні боки за її довжиною.

*3 етап.* Оцінка результатів. Поява на місці щипка більше 4-5 петехій вказує на позитивний симптом “щипка” (симптом П.В. Кожевникова).

### **3 спосіб. Манжеткова проба:**

*1 етап.* На внутрішній поверхні передпліччя, в верхній її третині визначити за допомогою сантиметрової стрічки округлу ділянку 5x5 см.

*2 етап.* На плече накласти манжетку від апарата для вимірювання артеріального тиску, з'єднати її з манометром і грушею, накачати повітря до рівня тиску 90-100 мм рт. ст.

*3 етап.* Такий тиск утримувати в манжетці протягом 5 хв.

*4 етап.* Манжетку зняти і зачекати 5 хв для відновлення кровотоку в кінцівці.

*5 етап.* Підрахувати кількість петехій у позначеній ділянці (табл. 3).

#### **Таблиця 3. Оцінка результатів манжеткової проби**

*6 етап.* Одночасно оцінюють і розмір крововиливів. В нормі, у здорових дітей, петехії бувають не більше ніж 0,5-2,0 мм в діаметрі, тоді як при тромбоцитопеніях і інших видах патології мікроциркуляторного гемостазу можуть виявлятися крововиливи більшого розміру.

## ДОСЛІДЖЕННЯ СЛИЗОВИХ ОБОЛОНОК ОЧЕЙ

**Метод дослідження:** огляд.

**Умови огляду:** загальноприйняті (див. Розділ I).

**Положення студента:** стоячи або сидячи перед хворим.

**Положення хворої дитини:** стоячи, сидячи або лежачи обличчям до джерела світла.

**Перелік характеристик:**

Оцінка кон'юнктиви:

- ◆ колір;
- ◆ набряклість;
- ◆ нашарування;
- ◆ виділення.

Оцінка склер:

- ◆ колір;
- ◆ розширення судин;
- ◆ наявність крововиливів.

**Послідовність та конкретна методика виконання**

*1 етап.* Великими пальцями рук злегка відтягнути донизу нижні повіки.

*2 етап.* Попросити хворого подивитися вгору.

*3 етап.* Оцінити стан слизових кон'юнктиви та склери.

## ДОСЛІДЖЕННЯ СЛИЗОВОЇ ОБОЛОНКИ РОТОВОЇ ПОРОЖНИНИ

**Метод дослідження:** огляд.

**Умови огляду:** загальноприйняті (див. Розділ I).

**Матеріальне забезпечення:** чистий шпатель.

**Положення студента:** стоячи або сидячи перед хворим, дещо справа.

**Положення хворої дитини:** діти старшого віку стоять чи сидять обличчям до джерела світла. Діти раннього віку сидять на колінах матері чи медсестри; руки дитини фіксовані руками матері, ноги дитини затиснені між колінами матері чи медсестри.

**Перелік характеристик** (див. табл. 4).

**Послідовність та конкретна методика виконання**

*1 етап.* В праву руку взяти шпатель.

*2 етап.* Ліву руку покласти на тім'я дитини і зафіксувати голову.

*3 етап.* Оглянути слизову оболонку верхньої і нижньої губи.

*4 етап.* Шпателем відвернути верхню губу догори і оглянути ясна верхньої щелепи.

*5 етап.* Шпателем відвернути нижню губу донизу і оглянути ясна нижньої щелепи.

*6 етап.* Шпатель направити в кут між зубами і щогою, трохи відвертаючи її, оглянути слизову оболонку щік з обох боків.

*7 етап.* Попросити дитину широко відкрити рота і оглянути слизову оболонку твердого і м'якого піднебіння.

*8 етап.* Попросити дитину максимально висунути язик з рота для його огляду.

*9 етап.* Запропонувати хворому підняти кінчик язика до твердого піднебіння і при цьому оцінити слизову оболонку нижньої поверхні язика.

*10 етап.* Швидким рухом натиснути шпателем на корінь язика і оглянути дужки, мигдалики і задню стінку зіву.

**Таблиця 4. Критерії дослідження ротової порожнини**

### Опис варіанта норми

Шкіра блідо-рожевого кольору, чиста, помірної вологості на долонях, з гладкою поверхнею. Поверхневі судини не виражені. Рубець після щеплення БЦЖ знаходиться на верхній третині правого плеча, виражений достатньо, 0,4 см в діаметрі. Шкіра на симетричних ділянках тепла на дотик. Еластичність шкіри збережена. Капілярні проби негативні.

Волосся на голові густе, еластичне, блискуче; нігті рожевого кольору, поверхня гладка, напівпрозора, блискуча, рівна, вільний край рівний.

Слизова оболонка кон'юнктиви повік рожева, чиста, волога, без патологічних виділень, судинна сітка слабо виражена, а кон'юнктива, що покриває склери – бліда, ледь помітна.

Зуби (оформляється у вигляді зубної формули)	Місцями чи постійні зуби мають правильну форму, цілісність червоної кайми не порушена. Відсутність шкарлатинового-рожево-червоного кольору, чиста. Слизова оболонка порожнини рота рожева, чиста, волога. Язик вологий, рожевий, спинка язика має ледь оксамитову поверхню, чиста, бокова поверхня гладка, рівна, нижня поверхня волога, рожева.	Кариес Пульпіт
---	--	-------------------

Мигдалики дещо виступають за дужки, рожевого кольору, поверхня їх гладка, рожева. Ясна рожеві, не кровоточать.

Зубна формула:

87654321      12345678

87654321      12345678

4 – пломбований зуб.

## ТЕСТИ

1. Які первинні елементи висипань характерні для вітряної віспи?
  1. Петехії.
  2. Екхімози.
  3. Пухирці.
  4. Горбики.
  5. Папули.
2. Які розміри розеоли?
  1. 1-2 мм.
  2. 5-10 мм.
  3. До 5 мм.
  4. 10-20 мм.
  5. Понад 20 мм.
3. Що таке невус?
  1. Лінійні геморагії.
  2. Цяткові плями.
  3. Судинні пухлини.
  4. Вроджені плями.
  5. Ділянки депігментації.
4. Які розміри еритеми ?
  1. До 5 мм.
  2. 1-2 мм.
  3. 10-20 мм.
  4. 5-10 мм.
  5. Більше 20 мм.
5. Який вторинний елемент виникає після пухирця?
  1. Пігментація.
  2. Лущення.
  3. Садно.
  4. Виразка.
  5. Кірочка.
6. Що таке ліхеніфікація?
  1. Дефект шкіри.
  2. Потовщення шкіри.
  3. Посилене відкладання меланіну.
  4. Міжклітинний набряк дерми.
  5. Вроджена пляма.
7. Що таке бляшка?
  1. Судинна пухлина.
  2. З'єднані папули.

3. Запальний інфільтрат.
4. Депігментована пляма.
5. Ділянка гіперпігментації.
8. При якому захворюванні на шкірі спостерігаються розеоли?
  1. Екземі.
  2. Вітряній віспі.
  3. Тифі.
  4. Кору.
  5. Скарлатині.
9. Для якого захворювання характерні дрібні плямисто-папульозні висипання?
  1. Сифілісу.
  2. Краснусі.
  3. Псоріазі.
  4. Фурункульозі.
  5. Опіках.
10. При якій патології спостерігаються телеангієктазії?
  1. Патології нирок.
  2. Патології дихальної системи.
  3. Патології печінки.
  4. Патології шлунка.
  5. Патології ендокринної системи.
11. В якому віці гіперсалівація є фізіологічним явищем?
  1. Відразу після народження.
  2. В 1-2 міс.
  3. В 3-4 міс.
  4. В 5-6 міс.
  5. В 9 міс.
12. З якого первинного елемента утворюється рубець?
  1. Пухирця.
  2. Вузла.
  3. Папули.
  4. Плями.
  5. Хлоазми.

*Еталони відповідей:*

- |         |          |
|---------|----------|
| 1) – 3; | 7) – 2;  |
| 2) – 3; | 8) – 3;  |
| 3) – 4; | 9) – 2;  |
| 4) – 5; | 10) – 3; |
| 5) – 5; | 11) – 3; |
| 6) – 2; | 12) – 2. |

### 3.5. ДОСЛІДЖЕННЯ ПІДШКІРНО-ЖИРОВОЇ ОСНОВИ

**I. Метод дослідження:** огляд.

**Умови огляду:** загальноприйняті (див. Розділ I).

**Положення студента:** стоячи або сидячи перед хворим.

**Положення хворої дитини:** стоячи; діти раннього віку лежать в ліжку.

**Перелік характеристик (5):**

1. Рівномірність розвитку.
2. Ступінь розвитку
3. Набряк повік, обличчя, стоп, калитки.
4. Наявність anasarca.
5. Дефекти – ліподистрофії, рубці, келоїдні рубці, стрії.

**II. Метод дослідження:** пальпація.

**Умови пальпації:** загальноприйняті (див. Розділ I).

**Матеріальне забезпечення:** сантиметрова стрічка.

**Положення студента:** стоячи або сидячи перед хворим.

**Положення хворої дитини:** стоячи; діти раннього віку лежать в ліжку.

**Перелік характеристик (8):**

1. Ущільнення.
2. Інфільтрація.
3. Болючість.
4. Набряки (пастозність) на гомілках.
5. Товщина складки.
6. Тургор м'яких тканин.
7. Підшкірна емфізема.
8. У новонароджених – склерема, склередема.

**Визначення ущільнень**

*1 етап.* Руку покласти долонною поверхнею на шкіру хворого.

*2 етап.* Помірно натискаючи кінцевими фалангами пальців і долонною поверхнею кисті, пропальпувати підшкірну основу на кінцівках та тулубі.

*3 етап.* Оцінка результатів: при виявленні ущільнення визначити розміри ущільнення, злученість його з оточуючими тканинами.



### **Визначення інфільтрації**

*1 етап.* Руку покласти долонною поверхнею на шкіру хворого.

*2 етап.* Помірно натискаючи кінцевими фалангами пальців і долонною поверхнею кисті, пропальпувати підшкірну основу на кінцівках та тулубі.

*3 етап.* Оцінка результатів: при виявленні інфільтрації визначити розміри, болючість, локалізацію.

### **Визначення болючості**

*1 етап.* Руку покласти долонною поверхнею на шкіру хворого.

*2 етап.* Помірно натискаючи долонею, пропальпувати підшкірну основу на кінцівках та тулубі.

*3 етап.* Оцінка результатів: при виявленні болючості визначити її локалізацію і площу.

### **Визначення товщини підшкірно-жирової основи**

Визначають:

1) на животі (на рівні пупка назовні від прямих м'язів живота з обох сторін) (мал. 13);

2) на передній поверхні грудної клітки (визначають під нижнім краєм м. pectoralis major по середньоключичній лінії);

3) під кутами лопаток;

4) на кінцівках (по задньозовнішній поверхні плеча і на внутрішній поверхні стегон);

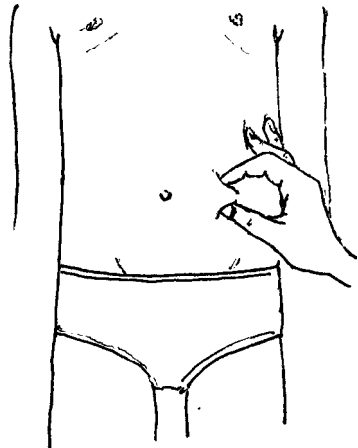
5) на обличчі (в ділянці щік).

*1 етап.* Шкіру і підшкірну основу захопити на симетричних ділянках в складку великим і вказівним пальцями правої і лівої рук.

*2 етап.* Великий палець повинен знаходитись зверху, а вказівний – знизу складки.

*3 етап.* За допомогою сантиметрової стрічки визначити товщину складки.

*4 етап.* Оцінити результати, виходячи з наступних даних.



Мал. 13. **Визначення товщини підшкірно-жирового прошарку на рівні пупка.**

Норма товщини складки:

В ділянці щік 2-2,5 см

На животі 1-2 см

Під лопаткою 1-2 см

На плечі 1-2 см

На стегні 3-4 см

**NB!** Для оцінки товщини підшкірної жирової основи у старших дітей достатньо визначити товщину підшкірної основи під кутом лопатки і на животі. У дітей раннього віку для уточнення ступеня гіпотрофії додатково визначають товщину підшкірної основи на кінцівках і обличчі (щоках).

### ***Визначення наявності набряків чи пастозності***

*1 етап.* Вказівним пальцем натиснути на шкіру і підшкірну основу там, де вона безпосередньо прилягає до кісток ( над великогомілковою кісткою, на крижах та ін.) протягом 5-10 с.

*2 етап.* Цим же вказівним пальцем погладити місце натискування.

*3 етап.* Оцінка результатів: при наявності набряку в місці натискування утворюються заглибини, які повільно зникають, а при пастозності відчувається нерівність поверхні.

### ***Визначення тургору м'яких тканин***

*1 етап.* Великим і вказівним пальцями руки стиснути шкіру, підшкірну основу і м'язи на внутрішній поверхні стегна чи плеча.

*2 етап.* Оцінити відчуття опору, який виникає при стисканні.

**NB!** Тургор – це властивість м'яких тканин чинити опір, який відчувається при стискуванні складки, утвореної шкірою, підшкірною жировою основою і м'язами.

### ***Виявлення підшкірної емфіземи***

*1 етап.* Вказівним пальцем натиснути на шкіру і підшкірну основу.

*2 етап.* Оцінка результатів: наявність заглибини і характерного звуку при натискуванні (як при крепітації) вказує на підшкірну емфізему.

### ***Виявлення склереми***

**Огляд** – блідість шкіри на сідницях і стегнах новонародженого (особливо недоношеного).

### **Пальпація:**

– шкіра холодна;

- не береться в складку;
- туго натягнута;
- після натискування пальцем не залишається заглибини.

***Виявлення склередеми (у дітей раннього віку)***

**Огляд** – синювато-блідий колір шкіри, мармуровість, набряк.

**Пальпація** – щільний набряк із збільшенням ураженої частини тіла, після натискування залишається заглибина.

**Опис варіанта норми**

Підшкірно-жирова основа розвинута помірно, розподілена рівномірно, дефектів та набряків не виявлено. Товщина підшкірної основи на животі 1,5 см, під кутом лопатки 1 см. Не болюча, ущільнень та інфільтрацій не виявлено. Тургор м'яких тканин збережений.

## ТЕСТИ

1. Де визначають тургор м'яких тканин?
  1. На внутрішній поверхні стегна.
  2. На зовнішній поверхні стегна.
  3. На тильній поверхні кисті.
  4. На зовнішній поверхні плеча.
  5. На передній черевній стінці.
2. Яка товщина підшкірної жирової основи в нормі у грудної дитини на боковій поверхні живота на рівні пупка?
  1. 0,5-1 см.
  2. 1-1,5 см.
  3. 1,5-2 см.
  4. 2-2,5 см.
  5. 2,5-3 см.
3. З яких ділянок тіла зникає підшкірно-жирова основа у грудних дітей у першу чергу?
  1. З нижніх кінцівок.
  2. З живота.
  3. Зі спини.
  4. З верхніх кінцівок.
  5. З обличчя.
4. Яку ознаку оцінюють при пальпації підшкірно-жирової основи?
  1. Наявність апарасага.
  2. Стрії.
  3. Інфільтрацію.
  4. Ступінь розвитку.
  5. Рівномірність розподілу.
5. З яких ділянок тіла зникає підшкірно-жирова основа у грудних дітей в останню чергу?
  1. З нижніх кінцівок.
  2. З верхніх кінцівок.
  3. З живота.
  4. Зі спини.
  5. З обличчя.
6. В якому терміні гестації починає формуватися підшкірно-жирова основа?
  1. На 5-му місяці.
  2. На 3-му місяці.
  3. На 2-му місяці.

4. На 6-му місяці.
5. На 4-му місяці.
7. Який відсоток від маси тіла становить підшкірна жирова основа?
  1. 12.
  2. 10.
  3. 8.
  4. 6.
  5. 4.
8. Яка основна функція брурої жирової основи?
  1. Скоротливий термогенез.
  2. Нескоротливий термогенез.
  3. Депо вітамінів.
  4. Захисна.
  5. Депо поживних речовин.
9. У якому віці з'являється жирова клітковина у грудній порожнині?
  1. У 8 років.
  2. У 4 роки.
  3. У 3 роки .
  4. У 2 роки.
  5. У 5 років.
10. Які особливості хімічного складу жирової тканини у дітей грудного віку?
  1. Переважання рідких жирних кислот.
  2. Переважання олеїнової жирної кислоти.
  3. Переважання твердих жирних кислот.
  4. Переважання арахідонової жирної кислоти.
  5. Переважання ліноленової жирної кислоти.

*Еталони відповідей:*

- 1) – 1;
- 2) – 3;
- 3) – 2;
- 4) – 3;
- 5) – 5;
- 6) – 1;
- 7) – 1;
- 8) – 2;
- 9) – 5;
- 10) – 3.

### 3.6. ДОСЛІДЖЕННЯ КІСТКОВО-СУГЛОБОВОЇ СИСТЕМИ

**I. Метод дослідження:** огляд.

**Умови огляду:** загальноприйнятї (див. Розділ I).

**Положення студента:** стоячи або сидячи перед хворим.

**Положення хворої дитини:** в лежачому, сидячому положеннях та стоячи на прямих ногах з вільно опущеними руками, а також під час руху (дитину просять пройтися, присісти, зігнути та розігнути кінцівки); діти раннього віку лежать в ліжку

**NB!** У дітей раннього віку стан кістково-суглобової системи оцінюють також спостерігаючи за їх грою.

#### ОГЛЯД

1. Загальний огляд кістково-суглобової системи.

2. Послідовний огляд:

- ◆ голови;
- ◆ грудної клітки;
- ◆ хребта;
- ◆ кісток таза;
- ◆ верхніх і нижніх кінцівок;
- ◆ суглобів.

#### *Загальний огляд кістково-суглобової системи*

*1 етап.* Оцінити пропорції тіла (співвідношення розмірів голови і усього тіла, голови і довжини кінцівок, тулуба і кінцівок, лицевої і мозкової частин черепа).

*2 етап.* Оцінити симетричність окремих частин тіла дитини.

*3 етап.* Оцінити відповідність зросту дитини її віку.

*4 етап.* Оцінити поставу дитини.

*5 етап.* Оцінити ходу дитини.

#### *Оцінка постави дитини*

*1 етап.* Дитина повністю (при можливості) чи частково (оголений тулуб і верхні кінцівки) роздягнена, її оглядають в прямому і боковому освітленні.

*2 етап.* Послідовно оглянути дитину спереду, ззаду і збоку.

*3 етап.* Звернути увагу на симетричність розташування надпліч, ключиць, лопаток; рівень прилягання лопаток до грудної клітки; рівень

стояння сосків; симетричність трикутників талії (утворень між внутрішньою поверхнею руки і лінією талії).

### **Оцінка ходи дитини**

*1 етап.* Попросити дитину пройтися вперед на деяку відстань і повернутися назад.

*2 етап.* Оцінити при цьому рухи рук, таза, стегон, колін, різних відділів стопи.

*3 етап.* Оцінка результатів: для нормальної ходи властиві плавні рухи рук, пов'язані з рухом протилежної ноги, симетричними рухами таза, що повертається допереду за ногою, яка рухається в цьому ж напрямку, розгинанням колінного суглоба при ставанні ногою на п'ятку, стійкою постановкою п'ятки, підйманням п'ятки перед відштовхуванням, тильним згинанням гомілковостопних суглобів при перенесенні ноги, можливості плавного повороту.

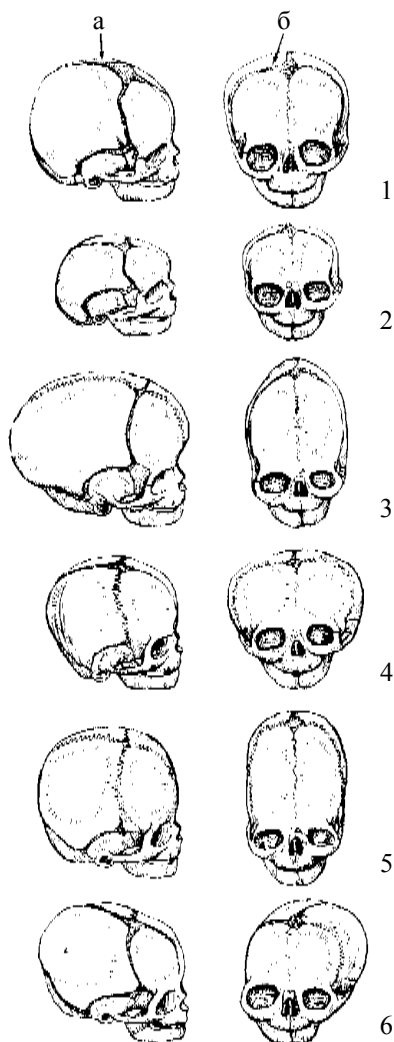
### **Огляд голови**

*1 етап.* Оцінити форму і величину голови, симетричність її частин.

*2 етап.* Виявити деформації з боку кісток черепа (мал. 14).

### **Оцінка розвитку верхньої і нижньої щелепи**

*1 етап.* Визначити прикус у дитини.



Мал. 14. **Форми черепа в нормі і при патології:** а – сагітальний шов; б – коронарний шов; 1 – нормальний череп; 2 – мікроцефалія; 3 – доліхоцефалія; 4 – брахіцефалія; 5 – акроцефалія; 6 – плагіоцефалія (асиметричний череп).

2 етап. Оцінити кількість, характер зубів (молочні, постійні) та їх стан (форму, цілісність, аномалії розвитку).

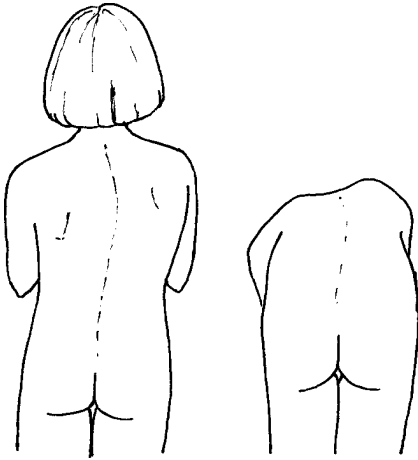
### **Оцінка грудної клітки** (в профіль та анфас)

1 етап. Визначити форму, напрямок ребер, симетричність грудної клітки.

2 етап. Виявити наявність деформацій.

### **Обстеження хребта**

1 етап. Оцінити форму в цілому (оглядаючи дитину збоку).



Мал. 15. Правобічний сколіоз.

2 етап. Послідовно оглянути усі відділи хребта (шийний, грудний, поперековий, крижовий і куприковий).

3 етап. Оцінити вираженість фізіологічних вигинів хребта і визначити форму спини, поставу.

4 етап. Виявити бічні викривлення хребта (кіфози, сколіози) (мал. 15).

### **Огляд кісток таза**

Виявити деформації кісток таза; наявність аплазії (агенезії) тазових кісток.

### **Обстеження кінцівок**

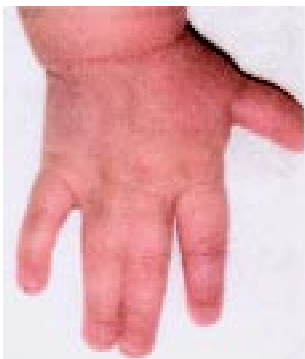Кінцівки дитини необхідно обстежувати в лежачому і стоячому положеннях.

1 етап. Спочатку оглянути верхні, а потім нижні кінцівки.

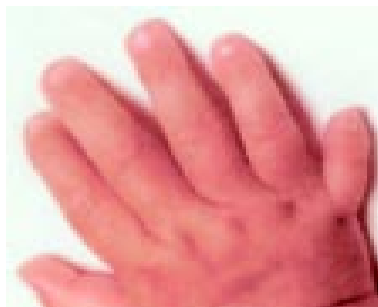2 етап. При огляді верхніх кінцівок оцінити їх довжину в цілому та довжину передпліччя і плеча, форму, пропорційність між ними і щодо загальної довжини тіла; наявність викривлень, деформацій, потовщень і аномалій розвитку (мал. 16-19).

3 етап. При огляді нижніх кінцівок оцінити їх довжину, форму; наявність потовщень, деформацій і аномалій розвитку кісток, симетричність складок шкіри на стегнах, додаткових складок шкіри, клишоногості і плоскої стопи.

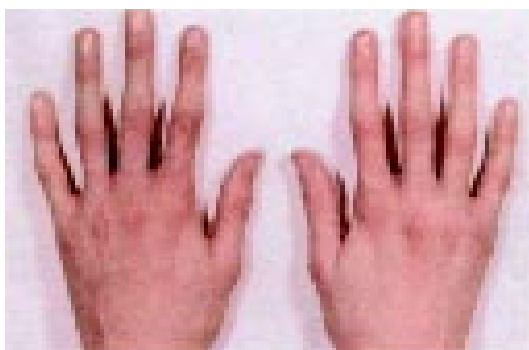



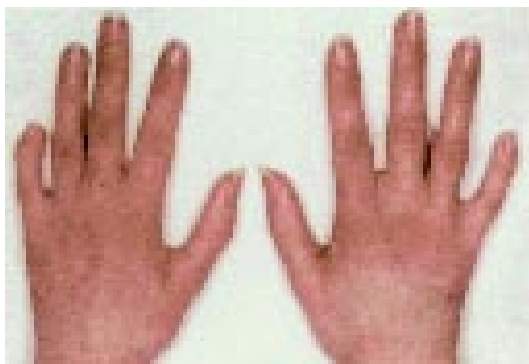Мал. 16. Синдактилія.



Мал. 17. Полідактилія.



Мал. 18. Арахнодактилія.



Мал. 19. Клинодактилія.

### **Виявлення плоскостопості**

I спосіб.

*1 етап.* Дитина стоїть на колінах на стільці обличчям до його спинки зі стопами, які вільно звисають.

*2 етап.* Оцінити вираженість склепіння стопи.

II спосіб.

*1 етап.* Дитина знаходиться у вертикальному положенні, так щоб добре було видно склепіння стопи.

*2 етап.* Оцінити стан склепіння стопи.

### **Огляд суглобів**

Суглоби досліджують в стані спокою в лежачому, сидячому, стоячому положеннях пацієнта, при переході одного стану в інший, під час ходи. Огляд суглобів у вертикальному положенні дозволяє оцінити позу дитини в стоячому положенні, можливі патологічні зміни в колінних суглобах при статичному навантаженні.

*1 етап.* Оцінити кількість уражених суглобів, їх величину і форму, стан шкіри і оточуючих суглоби тканин, наявність припухлості.

*2 етап.* Визначити рухомість в суглобах і обсяг активних рухів. На прохання дитина виконує активні рухи в тих чи інших суглобах (згинання, розгинання, відведення, приведення, ротації). У дітей раннього віку активну рухомість суглобів оцінити під час гри.

*3 етап.* Оцінити симетричність чи асиметричність виявлених з боку суглобів змін.

*4 етап.* Під час ходи оцінити опірну здатність колінних і гомілково-стопних суглобів, обсяг і координацію рухів в суглобах ніг, патологічну рухливість в них, деформації та інші зміни.

**II. Метод дослідження:** пальпація.

**Умови пальпації:** загальноприйняті (див. Главу I).

**Матеріальне забезпечення:** сантиметрова стрічка.

**Положення студента:** стоячи або сидячи перед хворим.

**Положення хворої дитини:** стоячи; діти раннього віку лежать в ліжку.

**Перелік характеристик (5):**

1. Пальпація кісток черепа.
2. Пальпація грудної клітки.
3. Пальпація хребта.

4. Пальпація кінцівок.

5. Пальпація суглобів.

### ***Пальпація кісток черепа***

Пальпуючи кістки черепа, визначити їх щільність, стан швів і тім'ячок (джерелець).

*1 етап.* Великі пальці кистей рук покласти на лоб дитині, долоні – на скроневі ділянки, а середніми і вказівними пальцями ретельно обстежити тім'яні кістки, потилицю, шви і тім'ячка.

*2 етап.* Тім'ячка оцінити за такими критеріями:

- ◆ розміри;
- ◆ стан країв;
- ◆ напруження;
- ◆ пульсація.

*3 етап.* Розміри тім'ячка (в сантиметрах) визначити, вимірюючи відстань між середніми точками країв двох протилежних сторін за допомогою сантиметрової стрічки.

*4 етап.* Стан швів оцінити, пальпуючи на голові новонародженої дитини сполучення (шви) між лобними кістками (лобний), між обома лобними і тім'яними (вінцевий), між тім'яними (сагітальний), між обома тім'яними і потиличною кісткою (лямбдоподібний) і між скроневою та тім'яною кістками з кожного боку (тім'яно-сосковий).

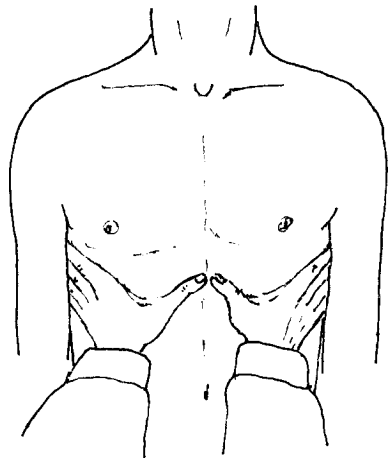
### ***Пальпація грудної клітки у дітей***

Дозволяє уточнити тип конституції (визначення величини епігастрального кута, напрямку ребер), виявити деформації (потовщення, переломи) кісток, їх болючість.

### ***Встановлення типу конституції (див. Розділ IV)***

Визначити у хворої дитини величину епігастрального кута (мал. 20).

1 метод. Долоні обох рук ребрами поставити на праву і ліву дуги, що утворені ребрами грудної клітки, і поступово наближати їх одну до



Мал. 20. Визначення величини епігастрального кута.

одної до стикання; кут, утворений долонями, дорівнює величині епігастрального кута.

2 метод. Долоні обох рук пліском з відведеним під кутом  $90^\circ$  великим пальцем поставити на праву і ліву реберні дуги та поступово наблизити їх одну до одної, рухаючись догори, до стикання великих пальців правої і лівої кисті; кут, утворений великими пальцями обох кистей, визначає величину епігастрального кута.

### ***Наявність деформацій, визначення напрямку ребер***

1 етап. Пропальпувати кінчиками вказівного і середнього пальців кисті кожне ребро.

2 етап. Провести пальцями по ребру в напрямку від передньої аксиллярної лінії вперед до груднини.

3 етап. Оцінка результатів: виявити наявність деформації та переломів ребер, визначити напрямок ребер.

Аналогічно пропальпувати ключиці, виявити припухлість, деформацію та болючість.

### ***Пальпація хребта***

При пальпації хребта вдається отримати більш чітке уявлення про характер та ступінь сколіозу.

1 етап. Дитину дещо нахилити вперед з вільно опущеними руками.

2 етап. Провести вказівним пальцем правої руки зверху донизу по остистих відростках хребців від VII шийного хребця до крижів.

3 етап. Виявити відхилення осі хребта в той чи інший бік.

### ***Пальпація кінцівок***

1 етап. Пальпуючи великим і вказівним пальцями бічні поверхні фаланг пальців дитини, виявити потовщення діафізів фаланг пальців.

2 етап. Пропальпувати вказівним і середнім пальцями тильні поверхні кисті, дещо зігнувши руку дитини в променево-зап'ястковому суглобі.

3 етап. Пальпацію довгих трубчастих кісток верхніх і нижніх кінцівок проводити пальцями однієї або двох долонь (по симетричних ділянках тіла) шляхом обмацування поверхонь кістки.

### ***Пальпація суглобів***

**ВВ!** Проводити обережно, щоб не викликати чи не посилити біль, і при максимальному розслабленні м'язів.

*1 етап.* Обов'язково обстежити симетричні суглоби.

*2 етап.* Послідовність обстеження суглобів наступна: починати з суглобів рук, далі – суглоби нижніх кінцівок, щелепно-скроневі, в кінці – суглоби хребта.

*3 етап.* Розслаблення м'язів досягнути, обстежуючи хворого в лежачому положенні.

*4 етап.* Пальпувати суглоби пальцями однієї або двох долонь шляхом обмацування поверхні суглобів, що дозволяє орієнтовно визначити температуру шкіри над суглобами, болючість, наявність набряку і ексудату в порожнині суглоба, а також різних утворень (ущільнень, вузлів та ін.) в ділянці суглоба.

*5 етап.* Випіт в порожнину суглоба пальпаторно виявити методом флюктуації та за позитивним симптомом “плаваючого наколінка”.

*6 етап.* Закінчувати обстеження суглобів оцінкою амплітуди пасивних рухів, виявити її обмеження, наявність контрактур і анкілозів.

#### ***Метод флюктуації***

*1 етап.* Дещо зігнути верхню чи нижню кінцівку в ділянці суглоба, який обстежується.

*2 етап.* Обома долонями з зовнішнього і внутрішнього боку стиснути суглоб.

*3 етап.* Зробити поштовхоподібний рух з одного боку суглоба, одночасно відчуваючи його з протилежного в результаті передачі хвилі через вільну рідину, яка знаходиться в обстежуваному суглобі.

#### ***Симптом “плаваючого наколінка”***

*1 етап.* Стиснути долонями рук випрямлений колінний суглоб з обох боків, дещо зміщуючи м'які періартикулярні тканини догори.

*2 етап.* Одночасно провести поштовхоподібне натискування пальцями на наколінки.

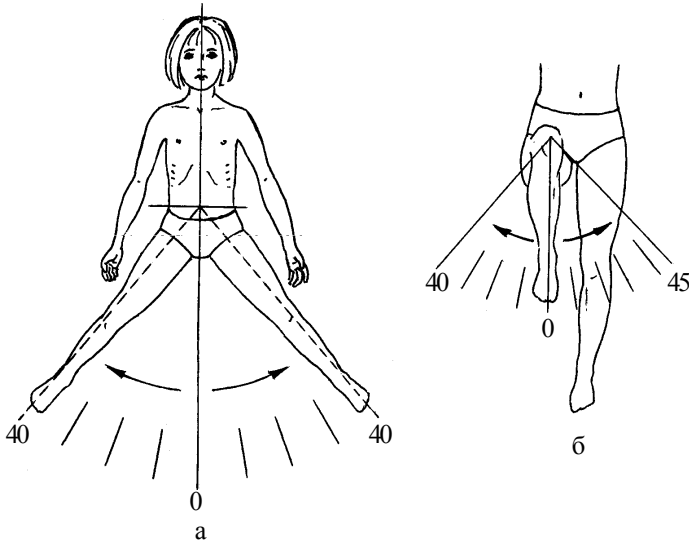
*3 етап.* У разі наявності ексудату в порожнині колінного суглоба наколінки вільно коливаються у вільній рідині (симптом вважається позитивним).

Рухливість суглобів (згинання, розгинання, відведення, приведення, ротації) визначити шляхом вивчення їх пасивних рухів у всіх напрямках (табл. 5).

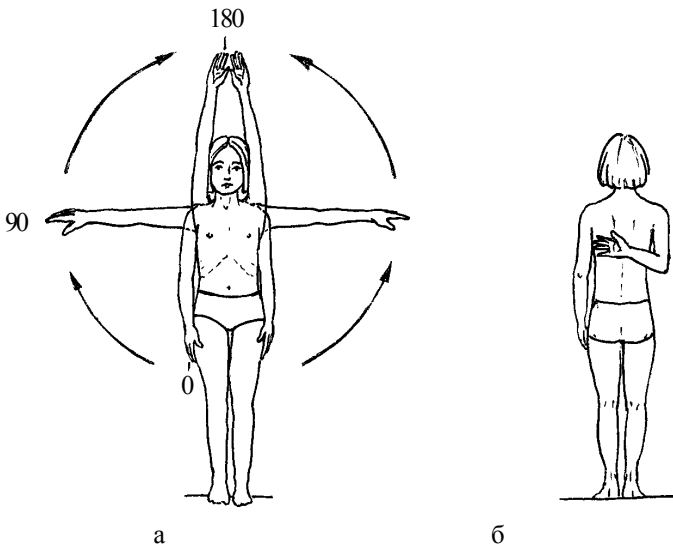
*Таблиця 5. Методика дослідження обсягу рухів у суглобах*

Суглоб	Методика дослідження
Щелепно-скроневий суглоб	Дослідити за виконанням на прохання лікаря такі рухи: відкривання і закривання рота, висування нижньої щелепи вперед і назад, бокові рухи з боку в бік
Плечовий суглоб	Визначити обсяг рухів, провести згинання (піднімання рук перед собою, над головою) і відведення (піднімання рук над головою з боків) – внутрішню і зовнішню ротацію (при торканні кистю дитини до протилежної лопатки за спиною) (мал. 23)
Ліктьовий суглоб	Розгинання дослідити при витягнутих вперед обох руках з долонями, поверненими догори, рука складає при цьому пряму лінію; – пронація і супінація передпліччя відбувається в променево-зап'ястковому, ліктьовому та плечовому суглобах; – поклавши руки пацієнта на його плечі (досягнувши кінчиками пальців до пліч), оцінити нормальне згинання в ліктьових суглобах (або сама дитина демонструє це
Променеворяд зап'ястковий суглоб	Дослідити у виположеній передній горизонтальній площині
Міжфалангові суглоби	Пасивно зігнути кожен палець дитини або запропонувати пацієнту зібрати пальці в “кулачок” (мал. 25)

Мал. 24. **Визна про хребта:** а – нормально зігнутий хребетний стовп утворений у виположеній передній горизонтальній площині; б – кривий лордоз.

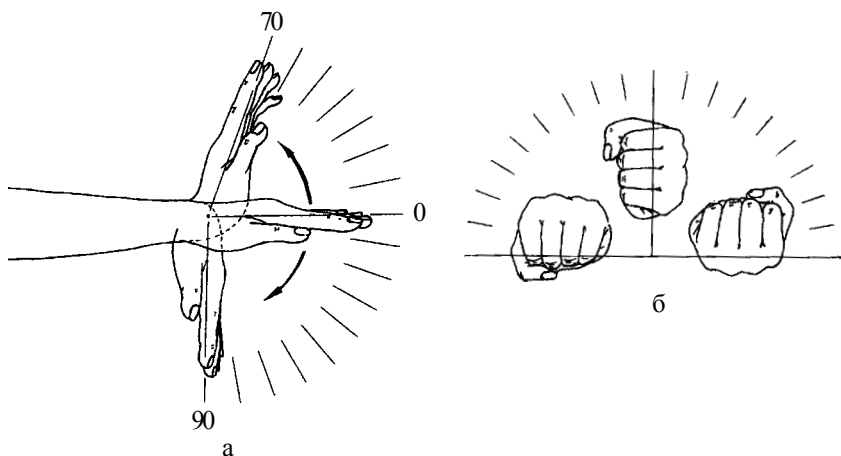


Мал. 22. **Обсяг рухів в кульшовому суглобі:** *а* – амплітуда відведення в кульшовому суглобі; *б* – амплітуда ротації стегна досередини і назовні.

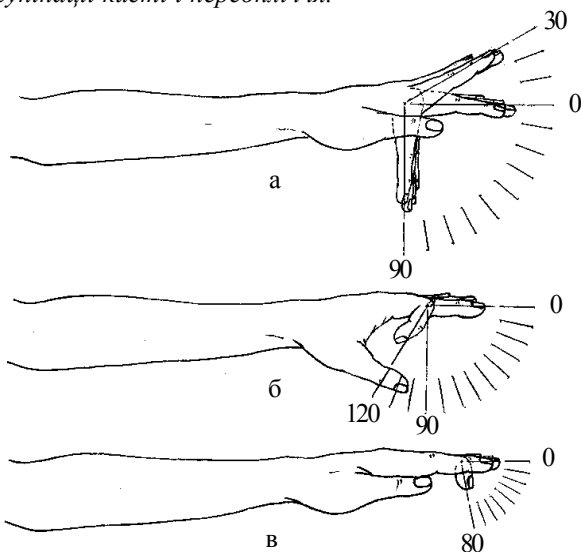


Мал. 23. **Обсяг рухів у плечовому суглобі:** *а* – розведення витягнутих рук; *б* – положення правої руки за спиною при визначенні внутрішньої ротації правого плеча.





Мал. 24. **Обсяг рухів у променево-зап'ястковому суглобі:** *а* – амплітуда нормального згинання і розгинання зап'ястка; *б* – амплітуда нормальної пронації та супінації кисті і передпліччя.



Мал. 25. **Обсяг рухів у п'ястково-фалангових і міжфалангових суглобах:** *а* – нормальна амплітуда згинання і розгинання в п'ястково-фалангових суглобах; *б* – нормальна амплітуда згинання в проксимальних міжфалангових суглобах; *в* – нормальна амплітуда згинання в дистальних міжфалангових суглобах.

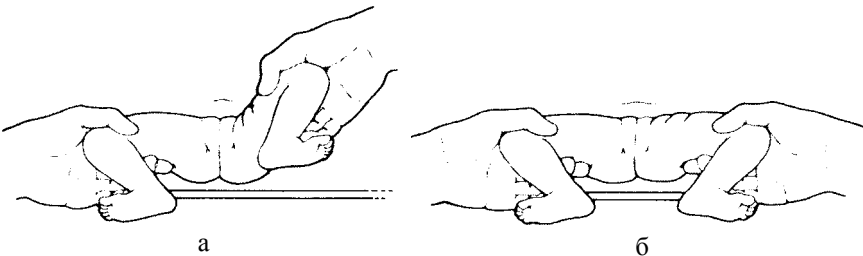
### ***Визначення природженого вивиху у кульшовому суглобі у грудної дитини***

Умови та правила проведення пальпації загальноприйняті.

*1 етап.* Дитина лежить на спині із зігнутими в колінних і кульшових суглобах ногами.

*2 етап.* Долонними поверхнями кистей рук обхопити нижні кінцівки дитини в ділянці стегон і максимально розвести їх.

*3 етап.* Оцінка результатів: у здорових дітей ноги повинні розводитися повністю з утворенням кута близько  $180^\circ$  (тобто розведення досягає  $90^\circ$ ) (мал. 26).



Мал. 26. Вроджений вивих стегна у дітей: *а* – неповне розведення ніжок в кульшовому суглобі; *б* – повне розведення ніжок в кульшовому суглобі.

**III. Метод дослідження:** перкусія.

**Умови перкусії:** загальноприйняті (див. Розділ I).

**Положення студента:** стоячи або сидячи перед хворим.

**Положення хворої дитини:** стоячи; діти раннього віку лежать в ліжку.

#### ***Перкусія кісток***

*1 етап.* Провести перкуторні удари вказівним або середнім пальцем правої руки по поверхні груднини (чи інших плескатих та трубчастих кісток).

*2 етап.* Оцінити появу болючості при нанесенні перкуторних ударів.

#### **Приклад описання кістково-суглобової системи у здорової дитини віком 1 рік**

Дитина займає активне положення. Зріст дитини відповідає віку. Тілобудова пропорційна, окремі частини тіла дитини симетричні. Постава не порушена. Хода нормальна (не змінена). При огляді –

голова дитини округлої форми, симетрична, нормальних розмірів. Деформації кісток черепа не спостерігаються. Прикус ортогнатичний (верхні зуби прикривають нижні на одну третину). В порожнині рота – 8 молочних зубів (4 верхніх і 4 нижніх різці), звичайної форми, цілісність їх не порушена. Грудна клітка конічна, передньо-задній і поперечний розміри грудей однакові, ребра відходять від хребта під прямим кутом майже в горизонтальному напрямі; симетрична. Фізіологічні вигини хребта виражені помірно. Форма спини нормальна. Викривлення хребта не спостерігаються. При огляді верхніх і нижніх кінцівок викривлень, деформацій, потовщень, аномалій розвитку не виявлено. Кінцівки розвинуті симетрично, пропорційно. На стегнах обох нижніх кінцівок по 2 складки шкіри, розміщені симетрично. Склепіння стопи сплющене. Зміни з боку суглобів відсутні. Обсяг активних рухів достатній у симетричних частинах тіла. При пальпації – кістки черепа щільні, тім'ячка та шви закриті. Епігастральний кут тупий ( $120^\circ$ ). Грудна клітка при пальпації не болюча, деформацій кісток не спостерігається. Бічного викривлення хребта не знайдено. Болючості, деформацій кісток верхніх та нижніх кінцівок не виявлено. При дослідженні суглобів верхніх і нижніх кінцівок, щелепно-скроневих і суглобів хребта патологічних змін не знайдено. Амплітуда пасивних рухів у суглобах достатня.

## ТЕСТИ

1. Який обвід голівки у новонародженої дитини в нормі?
  1. 30-32 см.
  2. 32-34 см.
  3. 34-36 см.
  4. 36-38 см.
  5. 38-40 см.
2. Яка з перелічених форм черепа характерна для здорових дітей?
  1. Скафоцефалічна.
  2. Оксифефалічна.
  3. Баштоподібна.
  4. Сідлоподібна.
  5. Доліхоцефалічна.
3. Для якої форми грудної клітки властиві однакові передньо-задній та поперечний розміри грудей, тупий епігастральний кут, розміщення ребер під прямим кутом від хребта?
  1. Конічної.
  2. Циліндричної.
  3. Плоскої.
  4. Кільоподібної.
  5. Бочкоподібної.
4. Для якої форми грудної клітки властиві майже однакові передньо-задній та поперечний розміри грудей, епігастральний кут прямий, ребра спрямовані косо, зверху вниз?
  1. Конічної.
  2. Циліндричної.
  3. Плоскої.
  4. Кільоподібної.
  5. Бочкоподібної.
5. Для якої форми грудної клітки властиве зменшення переднього розміру грудей порівняно з поперечним; гострий епігастральний кут, косий напрям ребер?
  1. Конічної.
  2. Циліндричної.
  3. Плоскої.
  4. Кільоподібної.
  5. Бочкоподібної.
6. Скільки фізіологічних вигинів має хребет здорової дитини?
  1. Два.
  2. Три.

3. Чотири.

4. П'ять.

5. Шість.

7. Як називається форма спини із слабовираженими фізіологічними вигинами?

1. Нормальна.

2. Плоска.

3. Плоско-вгнута.

4. Кругла.

5. Кругло-вгнута.

8. Як називається форма спини із сильновираженим грудним кіфозом та згладженими шийним та поперековим лордозами?

1. Нормальна.

2. Плоска.

3. Плоско-вгнута.

4. Кругла.

5. Кругло-вгнута.

9. Як називається форма спини із сильновираженими грудним кіфозом та поперековим лордозом ?

1. Нормальна.

2. Плоска.

3. Плоско-вгнута.

4. Кругла.

5. Кругло-вгнута.

10. Як називається форма спини із відсутнім грудним кіфозом та добре вираженим поперековим лордозом ?

1. Нормальна.

2. Плоска.

3. Плоско-вгнута.

4. Кругла.

5. Кругло-вгнута.

11. Як називається форма спини зі слабовираженими чи відсутніми фізіологічними вигинами ?

1. Нормальна.

2. Плоска.

3. Кругла.

4. Плоско-вгнута.

5. Кругло-вгнута.

12. Виявлена під час огляду відсутність пальців кисті називається:

1. Амелією.

2. Адактилією.
3. Афалангією.
4. Фокомелією.
5. Ахейрією.

13. До якого віку виявлена плоскостопість у дитини вважається фізіологічною?

1. До 3-х.
2. До 4-х.
3. До 5-ти.
4. До 6-ти.
5. До 7-ми.

14. Для діагностики якої патології новонароджених дітей необхідно оцінювати кут розведення стегон у кульшових суглобах?

1. Перелому.
2. Osteomielitu.
3. Osteoporozu.
4. Природженого вивиху.
5. Рахіту.

15. Який кут повинен утворюватися при розведенні стегон у кульшових суглобах грудної дитини?

1. 60°
2. 90°
3. 120°
4. 150°
5. 180°

*Еталони відповідей:*

- |         |          |
|---------|----------|
| 1) – 3; | 9) – 5;  |
| 2) – 5; | 10) – 3; |
| 3) – 1; | 11) – 2; |
| 4) – 2; | 12) – 2; |
| 5) – 3; | 13) – 1; |
| 6) – 3; | 14) – 4; |
| 7) – 1; | 15) – 5. |
| 8) – 4; |          |

### 3.7. ДОСЛІДЖЕННЯ М'ЯЗОВОЇ СИСТЕМИ

**I. Метод дослідження:** огляд.

**Умови огляду:** загальноприйнятї (див. Розділ I).

**Положення студента:** стоячи або сидячи перед хворим.

**Положення хворої дитини:** стоячи; діти раннього віку лежать в ліжку.

**Перелїк характеристик (4):**

1. Ступїнь розвитку окремих груп м'язів.
2. Симетричність розвитку окремих груп м'язів.
3. Функціональна здатність різних груп м'язів.
4. Орієнтовне уявлення про стан тонусу м'язів.

**Методика огляду**

1. Оцїнити ступїнь і симетричність розвитку окремих груп м'язів у станї спокою і при напруженнї. Оглянути окремі групи м'язів, оцїнити їх розвиток та змїну рельєфу під час їх напруження, порівнюючи данї на симетричних частинах тїла.

2. Виявити на симетрично розташованих групах м'язів природженї дефекти розвитку.

3. Оглядаючи рїзні групи м'язів (обличчя, тулуба, кїнцївок) оцїнити їх функціональну здатність, тобто можливїсть виконання певних рухів (активнї рухи вивчаються в процесї спостереження за дитиною під час гри, ходи, виконання тих чи їнших рухів на прохання лїкаря – присїдань, нахилїв, пїднїмання чи опускання рук, переступання через перешкоду, пїднїмання чи опускання по сходах).

4. Отримати орієнтовне уявлення про стан тонусу м'язів, оцїнюючи позу дитини і положення її кїнцївок, що дозволяє встановити тонус яких м'язових груп переважає на момент дослідження.

**II. Метод дослідження:** пальпація.

**Умови пальпації:** загальноприйнятї (див. Розділ I).

**Матеріальне забезпечення:** сантиметрова стрїчка.

**Положення студента:** стоячи або сидячи перед хворим.

**Положення хворої дитини:** вертикальне та горизонтальне положення; діти молодшого віку лежать в ліжку.

**Перелїк характеристик (5):**

1. М'язовий тонус.

2. Сила м'язів.
3. Болючість м'язів.
4. Ущільнення за ходом м'язів.
5. Вимірювання і порівняння розвитку м'язів кінцівок.

### **1. Методика дослідження м'язового тону**

**NB!** М'язовий тонус оцінюють шляхом визначення опірності та обсягу пасивних рухів.

*1 етап.* Дитина лежить на спині з розслабленими м'язами.

*2 етап.* Лівою рукою зафіксувати ліктьовий суглоб з тильної поверхні.

*3 етап.* Долонною поверхнею кисті правої руки обхопити верхню кінцівку в ділянці передпліччя.

*4 етап.* Пасивно зігнути і розігнути верхні кінцівки в ліктьових суглобах.

*5 етап.* Лівою рукою зафіксувати колінний суглоб з тильної поверхні.

*6 етап.* Долонною поверхнею кисті правої руки обхопити нижню кінцівку в ділянці гомілки.

*7 етап.* Пасивно зігнути і розігнути нижні кінцівки в колінних суглобах.

*5 етап.* Оцінка результатів: при цьому визначити опірність, яка виникає при пасивному згинанні та розгинанні кінцівок, і обсяг пасивних рухів.

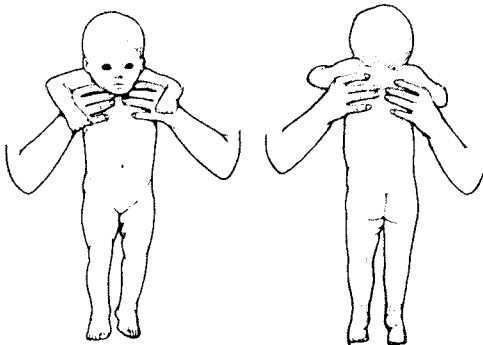
### **Симптом “мотузочки”**

*1 етап.* Обома руками взяти руки пацієнта.

*2 етап.* Здійснювати кругові рухи почергово в один і другий бік.

*3 етап.* Оцінити при цьому ступінь активного м'язового опору.

### **Симптом “млявих плечей”**



*1 етап.* Трохи підняти дитину, взявши її під пахви.

*2 етап.* Оцінка результатів: мускулатура плечового пояса при цьому тонічно скорочується (при гіпотонії – плечі залишаються млявими і без будь-якої протидії підіймаються до вух) (мал. 27).

Мал. 27. Симптом “млявих плечей”.



### ***Симптом “складного ножа”***

*1 етап.* Намагатися зігнути дитину, яка сидить в ліжку, так, щоб вона грудною кліткою доторкнулася до нижніх кінцівок.

*2 етап.* Оцінка результатів: при гіпотонії м’язів це зробити вдається.

**NB!** У дітей грудного віку тонуc м’язів визначати з використанням наступних спеціальних прийомів:

### ***Симптом “повернення”***

*1 етап.* Дитина лежить на спині на сповивальному столику.

*2 етап.* Обережно розігнути ноги дитини в колінних суглобах, притискуючи їх до сповивального столика.

*3 етап.* Тримати їх в такому стані протягом 5 секунд, а потім відпустити.

*4 етап.* Оцінка результатів: у здорової дитини відразу після відпускання ніг спостерігається їх повернення у вихідне положення.

### ***Проба на тракцію***

*1 етап.* Дитина лежить на спині на сповивальному столику.

*2 етап.* Взяти дитину за кисті і обережно потягнути до себе, намагаючись її перевести в сидяче положення.

*3 етап.* Оцінка результатів: здорова дитина спочатку розгинає руки (перша фаза), а потім усім тілом підтягується (друга фаза).

## ***2. Дослідження сили м’язів***

**NB!** У дітей до 3-х років силу м’язів оцінюють досить суб’єктивно, визначаючи опір, який чинить дитина при огляді чи спробі, наприклад, відняти у неї яскраву іграшку.

Дослідження сили м’язів у дітей старше 3-х років, які можуть розуміти і виконувати певні завдання, здійснюють за допомогою таких проб:

I. *1 етап.* Подати дитині кисті своїх рук, перехрещених в ділянці передпліч.

*2 етап.* Попросити дитину потиснути кисті рук.

*3 етап.* Оцінка результатів: оцінити силу та її симетричність у відповідних групах м’язів верхніх кінцівок.

II. *1 етап.* Попросити дитину почергово (на правій і лівій кистях) утворити “кільця” з великого і послідовно кожного із пальців кисті (вказівного, середнього, безіменного, мізинця).

*2 етап.* Дитина чинить опір дії при намаганні розірвати кожне із “кілець”.

*3 етап.* Оцінка результатів: оцінити силу м’язів фаланг пальців кисті.

*III. 1 етап.* Дитина лежить в ліжку із зігнутими спочатку в ліктьових суглобах руками, а потім в колінних суглобах ногами.

*2 етап.* Намагатися розігнути верхні і нижні кінцівки почергово.

*3 етап.* Дитина при цьому на прохання лікаря чинить опір дії, що виконується.

*4 етап.* Після цього аналогічно оцінити силу м’язів-розгиначів верхніх і нижніх кінцівок (згинаючи кінцівки).

*IV.* Найоб’єктивнішу інформацію про силу м’язів отримують при проведенні динамометрії (за показаннями ручного динамометра).

*1 етап.* Дитина бере в руку динамометр і відводить її вбік під кутом 90° до тулуба.

*2 етап.* Стискає динамометр з максимальною силою.

*3 етап.* Вимірювання проводять тричі (з невеликими паузами), реєструючи максимальний результат.

*4 етап.* Оцінку сили м’язів у дітей провести за спеціальною шкалою і п’ятибальною системою:

0 балів – відсутність рухів;

1 бал – активні рухи відсутні, але пальпаторно визначається напруження м’язів;

2 бали – пасивні рухи можливі в повному обсязі;

3 бали – пасивні рухи можливі при подоланні незначного опору;

4 бали – пасивні рухи можливі при подоланні помірного опору;

5 балів – сила м’язів в межах норми.

#### ***Визначення наявності болючості і ущільнення за ходом м’язів***

*1 етап.* Послідовно обмацати, дещо натискаючи, усі групи м’язів (верхніх кінцівок, плечового пояса, тулуба та нижніх кінцівок).

*2 етап.* Виявити болючість та ущільнення за ходом м’язів.

*3 етап.* Оцінка результатів: локалізація, площа патологічних змін, ступінь болючості.

#### ***Вимірювання і порівняння розвитку м’язів кінцівок***

*1 етап.* Накласти сантиметрову стрічку на ділянки кінцівок в місцях максимального розвитку м’язів (плеча – в ділянці найбільшого

потовщення двоголового м'яза плеча; передпліччя – у верхній третині передпліччя; стегна – під сідничною складкою; гомілки – в ділянці максимального об'єму литкового м'яза).

*2 етап.* Виміряти обвід кінцівок в цих ділянках з одного боку.

*3 етап.* Аналогічно провести вимірювання з протилежного боку.

*4 етап.* Порівняти отримані дані з кінцівок правої і лівої частин тіла.

*5 етап.* Оцінка результатів: при цьому можуть спостерігатися атрофія чи гіпертрофія окремих м'язів.

**М'язова атрофія** – зворотне або незворотне порушення трофіки м'язів з явищами стоншення і переродження м'язових волокон, значним зменшенням маси м'язів, ослабленням або втратою їх скорочувальної здатності.

**М'язова гіпертрофія** – надмірний розвиток м'язових волокон з їх потовщенням та збільшенням маси.

**NB!** Вимірювання обводів на верхніх кінцівках проводити в вертикальному положенні дитини, на нижніх – в горизонтальному положенні.

### **Приклад опису м'язової системи у здорової дитини – хлопчика 8 років**

При огляді – у хлопчика м'язи тулуба і кінцівок розвинені добре і однаково на симетричних ділянках тіла, м'язи пружні і при напруженні спостерігається виразне збільшення рельєфу м'язів. Природжених аномалій розвитку м'язів не виявлено. Активні рухи різних частин тіла можливі в повному обсязі. Тонус м'язів нормальний (не змінений).

Сила м'язів достатня, за п'ятибальною системою – 5 балів, за показаннями динамометра (ручного) сила м'язів правої кисті – 11 кг. Болючості і ущільнень за ходом м'язів не спостерігалось.

## ТЕСТИ

1. Про який ступінь розвитку м'язів свідчать недостатній рельєф м'язів тулуба і кінцівок в спокої, незначна зміна їх обсягу при напруженні, звисання нижньої частини живота, відставання нижніх кутів лопаток від грудної клітки?

1. Дуже слабкий.
2. Слабкий.
3. Середній.
4. Добрий.
5. Дуже добрий.

2. Про який ступінь розвитку м'язів свідчить помірний розвиток м'язів тулуба та добрий розвиток м'язів кінцівок в спокої, зміна їх форми та обсягу при напруженні?

1. Дуже слабкий.
2. Слабкий.
3. Середній.
4. Добрий.
5. Дуже добрий.

3. Про який ступінь розвитку м'язів свідчить задовільний розвиток м'язів тулуба і кінцівок та виразне збільшення їх рельєфу при напруженні?

1. Дуже слабкий.
2. Слабкий.
3. Середній.
4. Добрий.
5. Дуже добрий.

4. Крайній ступінь слабого розвитку м'язів називається:

1. Гіпотрофією.
2. Атрофією.
3. Гіпертрофією.
4. Дистрофією.
5. Еутрофією.

5. Потовщення та збільшення м'язових волокон називається:

1. Гіпотрофією.
2. Атрофією.
3. Гіпертрофією.
4. Дистрофією.
5. Еутрофією.

6. Відсутність тонусу м'язів називається:

1. Атонією.
2. Гіпотонією.

3. Дистонією.
  4. Гіпертонією.
  5. Нормотонією.
7. Зниження м'язового тону називається:
1. Атонією.
  2. Гіпотонією.
  3. Дистонією.
  4. Гіпертонією.
  5. Нормотонією.
8. Як називається змінний м'язовий тонус?
1. Атонія.
  2. Гіпотонія.
  3. Дистонія.
  4. Гіпертонія.
  5. Нормотонія.
9. Як називається підвищення м'язового тону?
1. Нормотонія.
  2. Дистонія.
  3. Атонія.
  4. Гіпотонія.
  5. Гіпертонія.
10. Який стан м'язового тону властивий для новонароджених дітей в нормі?
1. Нормотонія.
  2. Гіпотонія.
  3. Атонія.
  4. Гіпертонія.
  5. Дистонія.
11. Про який стан м'язового тону свідчить відсутність фази розгинання рук при виконанні проби на тракцію у грудних дітей ?
1. Нормотонію.
  2. Атонію.
  3. Гіпотонію.
  4. Гіпертонію.
  5. Дистонію.
12. Для якого стану м'язового тону властивий позитивний симптом “млявих плечей”?
1. Нормотонії.
  2. Гіпотонії.

3. Атонії.
  4. Гіпертонії.
  5. Дистонії.
13. З якого віку у дитини можна дослідити силу м'язів повною мірою?
1. З 2-х років.
  2. З 3-х років.
  3. З 4-х років.
  4. З 5-ти років.
  5. З 6-ти років.
14. Скільки балів містить шкала оцінки сили м'язів у дітей?
1. Три.
  2. Чотири.
  3. П'ять.
  4. Шість.
  5. Сім.

*Еталони відповідей:*

- 1) – 2;
- 2) – 3;
- 3) – 4;
- 4) – 2;
- 5) – 3;
- 6) – 1;
- 7) – 2;
- 8) – 3;
- 9) – 5;
- 10) – 4;
- 11) – 4;
- 12) – 2;
- 13) – 2;
- 14) – 3.

### 3. 8. ДОСЛІДЖЕННЯ ДИХАЛЬНОЇ СИСТЕМИ

**I. Метод дослідження:** огляд.

**Умови огляду:** загальноприйнятті (див. Розділ I).

**Положення студента:** стоячи або сидячи перед хворим.

**Положення хворої дитини:** стоячи; діти раннього віку лежать в ліжку.

**Перелік характеристик (13):**

1. Загальний стан хворого.
2. Поведінка хворого.
3. Положення в ліжку.
4. Голос.
5. Тип дихання.
6. Характер носового дихання.

7. Наявність виділень з носа та їх характер.

8. Огляд шкіри обличчя.

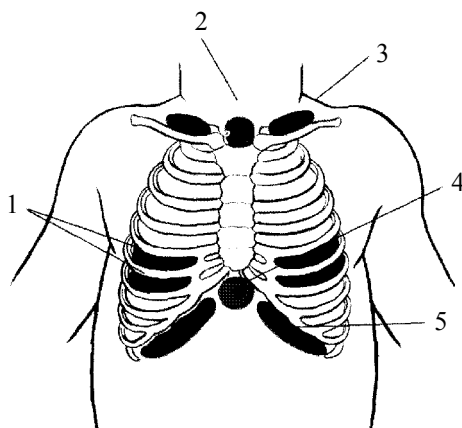
9. Огляд слизової зіва.

10. Статичний огляд грудної клітки.

11. Оцінка кашлю.

12. Огляд передніх носових ходів.

13. Наявність втягнення грудної клітки при задишці (мал. 28).



Мал. 28. Місця втягнення грудної клітки при задишці у дітей: 1 – міжребер'я; 2 – яремна ямка; 3 – надключичні ділянки; 4 – під грудниною; 5 – місце прикріплення діафрагми.

**Огляд обличчя**

1. Колір шкіри.

2. Ціаноз носогубного трикутника.

3. Дихання через ніс: вільне чи утруднене.

4. Виділення з носа, їх характер.

**Огляд слизової оболонки зіва (див. 3.4)**

**Огляд передніх носових ходів**

1 етап. Ліву руку покласти на тім'яну ділянку.

2 етап. Нахилити голову назад.

*3 етап.* Відтягнути великим пальцем правої руки кінчик носа вгору.

*4 етап.* Оглянути носову перегородку і передні носові ходи.

### ***Статичний огляд грудної клітки***

1. Форма грудної клітки.
2. Наявність деформацій грудної клітки.
3. Стан міжреберних проміжків.

### ***Оцінка кашлю***

1. Ритмічність
2. Характер.
3. Тембр.
4. Час і умови виникнення.

**II. Метод дослідження:** пальпація.

**Умови пальпації:** загальноприйняті (див. Розділ I).

**Матеріальне забезпечення:** сантиметрова стрічка.

**Положення студента:** стоячи або сидячи перед хворим.

**Положення хворої дитини:** стоячи; діти раннього віку лежать в ліжку.

### **Перелік характеристик (8):**

1. Обвід грудної клітки.
2. Напівобводи грудної клітки.
3. Визначення синхронності і рівномірності рухів грудної клітки.
4. Підрахунок частоти дихання.
5. Болючість грудної клітки.
6. Еластичність грудної клітки.
7. Голосове тремтіння.
8. Відчуття тертя плеври.

### ***Динамічне дослідження грудної клітки***

#### ***Визначення синхронності і рівномірності рухів грудної клітки***

*1 етап.* Поставити кінці великих пальців під кути лопаток.

*2 етап.* Щільно їх зафіксувати.

*3 етап.* Попросити хворого глибоко вдихнути і затримати дихання на короткий час.

*4 етап.* Оцінити висоту проміжків між кінчиками пальців і кутами лопаток з обох боків, порівнюючи їх.



### **Підрахунок частоти дихання**

Умови:

1. Проводити під час сну або при максимальному спокої.
2. Підрахунок проводити за одну хвилину.
3. Підраховувати у дітей старше 4-х років непомітно для хворого.

Техніка виконання у старших дітей

*1 етап.* Непомітно покласти руку на грудну клітку.

*2 етап.* Підрахувати кількість дихальних рухів за 1 хвилину.

Техніка виконання у дітей раннього віку

*1 етап.* Наблизити до кінчика носа, не торкаючись його, фонендоскоп.

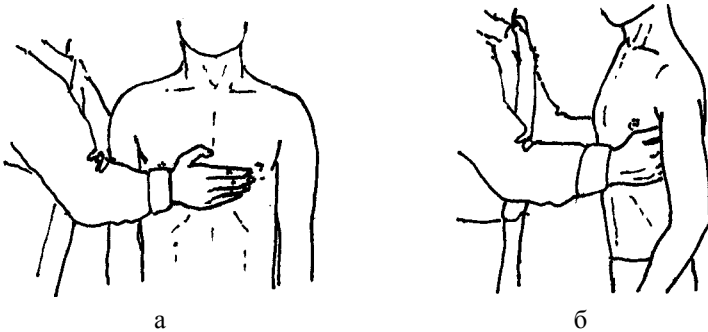
*2 етап.* Підрахувати кількість вдихів за 1 хвилину.

### **Болючість грудної клітки**

*1 етап.* Легко натиснути долонями обох рук на симетричні ділянки грудної клітки.

*2 етап.* Опитуванням або спостереженням оцінити наявність болючості грудної клітки.

### **Еластичність грудної клітки\*** (мал. 29)



Мал. 29. **Визначення еластичності грудної клітки:** *а* – стискання грудної клітки в передньо-задньому напрямку; *б* – стискання грудної клітки в боковому напрямку.

*1 етап.* Покласти руки долонними поверхнями на бокові поверхні грудної клітки.

*2 етап.* Стиснути грудну клітку в боковому напрямку.

---

\* Сила стискання має бути рівномірною і відповідати віку дитини.

3 етап. Покласти одну руку долонею на груднину, другу – на міжлопаткову ділянку.

4 етап. Стиснути грудну клітку в передньо-задньому напрямку.

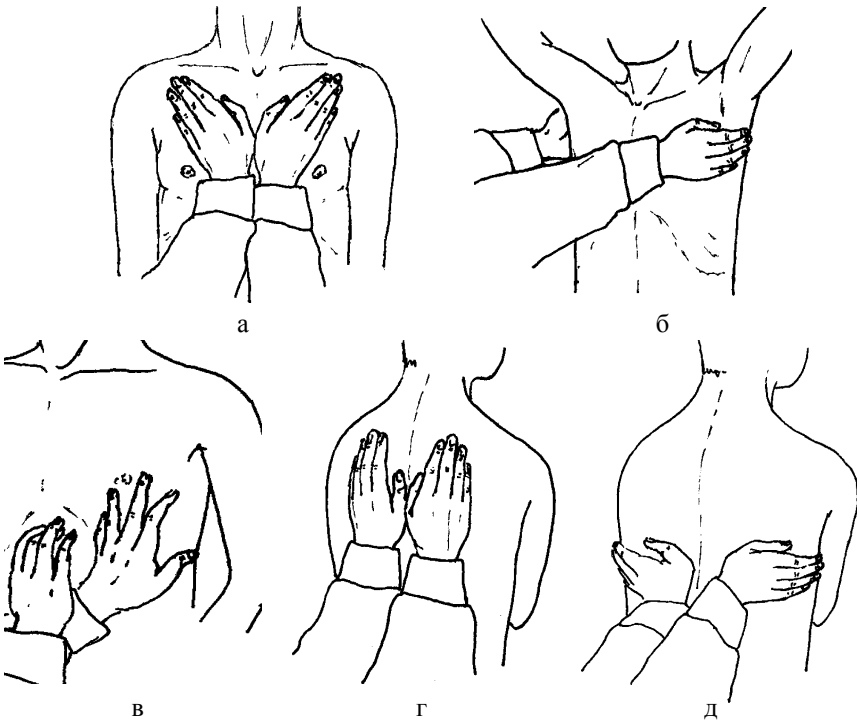
5 етап. Оцінити відчуття опору при стисканні грудної клітки.

**Голосове тремтіння** (мал. 30)

1 етап. Обидві руки покласти долонями по чергово на симетричні ділянки грудної клітки: під лопатками, бокові поверхні, в міжлопатковому просторі.

2 етап. Дитину попросити дещо нахилитись вперед і скласти руки перед грудьми.

3 етап. Дитину попросити вимовляти слова з твердими приголосними: “три”, “тридцять три”, “тигр”, “трактор”.



Мал. 30. Визначення голосового тремтіння в симетричних ділянках грудної клітки: а – спереду; б – в бокових ділянках; в – над лопатками; г, д – в підлопаткових ділянках.

*4 етап.* Оцінити симетричність інтенсивності проходження звуку на поверхню грудної клітки в різних ділянках.

**III. Метод дослідження:** перкусія.

**Умови перкусії:** загальноприйняті (див. Розділ I).

**Положення студента:** стоячи або сидячи перед хворим.

**Положення хворої дитини:** стоячи, потім лежачи; діти раннього віку лежать в ліжку або сидять на руках у матері.

**Перелік характеристик (4):**

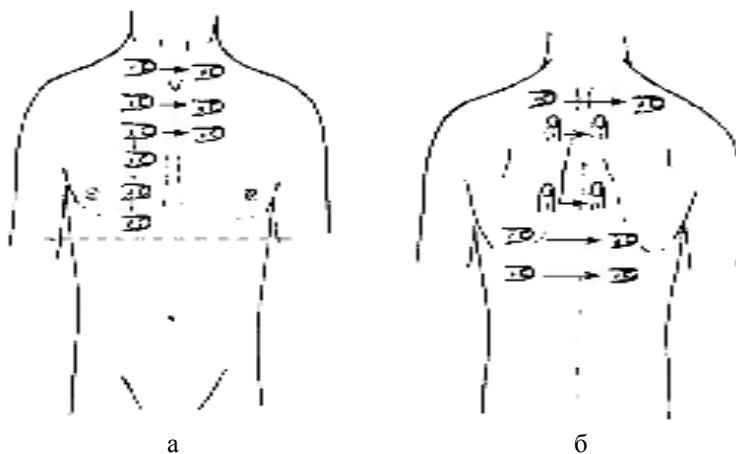
1. Порівняльна перкусія.
2. Топографічна перкусія.
3. Визначення екскурсії нижнього краю легень.
4. Визначення полів Креніга.

**Порівняльна перкусія** (мал. 31)

*1 етап.* Починати перкусію у дітей до 10 років від ключиці, а у дітей старших 10 років – над ключицею по середньоключичній лінії.

*2 етап.* Перкуторні удари наносити в міжреберних проміжках паралельно до ребер з правого і лівого боку в симетричних ділянках грудної клітки до рівня III-IV ребер.

*3 етап.* З правого боку продовжувати перкусію до нижнього краю правої легені, порівнюючи перкуторний звук середньої частки спереду з легеневим звуком верхньої частки правої або лівої легені.

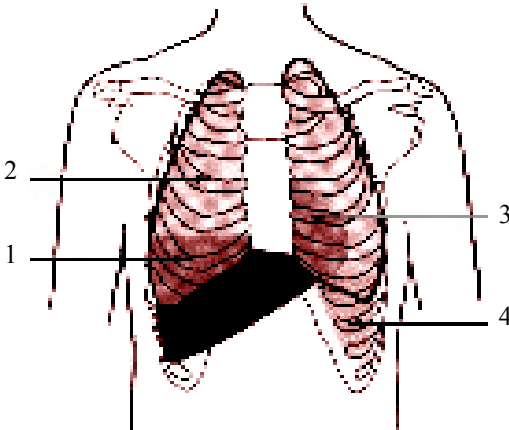


Мал. 31. **Порівняльна перкусія легень** (стрілки вказують напрям руху пальця при перкусії, пунктир – рівень VI ребра): *а* – спереду; *б* – ззаду.

4 *етап*. Порівняльну перкусію на бокових поверхнях грудної клітки проводити по середній пахвовій лінії послідовно зверху донизу. Перкуторний звук правої і лівої легень порівнювати на симетричних місцях.

5 *етап*. Перед перкусією задньої поверхні грудної клітки дитину просять нахилити тулуб трохи вперед, голову опустити вниз, а руками обхопити себе спереду.

6 *етап*. Порівняльну перкусію задньої поверхні грудної клітки



Мал. 32. Перкуторні звуки з боку грудної клітки здорової дитини: 1 – печінкова тупість; 2 – ясний легеневий звук; 3 – серцева тупість; 4 – тимпанічний звук.

провести спочатку над лопатками, потім в міжлопатковому просторі і під лопатками.

7 *етап*. При перкусії над лопатками і під ними палець-плесиметр повинен розташовуватися паралельно до ребер, при перкусії між лопатками – перпендикулярно до ребер, тобто паралельно до хребта.

**NB!** У здорових дітей при порівняльній перкусії утворюється ясний легеневий звук (гучний, тривалий, низький, нетимпанічний) (мал. 32).

**Топографічна перкусія** починається з визначення верхівок легень справа і зліва у дітей старших 10 років (мал. 33).

1 *етап*. Палець-плесиметр поставити паралельно до ключиці в її середній третині.

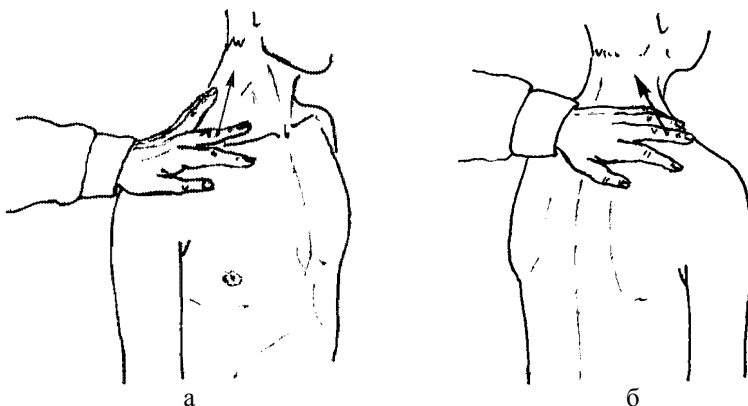
2 *етап*. Перкусію проводити вертикально догори до переходу ясного легеневого звуку в тупий.

3 *етап*. Позначку зробити по нижньому краю плесиметра.

4 *етап*. Ззаду перкусію проводити від внутрішнього кута лопатки косо у напрямку VII шийного хребця до появи тупого звуку.

5 *етап*. Позначку зробити по нижньому краю плесиметра.

6 *етап*. Визначення нижнього краю легень проводити по основних вертикальних топографічних лініях до переходу ясного легеневого



Мал. 33. Визначення висоти стояння верхівок легень: а – спереду; б – ззаду.  
звучу в тупий, при цьому перкусію здійснювати по ребрах і міжребер'ях.

7 етап. Позначку робити по верхньому краю плесиметра.

**NB!** Визначення меж нижніх країв правої легені проводиться у здорових дітей за трьома основними топографічними лініями: lin. medioclavicularis dextra, lin. axilaris media dextra, lin. scapularis dextra; лівої

Топографічна лінія	Нижній край легень	ліворуч
Lin. medioclavicularis sinistra (табл. 6)	праворуч	–
Lin. axilaris media	VI ребро	–
Lin. scapularis	VIII ребро	IX ребро
Lin. paravertebralis	IX-X ребра	X ребро
	На рівні відростків XI грудного хребця	

Вказані межі нижніх країв легень у дітей відповідають спокійному диханню. При глибокому вдиху вони помітно зміщуються вниз, а під час видиху – догори. Таке переміщення меж країв легень пов'язане з диханням і має назву “екскурсії нижнього краю легень”.

### **Визначення екскурсії нижнього краю легень**

1 етап. Визначити нижню межу легень за середньопухвою або задньопухвою лінією в стані спокійного дихання.

*2 етап.* Попросити дитину зробити максимальний вдих із затримкою дихання в цій фазі.

*3 етап.* Визначити нижню межу легень в фазі максимального вдиху.

*4 етап.* Попросити дитину зробити максимальний видих із затримкою дихання в цій фазі.

*5 етап.* Визначити нижню межу легень в фазі максимального видиху.

Різниця між цими показниками і є величиною екскурсії нижнього краю легень.

В нормі зміщення меж нижніх країв легень становить 2-6 см.

**NB!** Визначення екскурсії нижнього краю легень проводить у дітей старших 3-4 років.

### ***Визначення полів Креніга***

*1 етап.* Палець-плесиметр покласти перпендикулярно до ключиці відповідно до середини лівого плеча.

*2 етап.* Перкутувати вправо від цієї точки до зміни ясного легеневого звуку на тупий.

*3 етап.* Перкутувати вліво від попередньої точки до зміни ясного легеневого звуку на тупий.

*4 етап.* Визначити відстань між обома точками, яка і називається полем Креніга.

Аналогічно визначення поля Креніга провести і на правому плечі.

**IV. Метод дослідження:** аускультация.

**Умови аускультатії:** загальноприйняті (див. Розділ I).

**Положення студента:** стоячи або сидячи перед хворим.

**Матеріальне забезпечення:** стето- або фонендоскоп, ширина розтруба якого не більше 20 мм.

**Положення хворої дитини:** стоячи; діти раннього віку сидять на руках у матері. При тяжкому стані хворого аускультацию проводять в горизонтальному положенні.

**Перелік характеристик (2):**

1. Аускультация легень.

2. Бронхофонія.

### ***Аускультация легень***

*1 етап.* Хворий стоїть з опущеними донизу руками.

*2 етап.* Вислухати симетричні ділянки грудної клітки спереду від ключиць до IV ребра по середньоключичній лінії.

*3 етап.* Провести аускультацию з боків – по середньоаксиллярній лінії.

*4 етап.* Попросити хворого скласти руки на грудях і нахилитися вперед.

*5 етап.* Вислухати легені ззаду – над лопатками, в міжлопатковому просторі, під лопатками.

*6 етап.* Звернути увагу на вислуховування наступних ділянок: середньої частки спереду, ліворуч під серцем – язичкового сегмента, пахових ямок, паравертебральних зон в нижніх відділах.

*7 етап.* Оцінити характер дихання в симетричних ділянках грудної клітки.

**NB!** Під час аускультатії попросити дитину глибоко, але не часто дихати. Якщо дитина раннього віку і не може чітко виконати прохання, то слід закрити їй ніс двома пальцями, щоб примусити дихати ротом і поглибити вдих. Це може зробити лікар лівою рукою або мати, яка перебуває поруч з дитиною.

У більшості дітей до 6 місяців в нормі вислуховується послаблене везикулярне дихання, з 6 місяців до 7 років – пуерильне, після 7 років – везикулярне.

### ***Бронхофонія***

*1 етап.* Попросити хворого скласти руки на грудях і нахилитися вперед.

*2 етап.* Прикласти стетоскоп до грудної клітки під лопатками.

*3 етап.* Хворого попросити вимовляти пошепки слова з шиплячими приголосними: “чашка чаю”, “шишка”, “шуба”.

*4 етап.* Оцінити отримані результати: в нормі у симетричних ділянках при вимовлянні цих слів чути неясні, нерозбірливі слова.

Виняток становлять ділянки (над грудниною, в міжлопатковому просторі, над біфуркацією трахеї), у яких голос вислуховується ясніше і виразніше.

### **Приклад опису результатів дослідження дихальної системи у здорової дитини – хлопчика 8 років**

Загальний стан задовільний, свідомість ясна, поведінка адекватна, положення в ліжку активне.

Шкірні покриви і видимі слизові оболонки блідо-рожеві, чисті.

Дихання через ніс вільне, виділень немає. Голос дзвінкий. Зів блідо-рожевий. Мигдалики не виходять за межі дужок. Кашлю немає. Грудна клітка циліндричної форми, симетрична, міжреберні проміжки виражені. Над- і підключичні ямки виражені однаково з обох боків. Обидві половини грудної клітки рівномірно беруть участь в акті дихання. Черевний тип дихання. Дихання спокійне, вільне, майже безшумне, дихальні рухи не помітні. Частота дихань – 18 за хвилину.

При пальпації грудна клітка не болюча, середньої еластичності. При визначенні голосового тремтіння спостерігається поширення звуку на симетричні ділянки грудної клітки однакової інтенсивності і сили.

Обвід грудної клітки – 70 см, півобводи – по 35 см.

При проведенні порівняльної перкусії вислуховується симетрично ясний легеневий звук (гучний, тривалий, низький).

При проведенні топографічної перкусії межі легень наступні:

Рухливість нижнього краю легень 4 см. При аускультатії дихання везикулярне. При проведенні бронхофонії на симетричних ділянках чути неясні, нерозбірливі слова, крім ділянок над грудниною, в міжлопатковому просторі, над біфуркацією трахеї, де голос вислуховується ясніше і виразніше.



## ТЕСТИ

1. Яка частота дихання у дітей 5 років?
  1. 16.
  2. 20.
  3. 25.
  4. 35.
  5. 40.
2. У дітей до 7 років аускультативно над легеньми вислуховується:
  1. Везикулярне дихання.
  2. Пуерильне дихання.
  3. Жорстке дихання.
  4. Ослаблене дихання.
  5. Бронхіальне дихання.
3. Нижня межа легень у дітей по середній аксиллярній лінії зліва проходить по:
  1. V ребру.
  2. VI ребру.
  3. VII ребру.
  4. VIII ребру.
  5. IX ребру.
4. Частота дихання за 1 хвилину у новонароджених дітей:
  1. 100-120.
  2. 80-100.
  3. 60-80.
  4. 40-60.
  5. 25-35.
5. Який критерій не застосовують при оцінці кашлю?
  1. Ритмічність.
  2. Характер.
  3. Тембр.
  4. Час і умови виникнення.
  5. Голосове тремтіння.
6. Який із методів дослідження грудної клітки не є перкуторним?
  1. Голосове тремтіння.
  2. Порівняльна перкусія.
  3. Топографічна перкусія.
  4. Визначення екскурсії нижнього краю легень.
  5. Визначення полів Креніга.
7. Який критерій не оцінюють при огляді обличчя хворого?
  1. Блиск очей.

2. Дихання через ніс: вільне чи утруднене.
  3. Колір шкіри.
  4. Ціаноз носогубного трикутника.
  5. Виділення з носа, їх характер.
8. Особливості підрахунку частоти дихання у новонароджених:
1. За 10 с.
  2. За 15 с.
  3. За 30 с.
  4. За 1 хв.
  5. За 2 хв.
9. Частота дихання за 1 хвилину у 12-річної дитини:
1. 100-120.
  2. 80-100.
  3. 60-80.
  4. 40-60.
  5. 18-20.
10. Нижня межа легень по Lin. medioclavicularis праворуч?
1. IV ребро.
  2. V ребро.
  3. VI ребро.
  4. VII ребро.
  5. VIII ребро.

*Еталони відповідей:*

- 1) – 3;
- 2) – 2
- 3) – 4
- 4) – 4;
- 5) – 5;
- 6) – 1;
- 7) – 1;
- 8) – 4;
- 9) – 5;
- 10) – 3.

### 3.9. ДОСЛІДЖЕННЯ СЕРЦЕВО-СУДИННОЇ СИСТЕМИ

**I. Метод дослідження:** огляд.

**Умови огляду:** загальноприйняті (див. Розділ I).

**Положення студента:** стоячи або сидячи перед хворим.

**Положення хворої дитини:** стоячи; діти раннього віку лежать в ліжку.

**Перелік характеристик (11):**

1. Загальний стан.
2. Положення в ліжку.
3. Реакція дитини на оточення.
4. Фізичний і нервово-психічний розвиток.
5. Колір шкіри і видимих слизових оболонок.
6. Вираз обличчя.
7. Пульсація та випинання сонних артерій і яремних вен.
8. Деформація грудної клітки над ділянкою серця у вигляді “серцевого горба”.
9. Оцінка серцевого поштовху, верхівкового поштовху, підшкірних судин.
10. Наявність пульсації в надчеревній ділянці, вираженість венозного малюнка на передній черевній стінці.
11. Форма кінцевих фаланг пальців рук і ніг; нігтів.

**II. Метод дослідження:** пальпація.

**Умови пальпації:** загальноприйняті (див. Розділ I).

**Матеріальне забезпечення:** сантиметрова стрічка.

**Положення студента:** стоячи або сидячи перед хворим.

**Положення хворої дитини:** стоячи; діти раннього віку лежать в ліжку.

**Перелік характеристик (4):**

1. Наявність капілярного пульсу.
2. Наявність набряків.
3. Пальпація верхівкового поштовху.
4. Дослідження пульсу.

**Визначення наявності капілярного пульсу**

*1 етап.* Взяти руку дитини тильною поверхнею догори.

*2 етап.* Легко натиснути на кінчик нігтя так, щоб посередині нього з'явилась бліда пляма.

3 *етап*. Оцінка результатів: при наявності капілярного пульсу ця пляма пульсує.

**Визначення набряків** (див. 3.5).

### **Пальпація верхівкового поштовху**

1 *етап*. Тулуб дитини нахилити трохи вперед.

2 *етап*. Долоню правої руки покласти на ділянку серця так, щоб основа долоні знаходилась на лівому краї груднини.

3 *етап*. Пальці розташувати уздовж міжребер'я в напрямку аксиллярної ділянки, потім кінцеві фаланги правої руки перемістити по міжребер'ях до середини, визначаючи локалізацію максимального поштовху.

4 *етап*. Вказати міжребер'я, в якому локалізується верхівковий поштовх та його положення відносно топографічної лінії на грудній клітці.

5 *етап*. Оцінити площу верхівкового поштовху.

6 *етап*. Визначити висоту або величину верхівкового поштовху за амплітудою коливань міжреберних проміжків.

7 *етап*. Дослідити силу верхівкового поштовху шляхом оцінки тиску, який завдає верхівка серця на пальпуючі пальці.

### **Дослідження пульсу**

**NB!** Дослідження пульсу проводять під час сну або в стані спокою дитини.

Пульс та його властивості визначають на поверхнево розташованих артеріях: *a. radialis*, *a. carotis*, *a. temporalis*, *a. femoralis*, *a. dorsalis pedis*. Найчастіше визначають пульс на променевої артерії.

1 *етап*. Руки дитини розслаблені, знаходяться на рівні серця, в положенні, середньому між супінацією і пронацією.

2 *етап*. Одночасно обома руками обхопити обидві руки дитини в ділянці променевоzap'ясткового суглоба таким чином, щоб великий палець знаходився на тильній поверхні передпліччя, а вказівний, середній і безіменний – на променевої артерії.

3 *етап*. Пульс на правій руці досліджувати лівою рукою, на лівій – правою.

4 *етап*. Кінчиками трьох пальців, які знаходяться на артерії, притиснути останню до променевої кістки.

5 *етап*. Оцінити синхронність пульсу, порівнюючи величину і частоту пульсових хвиль на обох променевих артеріях.

*6 етап.* При однакових властивостях пульсу на обох руках дослідження продовжити на одній руці.

*7 етап.* Підрахувати частоту пульсу за 1 хвилину.

*8 етап.* Ритм пульсу визначити за рівномірністю чергування пульсових поштовхів.

*9 етап.* Напруження пульсу дослідити за тією силою, яку необхідно прикласти, щоб стиснути артерію до зникнення пульсу.

*10 етап.* Наповнення пульсу визначити двома пальцями правої руки. Проксимально розміщеним пальцем стиснути артерію до зникнення пульсу, після чого тиск припинити і дистально розміщеним пальцем визначити наповнення артерії кров'ю.

*11 етап.* Висновок про величину пульсу зробити на основі наповнення і напруження.

*12 етап.* Результати дослідження частоти пульсу зафіксувати у температурному листку.

**III. Метод дослідження:** перкусія.

**Умови перкусії:** загальноприйняті (див. Розділ I).

**Положення студента:** стоячи або сидячи перед хворим.

**Положення хворої дитини:** стоячи, потім лежачи; діти раннього віку лежать в ліжку або сидять на руках у матері.

**Перелік характеристик (3):**

1. Межі відносної серцевої тупості.
2. Межі абсолютної серцевої тупості.
3. Вимірювання поперечника серця.

**NB!** Перкусію серця проводять у вертикальному і горизонтальному положеннях дитини. У дітей раннього віку і у тяжкохворих перкусію виконують тільки у горизонтальному положенні.

Розміри і конфігурацію серця у дітей визначають за допомогою безпосередньої перкусії. Посередню перкусію застосовують тільки у підлітків та у дітей зі значним розвитком м'язів і підшкірної клітковини. При визначенні відносних меж серця проводять тиху перкусію, абсолютних меж – найтихішу.

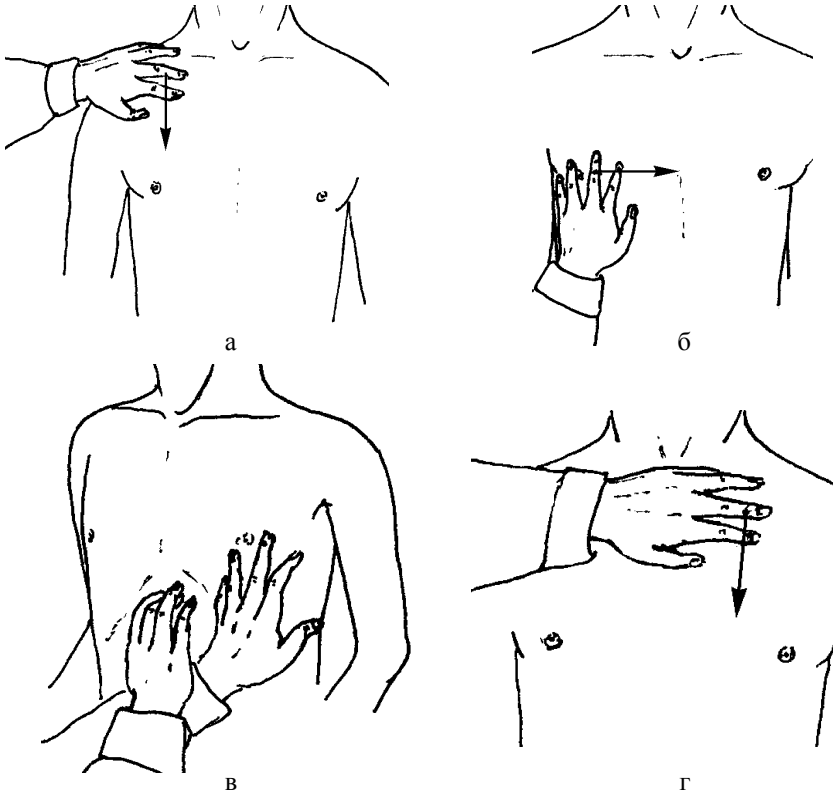
Перкусію слід проводити вздовж міжребер'їв в напрямку від ясного легеневого звуку до притупленого (при визначенні відносних меж серця) або тупого (при визначенні абсолютних меж серця).

Палець-плесиметр кладуть строго паралельно до меж серця, яку треба визначити.

### **Визначення відносних меж серцевої тупості**

**NB!** Відносну межу серця визначають по зовнішньому краю пальця (прилеглому до більш ясного звуку), абсолютну – по внутрішньому (прилеглому до тупого звуку).

Перкусію проводять у такій послідовності: права, ліва, верхня (мал. 34).



Мал. 34. **Визначення меж відносної серцевої тупості при перкусії:** а, б – правої межі; в – лівої межі; г – верхньої межі.

### **Визначення правої межі відносної серцевої тупості**

*1 етап.* Оцінити висоту стояння діафрагми: для цього середній або вказівний палець-плесиметр розмістити в III міжребер'ї на правій середньоключичній лінії паралельно до ребер і переміщати його зверху

вниз по цій лінії, перкутуючи до визначення тупого звуку (верхня межа печінки).

*2 етап.* Перемістити палець-плесиметр на одне-два ребра вище.

*3 етап.* Покласти палець-плесиметр паралельно до правої межі серця і переміщати його в напрямку серця, наносячи перкуторні удари середньої сили, поки не зміниться ясний звук на притуплений. Позначку зробити по зовнішньому краю пальця.

### **Визначення лівої межі відносної серцевої тупості**

*1 етап.* Пальпаторно знайти верхівковий поштовх, що співпадає з лівою межею відносної тупості серця.

*2 етап.* Якщо верхівковий поштовх не вдалося знайти, то ліву відносну межу серця слід визначати в IV міжребер'ї для дітей до 2-х років або в V міжребер'ї для дітей старших 2-х років.

*3 етап.* Визначення лівої відносної межі починати від середньої пахвової лінії.

*4 етап.* Палець-плесиметр знаходиться в міжребер'ї, в якому знайдений верхівковий поштовх, паралельно до межі лівої відносної тупості.

*5 етап.* Перкуторний удар наносити в передньо-задньому напрямку при вертикальному положенні дитини (ортосагітальна перкусія).

*6 етап.* Поступово палець-плесиметр переміщувати по IV або V міжребер'ях, залежно від віку, до появи вкороченого звуку, позначку ставити по зовнішньому краю пальця-плесиметра.

### **Визначення верхньої межі відносної серцевої тупості**

*1 етап.* Верхню межу відносної серцевої тупості визначати по середньоключичній лінії (у дітей раннього віку) або по парастернальній лінії (у дітей старшого віку).

*2 етап.* Палець-плесиметр розмістити на відповідній лінії залежно від віку в I міжребер'ї паралельно до ребер.

*3 етап.* Переміщувати палець-плесиметр зверху вниз (в напрямку серця) тихою перкусією.

*4 етап.* При появі вкороченого звуку відзначити верхню відносну межу серця по верхньому краю пальця-плесиметра.

### **Визначення абсолютних меж серця**

#### **Визначення правої межі абсолютної серцевої тупості**

*1 етап.* Від правої межі відносної серцевої тупості продовжити перкутувати найтихішою перкусією до появи тупого звуку.

*2 етап.* Позначку поставити по внутрішньому краю пальця-плесиметра (права межа абсолютної серцевої тупості).

### **Визначення лівої межі абсолютної серцевої тупості**

*1 етап.* Для визначення лівої межі абсолютної тупості серця продовжити перкусію від лівої межі відносної серцевої тупості по тому ж міжребер'ю, застосувавши найтихішу перкусію, до появи тупого звуку.

*2 етап.* Позначку ставити по внутрішньому краю пальця-плесиметра.

### **Визначення верхньої межі абсолютної серцевої тупості**

*1 етап.* Верхню межу абсолютної серцевої тупості визначити, перкутуючи найтихішою перкусією від верхньої межі відносної тупості серця зверху вниз до появи тупого звуку.

*2 етап.* Позначку верхньої абсолютної тупості визначити по нижньому краю пальця-плесиметра.

### **Вимірювання поперечника серця**

*1 етап.* Виміряти за допомогою сантиметрової стрічки віддаль від середини груднини до правої межі відносної серцевої тупості у дітей до 1,5 річного віку – по III міжребер'ї, у дітей старшого віку – по IV міжребер'ю.

*2 етап.* Виміряти за допомогою сантиметрової стрічки віддаль від середини груднини до лівої межі відносної серцевої тупості; для дітей до 1,5 років – по IV міжребер'ю, для дітей після 1,5 років – по V міжребер'ю.

*3 етап.* Отримані результати вимірювань додати.

**IV. Метод дослідження:** аускультация.

**Умови аускультатції:** загальноприйняті (див. Розділ I).

**Положення студента:** стоячи або сидячи перед хворим.

**Матеріальне забезпечення:** : стето- або фонендоскоп, ширина розтруба якого не більше 20 мм.

**Положення хворої дитини:** стоячи, потім лежачи на спині і на лівому боці; діти раннього віку лежать в ліжку, потім сидять на руках у матері.

**Перелік характеристик (4):**

1. Ритм діяльності серця.
2. Частота серцевих скорочень.



### 3. Характеристика тонів:

- ◆ гучність;
- ◆ тембр;
- ◆ акцент;
- ◆ висота.

### 4. Наявність шумів:

- ◆ епіцентр вислуховування;
- ◆ фаза виникнення;
- ◆ інтенсивність;
- ◆ тембр;
- ◆ постійний чи ні;
- ◆ місця додаткового вислуховування.

### ***Аускультация серця***

*1 етап.* Стати праворуч від дитини.

*2 етап.* Серце вислуховувати під час спокійного дихання дитини, а також затримки дихання, щоб уникнути зайвих звукових явищ з легень.

*3 етап.* Мітральний клапан вислуховувати в ділянці верхівки серця (М).

*4 етап.* Звукові явища з клапанів аорти вислуховувати у II міжребер'ї біля правого краю груднини (А).

*5 етап.* Звукові явища з клапана легеневої артерії вислуховувати в II міжребер'ї біля лівого краю груднини (L).

*6 етап.* Звукові явища з тристулкового клапана вислуховувати в нижній третині груднини біля місця прикріплення мечоподібного відростка до груднини, трохи праворуч від середньої грудної лінії (Т).

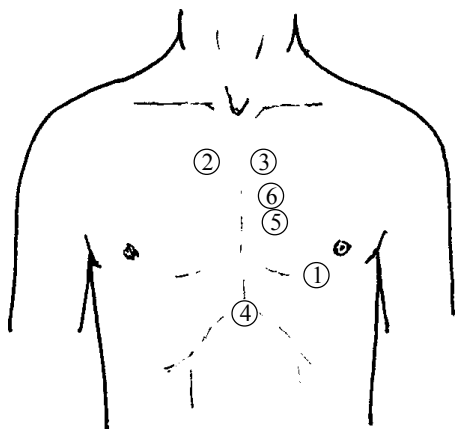
*7 етап.* Звукові явища з усіх клапанів серця (найкраще з аортального) вислухати в точці, яка знаходиться на рівні III-IV міжребер'я біля лівого краю груднини (точка Боткіна-Науніна-Ерба) (А).

**NB!** Умовна формула напрямку вислуховування точок: MALTA (мал. 35).

*8 етап.* Вислухати пахові ділянки, під ключицями, надчеревну ділянку, спину.

*9 етап.* Дати характеристику I і II тонів серця в різних точках вислуховування (гучність, тембр, акцент), наявність додаткових тонів.

*10 етап.* Дати оцінку ритму діяльності серця.



Мал. 35. Точки аускультатції коопанів серця:

1 – точка вислуховування мітрального клапана; 2 – точка вислуховування клапана легеневої артерії; 3 – точка вислуховування клапана аорти; 4 – точка вислуховування тристулкового клапана; 5 – точка Боткіна–Науніна–Ерба.

3 етап. На оголене плече на 2-3 см вище ліктьового згину нещільно накласти через прокладку манжетку так, щоб між нею і плечем проходили два пальці пацієнта. Одяг не повинен стискати руку вище манжетки.

4 етап. Ширину манжетки підібрати індивідуально, залежно від віку дитини (до 2-х років – 2-4 см, для 3-6 років – 6-8 см, для школярів – 10-12 см).

5 етап. В ліктьовому згині пальпаторно знайти місце пульсації плечової артерії.

6 етап. Щільно, але без тиску прикласти до цього місця фонендоскоп.

7 етап. Закрити вентиль гумового балона і нагнітати поступово повітря до величини тиску, який на 20-30 мм рт. ст. вищий, ніж тиск, при якому було відзначено припинення пульсації артерії.

8 етап. Поступово відкривати вентиль гумового балона, обережно знижуючи тиск у манжетці, суворо контролюючи момент появи тонів, що відповідає максимальному (систолічному) тиску.

11 етап. Визначити наявність шумів серця, дати їм характеристику (епіцентр вислуховування, фазу виникнення, інтенсивність, тембр).

### Вимірювання артеріального тиску.

Матеріальне забезпечення: тонометр, фонендоскоп, прокладка.

1 етап. Дитина повинна сидіти або лежати спокійно, не розмовляти і не слідкувати за ходом вимірювання.

2 етап. Рука, на яку накладають манжетку, повинна бути в розслабленому положенні, долонею вверх, на рівні серця.

*9 етап.* Продовжувати повільно знижувати тиск до поступового зникнення тонів. Момент зникнення тонів відповідає мінімальному (діастолічному) тиску.

*10 етап.* Аналогічно виміряти тиск на нижніх кінцівках. Вимірювання проводити в положенні дитини на животі, розтруб стетоскопа розташувати в підколінній ямці.

Для дітей перших трьох місяців життя використовують метод “припливу”:

*1 етап.* Манжетку шириною 2 см накласти на плече або стегно, як в описаному випадку.

*2 етап.* Нагнати повітря в манжеті до 180 мм рт. ст. При цьому помітне побіління долонь або стоп дитини.

*3 етап.* Повільно знизити тиск до рівня, при якому шкіра стає рожевою; значення тонометра в цей момент буде показувати систолічний тиск.

*4 етап.* Діастолічний тиск дорівнюватиме 1/2-1/3 систолічного.

### **Проведення функціональних проб**

Матеріальне забезпечення: тонометр, фонендоскоп, прокладка.

Хід виконання

#### ***Проба за Н. А. Шалковим***

*1 етап.* Визначити частоту пульсу.

*2 етап.* Виміряти артеріальний тиск.

*3 етап.* Запропонувати дитині 10 разів глибоко присісти протягом 20 с.

*4 етап.* Підрахувати пульс і виміряти тиск відразу після присідань, через 3, 5 і 10 хвилин.

#### ***Проба Штанге***

*1 етап.* Запропонувати дитині зробити 3 глибоких вдихи і максимально затримати дихання.

*2 етап.* Виміряти тривалість затримки дихання.

#### ***Ортокліностатична проба***

*1 етап.* Виміряти артеріальний тиск і підрахувати пульс у дитини в лежачому положенні.

*2 етап.* Виміряти артеріальний тиск і підрахувати пульс після вставання.

3 етап. Результати вимірювань співставити.

Оцінка результатів функціональних проб (див. Додаток).

**NB!** Проведення функціональних проб дозволяє оцінити нервово-вегетативну регуляцію серцево-судинної системи.

### **Приклад опису результатів дослідження серцево-судинної системи здорової шестирічної дитини**

Загальний стан дитини задовільний, вона активна, фізичний розвиток хороший, шкіра і видимі слизові оболонки блідо-рожеві, вираз обличчя звичайний, в горизонтальному положенні відзначається незначна пульсація сонних артерій, яка зникає при переведенні дитини у вертикальне положення. Грудна клітка циліндричної форми, в ділянці проекції верхівки серця спостерігається локальна пульсація. Шкіра на долонях і стопах блідо-рожева, форма пальців і нігтів рук, ніг звичайна, капілярний пульс відсутній; верхівковий поштовх позитивний, знаходиться в V міжребер'ї на 1 см назовні від лівої середньоключичної лінії, помірної висоти та сили, площа верхівкового поштовху 2 см<sup>2</sup>.

Пульс на променевій артерії синхронний, частота 95 ударів за хвилину, ритмічний, помірно напружений, задовільного наповнення та форми, хорошої величини. При перкусії – межі відносної серцевої тупості: права – на 1 см назовні від правої стернальної лінії, ліва – на 1 см назовні від лівої середньоключичної лінії, верхня – в II міжребер'ї; межі абсолютної серцевої тупості: права – на лівій стернальній лінії, ліва – на лівій середньоключичній лінії; верхня – на III ребрі; поперечник серця 10 см.

Аускультативно: I тон довгий, низький, гучний, найкраще вислуховується на верхівці серця, II тон короткий, м'який, ляскаючий, високий, краще вислуховується на основі серця, відзначається акцент II тону на легеневій артерії; АТ 102/50 мм рт. ст.

Після проведення проби за Н.А. Шалковим частота пульсу складала 118 ударів за 1 хвилину, систолічний тиск помірно зріс (до 105 мм рт.ст.), а діастолічний залишився в межах 50 мм рт. ст.; при проведенні проби Штанге максимальна тривалість затримки дихання складала 16 секунд; при зміні положення тіла (з горизонтального у вертикальне) частота пульсу зросла на 8 ударів за 1 хвилину; артеріальний тиск не змінився, що відповідає нормальній реакції серцево-судинної системи на фізичне навантаження.

## ТЕСТИ

1. Де виявляють при пальпації наявність верхівкового поштовху?
  1. На груднині.
  2. На лівій половині грудної клітки.
  3. На правій половині грудної клітки.
  4. Біля груднини зліва.
  5. На груднині і правій половині грудної клітки біля груднини.
2. Як називається серцеве тремтіння, що співпадає з верхівковим поштовхом?
  1. Систолічним.
  2. Діастолічним.
  3. Артеріальним.
  4. Мітральним.
  5. Аортальним.
3. Як дослідити верхівковий поштовх, коли верхівка серця у горизонтальному положенні вдаряє в ребро?
  1. Повернути дитину на живіт.
  2. Повернути дитину на лівий бік.
  3. Повернути дитину на правий бік.
  4. Поставити у вертикальне положення.
  5. Посадити.
4. Де знаходиться верхівковий поштовх у здорової дитини 8 місяців?
  1. У V міжребер'ї на 0,5 см назовні від лівої середньоключичної лінії.
  2. У V міжребер'ї на 1 см назовні від лівої середньоключичної лінії.
  3. У IV міжребер'ї на 2 см назовні від лівої середньоключичної лінії.
  4. У IV міжребер'ї по лівій середньоключичної лінії.
  5. У IV міжребер'ї на 1 см назовні від лівої середньоключичної лінії.
5. Оцініть верхівковий поштовх площею 3 см<sup>2</sup>.
  1. Розлитий.
  2. Обмежений.
  3. Посилений.
  4. Послаблений.
  5. Малий.
6. Від якого з перелічених показників залежить сила верхівкового поштовху?
  1. Амплітуди коливань міжреберних проміжків.
  2. Сили скорочення правого шлуночка.
  3. Сили скорочення лівого шлуночка.
  4. Сили скорочення лівого передсердя.
  5. Сили скорочення правого передсердя.

7. При якому захворюванні виявляють негативний верхівковий поштовх?
  1. Панкардиті.
  2. Ендокардиті.
  3. Злипливому перикардиті.
  4. Міокардиті.
  5. Фіброеластозі.
8. Яка частота пульсу за 1 хвилину у дитини 3-х днів життя?
  1. 130-135.
  2. 120-125.
  3. 110-120.
  4. 140-160.
  5. 105-125.
9. Яке співвідношення числа серцевих скорочень і частоти дихання у дітей до 1-го року?
  1. 1:2.
  2. 1:2,5.
  3. 1:3.
  4. 1:4.
  5. 1:5.
10. При якій патології спостерігається стрибаючий пульс?
  1. Недостатності мітрального клапана.
  2. Недостатності аортального клапана.
  3. Стенозі аорти.
  4. Стенозі тристулкового клапана.
  5. Недостатності клапана легеневої артерії.
11. Де знаходиться права межа відносної серцевої тупості у дитини грудного віку?
  1. На 0,5 см назовні від правої стернальної лінії.
  2. На 2 см назовні від правої стернальної лінії.
  3. На 1 см назовні від правої парастернальної лінії.
  4. На 1 см досередини від правої парастернальної лінії.
  5. На 1 см назовні від правої стернальної лінії.
12. Де знаходиться права межа абсолютної серцевої тупості у дитини 4-х років життя?
  1. На правій стернальній лінії.
  2. На 0,5 см досередини від правої стернальної лінії.
  3. На лівій стернальній лінії.
  4. На правій парастернальній лінії.
  5. На лівій парастернальній лінії.

13. Де знаходиться верхня межа абсолютної серцевої тупості у дитини 3-річного віку?

1. На III ребрі.
2. У III міжребер'ї.
3. На II ребрі.
4. У II міжребер'ї.
5. На IV ребрі.

14. Для якого віку характерне переважання I тону над II у всіх точках вислуховування?

1. Для дітей грудного віку
2. У 2 роки.
3. У 3 роки.
4. У 4 роки.
5. У 5 років.

15. У якому віці гучність I і II тону однакові?

1. В 1 рік.
2. В 2 роки.
3. 1,5 роки.
4. В 3 роки.
5. В 4 роки.

*Еталони відповідей:*

- 1)–2;
- 2)–1;
- 3)–2;
- 4)–3;
- 5)–1;
- 6)–3;
- 7)–3;
- 8)–4;
- 9)–3;
- 10)–2;
- 11)–2;
- 12)–3;
- 13)–1;
- 14)–1.
- 15)–3

### 3.10. ДОСЛІДЖЕННЯ ТРАВНОЇ СИСТЕМИ

**I. Метод дослідження:** огляд.

**Умови огляду:** загальноприйняті (див. Розділ I).

**Положення студента:** стоячи або сидячи перед хворим.

**Положення хворої дитини:** стоячи; діти раннього віку лежать в ліжку.

**Перелік характеристик (6):**

1. Стан шкіри (сухість, колір, розчухи, телеангіоектазії).
2. Стан язика (наліт, відбиток зубів на бокових поверхнях).
3. Форма живота в горизонтальному та вертикальному положеннях.
4. Розширення венозної сітки на передній черевній стінці.
5. Участь м'язів передньої черевної стінки в акті дихання.
6. Розмір живота, його симетричність.

**II. Метод дослідження:** пальпація.

**Умови пальпації:** загальноприйняті (див. Розділ I).

**Положення студента:** сидячи перед хворим.

**Положення хворої дитини:** горизонтальне.

**Перелік характеристик (3):**

**1. Поверхнева пальпація живота:**

- орієнтовна;
- стетоакустична.

**2. Глибока пальпація живота:**

- пальпація сигмоподібної кишки;
- пальпація сліпої кишки;
- пальпація попереково-ободової кишки;
- пальпація печінки (ковзна та бімануальна);
- пальпація підшлункової залози;
- пальпація шлунка.

**3. Визначення пальпаторно-перкуторних симптомів ураження органів травлення:**

- зона Шоффара;
- симптом Менделя;
- точка Дежардена;
- точка Мейо-Робсона;
- симптом Мейо-Робсона;



- симптом Кера;
- симптом Ортнера;
- симптом Мерфі;
- симптом Георгієвського-Мюссі;
- симптом Щоткіна-Блюмберга.

### ***Поверхнева пальпація живота***

#### ***Поверхнева орієнтовна пальпація живота***

**МЕТА** (4):

1. Виявлення болючості.
2. Наявність резистентності м'язів черевної стінки.
3. Виявлення діастазу (розходження) прямих м'язів живота в ділянці білої лінії.
4. Виявлення гриж, пухлин, кист, вираженого збільшення внутрішніх органів.

**NB!** Поверхнева орієнтовна пальпація проводиться легкими обережними натискуючими рухами.

**I варіант** (метод симетричних ділянок):

- 1 *етап*. Пальпація лівої клубової ділянки.
- 2 *етап*. Пальпація правої клубової ділянки.
- 3 *етап*. Пальпація лівого підребер'я.
- 4 *етап*. Пальпація правого підребер'я.
- 5 *етап*. Пальпація епігастрія.
- 6 *етап*. Пальпація навколупупкової ділянки.
- 7 *етап*. Пальпація надлобкової ділянки.

**II варіант** (проти годинникової стрілки):

- 1 *етап*. Пальпація лівої клубової ділянки.
- 2 *етап*. Пальпація лівого підребер'я.
- 3 *етап*. Пальпація епігастрія.
- 4 *етап*. Пальпація правого підребер'я.
- 5 *етап*. Пальпація правої клубової ділянки.
- 6 *етап*. Пальпація навколупупкової ділянки.
- 7 *етап*. Пальпація надлобкової ділянки.

**III варіант** (“правило болю”): при наявності локалізованого болю в животі поверхневу пальпацію починають з найменш болючого відділу живота, а закінчують максимально болючою ділянкою.

**Стетоакустична пальпація (визначення нижньої межі шлунка):**

*1 етап.* Мембрана фонендоскопа розташована безпосередньо під лівою реберною дугою дещо нижче порожнини Траубе.

*2 етап.* Одночасно з аускультацією пальцем іншої руки виконати по передній черевній стінці в горизонтальному напрямку скребучі рухи.

*3 етап.* Напрямок рухів – від мечоподібного відростка донизу.

*4 етап.* Вислуховування шелестливих звуків говорить про те, що пальпуючий палець знаходиться над проекцією шлунка.

*5 етап.* Момент зникнення звуків свідчить про вихід пальця за межі шлунка.

**Глибока пальпація живота**

*Правила глибокої пальпації товстого кишечника:*

1. Проводиться за методом Образцова–Стражеско–Василенко.

2. Кінці чотирьох (II-V) зігнутих пальців правої руки розташувати уздовж осі відділу кишки, що пальпується, перпендикулярно до поверхні органа.

3. Змістити шкіру і сформувати шкірну складку, яка в подальшому дасть змогу провести ковзкий рух.

4. Поступово занурити пальці правої руки вглиб черевної порожнини до задньої стінки під час видиху хворого.

5. Натиснути на досліджуваний орган і, ковзаючи пальцями по шкірі, визначити характеристику органа: локалізацію, форму, діаметр (см), консистенцію, характер поверхні, рухливість, болючість, бурчання.

**Пальпація сигмоподібної кишки (мал. 36)**

*1 етап.* Місце пальпації – ліва клубова ямка.

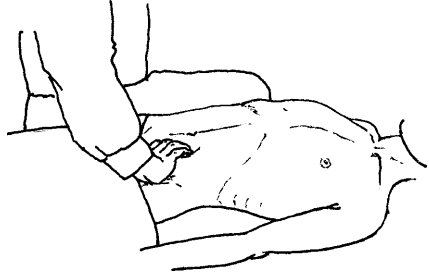
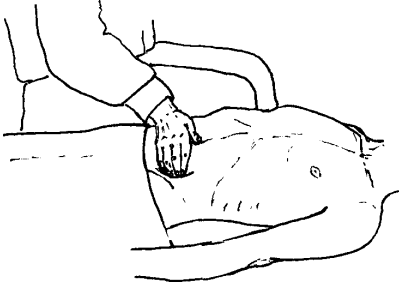
*2 етап.* Чотири злегка зігнуті, складені разом пальці розмістити паралельно сигмоподібній кишці в косому напрямку зверху вниз, зліва направо.

*3 етап.* Змістити шкіру в напрямі пупка і під час видиху хворого занурити пальці до задньої стінки.

*4 етап.* Провести ковзкий рух разом зі шкірою в напрямі, перпендикулярному до поздовжньої осі кишки, і перекотити руку через поверхню кишки.

**Пальпація сліпої кишки (мал. 37)**

*1 етап.* Місце пальпації – права клубова ямка вздовж правої пупково-остистої лінії.



Мал. 36. Пальпація сигмоподібної кишки. Мал. 37. Пальпація сліпої кишки.

*2 етап.* Напівзігнуті пальці правої руки розмістити паралельно до сліпої кишки.

*3 етап.* Змістити шкіру в напрямку пупка.

*4 етап.* Під час видиху занурити пальці вглиб черевної порожнини до задньої стінки.

*5 етап.* Зробити ковзкий рух разом із шкірою назовні, пересунувши пальці через сліпу кишку.

**Пальпація попереково-ободової кишки (мал. 38)**

*1 етап.* Пальпацію проводити бімануально (двома руками).

*2 етап.* Напівзігнуті пальці (у фалангових суглобах) правої і лівої рук одночасно розмістити на 2-3 см нижче позначеної межі шлунка з обох боків від зовнішнього краю прямих м'язів живота.

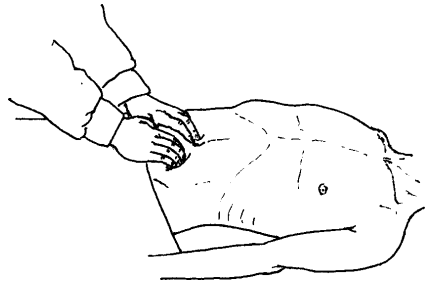
*3 етап.* Змістити шкіру складкою вверх і під час видиху занурити пальці в черевну порожнину.

*4 етап.* Провести ковзкий рух зверху вниз.

**Пальпація висхідної і низхідної кишок (бімануальна пальпація)**

*1 етап.* Ліву руку покласти на поперек дитини.

*2 етап.* Напівзігнуті в фалангових суглобах пальці правої руки розташувати паралельно до висхідної кишки.



Мал. 38. Пальпація попереково-ободової кишки.

3 етап. Змістити шкіру в напрямку пупка.

4 етап. Під час видиху занурити пальці до задньої стінки черевної порожнини і ковзнути по ній назовні.

5 етап. Низхідний відділ товстої кишки пальпується аналогічно в лівій половині живота.

### **Пальпація печінки (ковзна)**

1 етап. Положення дитини на спині без подушки.

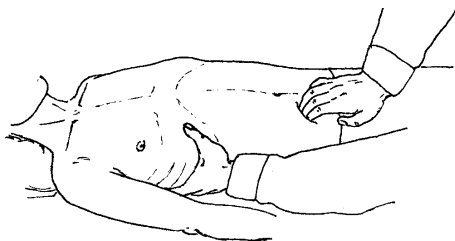
2 етап. Пальці (II-V) правої руки поставити нижче реберної дуги.

3 етап. Трохи натиснувши на передню черевну стінку, виконати легкий ковзкий рух знизу догори.

**NB!** Ковзна пальпація використовується у дітей грудного та раннього віку.

### **Пальпація печінки (діафрагмально-інспіраторна) бімануальна** (мал. 39)

1 етап. Правильне положення хворого горизонтальне на спині, з приведеними до тулуба плечами.



Мал. 39. Пальпація печінки (початок пальпації).

2 етап. Покласти ліву руку на праву поперекову ділянку, великим пальцем лівої руки стиснути реберну дугу спереду.

3 етап. Долоню правої руки покласти з випростаними II-V пальцями нижче рівня пупка по правій середньоключичній лінії дещо ззовні від прямих м'язів живота.

4 етап. Трохи відтягуючи шкіру донизу, занурити пальці в черевну порожнину, формуючи “кишенню”, звідки в момент глибокого вдиху “вислизне” нижній край печінки.

5 етап. Якщо поставлені на певній висоті пальці не знаходять краю печінки, перенести пальці на 1 см вище і повторити попередні рухи.

6 етап. Оцінити: край печінки (заокруглений, гострий, рівний, нерівний), поверхню (рівна, гладка, горбиста), консистенцію (тістоподібна, м'яка, щільна, тверда, кам'яниста), болючість, відстань між реберною дугою та нижнім краєм печінки в сантиметрах.

### ***Пальпація підшлункової залози (методика Гротта)***

*1 етап.* Проводити натщесерце, в лежачому положенні, зі злегка зігнутими ногами.

*2 етап.* Ліву руку, стиснену в кулак, підкласти під поперек дитини.

*3 етап.* Пальці правої руки занурити під час видиху в черевну порожнину ліворуч по зовнішньому краю прямого м'яза живота на 2-3 см вище пупка.

*4 етап.* Досягнувши задньої стінки черевної порожнини, ковзати пальцями зверху донизу.

*5 етап.* Оцінка результатів: діаметр, консистенція, поверхня, болючість.

### ***Визначення пальпаторно-перкуторних симптомів ураження органів травлення***

#### ***Зона Шоффара***

*1 етап.* Провести першу умовну лінію по середній лінії живота.

*2 етап.* Другу умовну лінію провести від пупка вправо та догори під кутом 45°.

*3 етап.* Третю умовну горизонтальну лінію провести на 6 см вище пупка.

*4 етап.* Трикутник, утворений цими лініями, є зоною Шоффара.

**NB!** В зоні Шоффара спостерігається пальпаторно біль при дуоденіті, загостренні виразки дванадцятипалої кишки та панкреатиті.

#### ***Точка Дежардена***

*1 етап.* Провести умовну лінію від пупка до верхівки правої аксиллярної ямки.

*2 етап.* Точка Дежардена знаходиться на 5 см вище пупка на цій лінії.

*3 етап.* Дана точка відповідає проекції головки підшлункової залози, і наявність болючості в цій точці вказує на запалення головки підшлункової залози.

#### ***Симптом Менделя***

*1 етап.* Складеними в “молоточок” II-IV пальцями правої руки провести легку перкусію в зоні Шоффара.

*2 етап.* Виявлений біль при перкусії свідчить про патологію дванадцятипалої кишки і підшлункової залози.

### ***Точка Мейо-Робсона***

*1 етап.* Провести умовну лінію між пупком та серединою лівої реберної дуги.

*2 етап.* Візуально поділити цю лінію на три частини. Точка Мейо-Робсона знаходиться на 1/3 нижче реберної дуги.

*3 етап.* При запаленні хвостової частини підшлункової залози пальпаторно відчувається біль в цій точці.

### ***Симптом Мейо-Робсона***

*1 етап.* Руки розмістити на бокових поверхнях живота дитини так, щоб великі пальці були спрямовані на передню черевну стінку, а чотири пальці рук – в сторону реберно-хребтового кута ліворуч і праворуч.

*2 етап.* Рівномірно натиснути пальцями в правому і лівому кутах.

*3 етап.* Поява болючості в лівому реберно-хребтовому куті говорить про патологію підшлункової залози.

### ***Симптом Кера***

*1 етап.* Знайти місце перетину зовнішнього краю правого прямого м'яза живота з правою реберною дугою (точка проекції жовчного міхура).

*2 етап.* Зігнутими II-III пальцями правої руки провести пальпацію у знайденої точці.

*3 етап.* Біль при пальпації свідчить про патологію жовчного міхура.

### ***Симптом Ортнера***

*1 етап.* Провести рівномірне постукування ребром правої долоні по правій і лівій реберних дугах хворого.

*2 етап.* Якщо таке постукування викликає больові відчуття справа, то можна думати про патологію жовчовивідних шляхів.

### ***Симптом Мерфі***

*1 етап.* Знайти місце перетину зовнішнього краю правого прямого м'яза живота з правою реберною дугою (точка проекції жовчного міхура).

*2 етап.* Зігнуті II-III пальці правої руки занурити в черевну порожнину в проекції знайденої точки.

*3 етап.* Попросити дитину глибоко вдихнути.

*4 етап.* Біль, що виникає при цьому, свідчить про патологію жовчного міхура.

### ***Симптом Георгієвського-Мюссі***

*1 етап.* Розташувати вказівні пальці обох рук між ніжками правого і лівого кивальних м'язів.

*2 етап.* Провести рівномірне натискування обома руками.

*3 етап.* Якщо таке натискування викликає больові відчуття справа, то можна думати про патологію жовчовивідних шляхів (phrenicus-симптом).

### ***Симптом Щоткіна-Блюмберга***

*1 етап.* Обережно натиснути правою рукою на черевну стінку в правій клубовій ділянці.

*2 етап.* Швидко зняти руку з передньої черевної стінки.

*3 етап.* При наявності запального процесу в момент зняття руки хворий відчуває різкий біль, симптом вважається позитивним (подразнення очеревини).

### **III. Метод дослідження: перкусія.**

**Умови перкусії:** загальноприйняті (див. Розділ I).

**Положення студента:** стоячи або сидячи перед хворим.

**Положення хворої дитини:** стоячи, потім лежачи; діти молодшого віку лежать в ліжку або сидять на руках у матері.

### **Перелік характеристик (2):**

1. Перкусія живота.

2. Визначення флюктуації в черевній порожнині.

### ***Перкусія живота***

*1 етап.* Попросити дитину звільнити сечовий міхур.

*2 етап.* Провести перкусію в стоячому, лежачому на спині і на боці положенні.

*3 етап.* Перкутувати живіт зверху вниз по білій лінії живота.

**NB!** В нормі при перкусії живота вислуховується тимпанічний звук різної інтенсивності. При наявності вільної рідини в черевній порожнині в об'ємі не менше 1 літра буде вислуховуватись тупий звук.

### ***Визначення флюктуації в черевній порожнині***

*1 етап.* Долоню лівої руки прикласти до правої бокової поверхні живота хворого.

*2 етап.* Кінчиками пальців правої руки виконати легкі поштовхи по протилежній боковій поверхні живота.

*З етан.* При накопиченні в черевній порожнині рідини виникають хвилі, які добре відчуються лівою рукою.

### **Приклад опису результатів дослідження травної системи у здорової дитини 5 років**

Шкіра блідо-рожева, помірно волога, чиста. При огляді порожнини рота – слизова блідо-рожева, волога, чиста, блискуча, нашарувань немає. Язик вологий, рожевий, чистий. Зуби молочні, карієсу немає.

При огляді живота у вертикальному положенні – живіт симетричний, нормальної форми, розходжень білої лінії живота немає. Колатералі на передній поверхні живота і його бокових поверхнях не виявлені. В горизонтальному положенні – живіт симетричний, гриж, втягнень не виявлено, бере участь в акті дихання; видимої перистальтики не спостерігається. Пупок розташований в типовому місці. При поверхневій пальпації – м'язи черевного преса не напружені, живіт не болючий, м'який, розходження прямих м'язів живота немає, гриж, пухлин, вираженого збільшення внутрішніх органів не виявлено. Нижній край шлунка знаходиться на 2 см вище пупка.

При глибокій ковзній пальпації за Образцовим-Стражеско-Василенко сигмоподібна кишка пальпується у вигляді гладкого щільнуватого рухливого неболючого циліндра завтовшки 2 см, в ній не бурчить. Сліпа кишка пальпується у вигляді циліндра товщиною 3 см з гладкою поверхнею і помірно пружними стінками, не болюча і малозміщувана. Поперечна ободова кишка пальпується у вигляді м'якого циліндра, діаметром 2 см, рухлива, не болюча, в ній не бурчить.

Нижній край печінки на 1,5 см виступає з-під реберної дуги, гострий, м'якоеластичний і не чутливий при пальпації, поверхня гладка. Пальпаторно-перкуторні симптоми ураження органів травлення від'ємні. При аускультатії вислуховуються перистальтичні шуми. При пальпації підшлункова залоза не пальпується. При перкусії живота спостерігається тимпанічний звук різного ступеня вираженості.



## ТЕСТИ

1. Де виникає біль при позитивному симптомі Ортнера?
  1. В епігастрії.
  2. В правому підребер'ї.
  3. В лівому підребер'ї.
  4. Між ніжками m. sternocleidomastoideus.
  5. В правій пахвинній ділянці.
2. Де виникає біль при позитивному синдромі Георгієвського-Мюссі?
  1. Між ніжками m. sternocleidomastoideus справа.
  2. Між ніжками m. sternocleidomastoideus зліва.
  3. При пальпації надключичної ділянки справа.
  4. При пальпації надключичної ділянки зліва.
  5. Біль, що виникає в правому підребер'ї.
3. Що таке симптом Менделя?
  1. Біль при перкусії в зоні Шоффара.
  2. Біль при пальпації точки Дежардена.
  3. Біль при пальпації в точці Мейо-Робсона.
  4. Біль при пальпації в зоні Шоффара.
  5. Біль при пальпації в правому підребер'ї.
4. Що таке точка Дежардена?
  1. Точка проекції жовчного міхура.
  2. Точка проекції головки підшлункової залози.
  3. Точка відповідає проекції хвостової частини підшлункової залози.
  4. Точка проекції пілоричної частини.
  5. Болючість в правому підребер'ї шлунка.
5. Де знаходиться точка Мейо-Робсона?
  1. На лінії між пупком та серединою лівої реберної дуги.
  2. На лінії між пупком та серединою правої реберної дуги.
  3. В правій надключичній ділянці.
  4. Між ніжками m. sternocleidomastoideus зліва.
  5. В лівій надключичній ділянці.
6. Як провести дослідження симптому Ортнера?
  1. Рівномірним постукуванням ребром правої долоні справа.
  2. Рівномірним постукуванням кулаком правої руки справа і зліва.
  3. Рівномірним постукуванням кулаком правої руки справа.
  4. Рівномірним постукуванням ребром правої долоні по правій і лівій реберних дугах.
  5. Перкусією в надпупковій ділянці.

7. Як визначити симптом Мерфі?

1. В момент вдиху пальпація правою рукою нижче реберної дуги в точці проєкції жовчного міхура.
2. В момент вдиху пальпація в точці Дежардена.
3. В момент вдиху пальпація в точці Мейо-Робсона.
4. Перкусія в надпупковій ділянці.
5. Пальпація в точці проєкції жовчного міхура.

8. Що таке симптом Керте?

1. Поперечно розташована м'язова резистентність над пупком.
2. М'язова резистентність в правому підребер'ї.
3. М'язова резистентність в лівому підребер'ї.
4. М'язова резистентність в точці Мейо-Робсона.
5. Болючість в надпупковій ділянці.

9. Що таке симптом Кача?

1. Різка болючість праворуч по зовнішньому краю прямого м'яза живота на рівні Th<sub>6-8</sub>.
2. Різка болючість над пупком.
3. Різка болючість в правому підребер'ї.
4. Різка болючість ліворуч по зовнішньому краю прямого м'яза живота на рівні Th<sub>6-8</sub>.
5. Болючість в надключичній ділянці справа.

10. Як визначають симптом Єгорова?

1. Постукуванням краєм долоні справа і зліва.
2. Постукуванням в надчеревній ділянці.
3. Постукуванням краєм долоні справа.
4. Постукуванням по руці, яка знаходиться на правій реберній дузі.
5. Пальпацією в правому підребер'ї.

*Еталони відповідей:*

- 1) – 2;
- 2) – 1;
- 3) – 1;
- 4) – 2;
- 5) – 1;
- 6) – 4;
- 7) – 1;
- 8) – 1;
- 9) – 4;
- 10) – 4.

### 3.11. ДОСЛІДЖЕННЯ СИСТЕМИ КРОВІ

**I. Метод дослідження:** огляд.

**Умови огляду:** загальноприйняті (див. Розділ I).

**Положення студента:** стоячи або сидячи перед хворим.

**Положення хворої дитини:** в лежачому, сидячому положеннях та стоячи на прямих ногах з вільно опущеними руками, а також під час руху; діти раннього віку лежать в ліжку.

**Перелік характеристик (3):**

1. Дослідження шкіри, слизових оболонок:
  - колір;
  - сухість, лущення;
  - заїди в кутах рота;
  - зміни поверхні язика;
  - геморагічні висипи, кровоточивість.
2. Оцінка додатків шкіри:
  - тонке, ламке волосся;
  - ламкість нігтів.
3. Виявлення деформації суглобів.

**II. Метод дослідження:** пальпація.

**Умови пальпації:** загальноприйняті (див. Розділ I).

**Положення студента:** стоячи або сидячи перед хворим.

**Положення хворої дитини:** вертикальне та горизонтальне положення; діти молодшого віку і тяжкохворі лежать в ліжку.

**Перелік характеристик (4):**

1. Оцінка периферичних лімфатичних вузлів.
2. Пальпація селезінки.
3. Пальпація печінки (див. 3.10).
4. Виявлення флюктуації в суглобах (див. 3.6).

**1. Оцінка стану лімфатичних вузлів**

Для клінічного дослідження доступні лімфатичні вузли, які локалізовані біля поверхні тіла, а також абдомінальні і торакальні (при їх значному збільшенні).

**I. Метод дослідження:** поверхнева пальпація.

**Перелік характеристик (9):**

1. Локалізація (належність до певної групи).

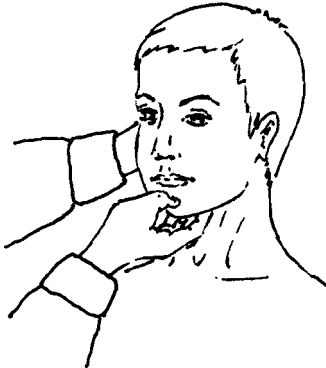
2. Число вузлів.
3. Форма.
4. Розмір в см чи мм (вказати діаметр, якщо виявлено округлу форму, та найбільший і найменший розміри, якщо форма овальна).
5. Консистенція (щільність: м'якоеластична, еластична чи щільна).
6. Рухомість (змішуваність).
7. Болючість.
8. Злученість вузлів між собою, шкірою, навколишніми тканинами.
9. Поверхня: гладка, горбиста.

По закінченні необхідно дати візуальну характеристику лімфатичного вузла: про зміну шкірних покривів над лімфовузлом (гіперемія, виразка, фістула).

**Загальний опис методу дослідження:** покласти пальці або всю кисть долонною поверхнею на шкіру досліджуваної ділянки. Не відриваючи пальців, ковзати ними разом зі шкірою по підлеглих щільних тканинах (м'язах чи кістках), злегка натискуючи на них. Рухи пальців можуть бути поздовжніми, поперечними чи круговими. Великий палець звичайно в пальпації участі не бере.

### **Послідовність та конкретна методика виконання**

#### **1. Підпідборідні лімфовузли (мал. 40)**



Мал. 40. Пальпація підпідборідних лімфатичних вузлів.

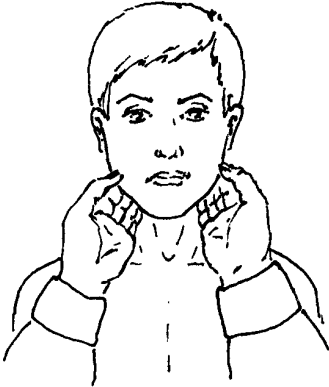
*1 етап.* Попросити дитину злегка нахилити голову вперед, зафіксувати це положення, поклавши свою ліву руку на потиличну ділянку голови дитини.

*2 етап.* Покласти зімкнуті та злегка зігнуті пальці правої руки на середину ділянки підборіддя так, щоб кінці пальців упиралися в передню поверхню шиї хворого.

*3 етап.* Пальпуючи у напрямку до підборіддя, намагатися вивести лімфатичні вузли на край нижньої щелепи та визначити їх властивості.

#### **2. Підщеленні лімфовузли (мал. 41, 42)**

*1 етап.* Попросити дитину злегка нахилити голову вперед.



Мал. 41. Пальпація підщелепних лімфатичних вузлів.



Мал. 42. Пальпація кутових щелепних лімфатичних вузлів.

*2 етап.* Покласти зімкнуті та злегка зігнуті пальці обох рук на ділянку підборіддя вздовж країв нижньої щелепи.

*3 етап.* Пальпувати у напрямку до підборіддя вздовж країв нижньої щелепи, визначити їх властивості.

### **3. Привушні лімфатичні вузли (мал. 43)**

*1 етап.* Положення голови дитини попереднє.

*2 етап.* Покласти зімкнуті та злегка зігнуті пальці обох рук на ділянки позаду вušних раковин.

*3 етап.* Пальпувати у напрямку зверху донизу, визначити їх характеристики.

### **4. Потиличні лімфовузли**

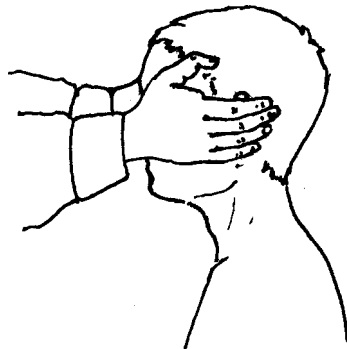
*1 етап.* Положення голови дитини попереднє.

*2 етап.* Покласти пальці обох рук зверху на потиличну ділянку голови.

*3 етап.* Пальпувати зверху вниз, визначити їх властивості.

### **5. Задньошийні лімфовузли**

*1 етап.* Попросити дитину дещо підняти голову (з напівзігнутого положення в звичайне).



Мал. 43. Пальпація привушних лімфатичних вузлів.

2 *етап*. Покласти пальці обох рук зверху у простір між задніми краями кивальних м'язів та зовнішніми краями довгих м'язів шиї. Напрямок (вісь) долоні перпендикулярна до осі шиї.

3 *етап*. Пальпувати зверху вниз, дотримуючись заднього краю кивального м'яза шиї, визначити їх властивості.

### **6. Передньошийні лімфатичні вузли**

1 *етап*. Положення голови дитини попередне.

2 *етап*. Покласти великі пальці обох рук вгорі біля внутрішніх країв кивальних м'язів шиї. Вісь долоней перпендикулярна до осі шиї.

3 *етап*. Пальпувати зверху вниз, дотримуючись переднього краю кивального м'яза шиї.

### **7. Надключичні лімфатичні вузли (мал. 44, а)**

1 *етап*. Положення дитини попередне.

2 *етап*. Зімкнуті та злегка зігнуті пальці обох рук покласти на надключичні ділянки з обох боків, ближче до середини.

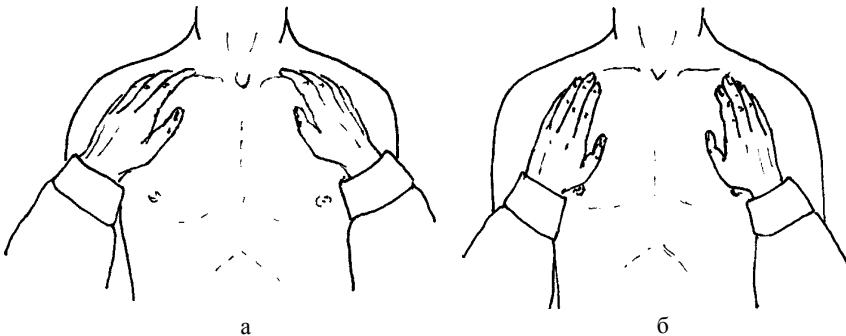
3 *етап*. Пальпувати, намагаючись притиснути вузол до верхнього краю ключиці у напрямку від середини назовні, визначити їх властивості.

### **8. Підключичні лімфатичні вузли (мал. 44, б)**

1 *етап*. Положення дитини попередне.

2 *етап*. Пальці обох рук покласти на підключичні ділянки з обох боків, ближче до середини.

3 *етап*. Пальпувати, намагаючись притиснути вузол до нижнього краю ключиці у напрямку від середини назовні, дати характеристику.



Мал. 44. Пальпація надключичних (а) і підключичних (б) лімфатичних вузлів.

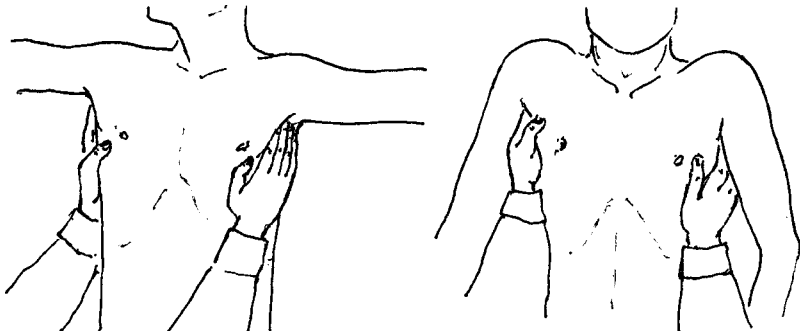
**9. Пахові (підкрильцеві, аксиллярні) лімфатичні вузли** (мал. 45)

*1 етап.* Попросити дитину відвести руки у сторони до горизонтального рівня.

*2 етап.* Покласти свої долоні вздовж бічних поверхонь грудної клітки дитини з обох боків так, щоб кінці пальців упиралися в дно пахових ямок, але не притискалися до ребер.

*3 етап.* Попросити дитину повільно опустити руки вниз.

*4 етап.* Пропальпувати вузли зверху вниз, захопивши пальцями вміст пахових ямок та ковзаючи вниз. Намагатися притиснути лімфовузол до ребер, дати характеристику.




Мал. 45. Пальпація пахових лімфатичних вузлів.

**10. Ліктюві (кубітальні) лімфатичні вузли** (мал. 46)

Досліджуються окремо з кожного боку:

*1 етап.* Стати збоку і позаду від дитини.

*2 етап.* При дослідженні правих кубітальних лімфовузлів зігнути праву руку дитини, взявши правий зап'ясток її у свою праву руку.



Мал. 46. Пальпація ліктювих лімфатичних вузлів: а – справа; б – зліва.

*3 етап.* Пальці лівої руки покласти на задню поверхню правого плеча дитини так, щоб кінці пальпуючих пальців розміщувались у медіальній борозні двоголового м'яза.

*4 етап.* При дослідженні лівих кубітальних вузлів взяти лівий зап'ясток дитини в свою ліву руку, зігнути руку дитини в ліктьовому суглобі.

*5 етап.* Пальці правої руки розмістити в медіальній борозні двоголового м'яза.

*6 етап.* Пальпувати дистальну третину медіальної борозни двоголового м'яза у напрямку ліктьової ямки, дати характеристику.

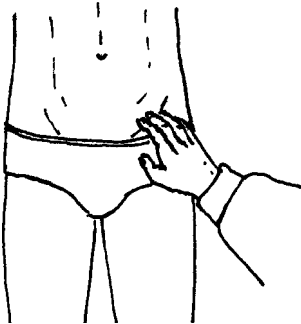
### **11. Грудні (торакальні) лімфатичні вузли**

*1 етап.* Положення дитини стоячи. Стати обличчям до дитини.

*2 етап.* Покласти руки долонями донизу, так щоб напівзігнуті пальці знаходились на рівні нижнього краю великого грудного м'яза з латеральної сторони.

*3 етап.* Пальпувати у медіальному напрямку, намагаючись притиснути лімфовузол до ребра.

### **12. Пахвинні лімфатичні вузли (мал. 47)**



Мал. 47. Пальпація пахвинних лімфатичних вузлів.

*1 етап.* Попросити дитину припустити штанці та оголити пахвинні складки.

*2 етап.* Покласти пальці рук на латеральні сторони пахвинних ділянок.

*3 етап.* Пальпувати, спрямовуючи рухи пальців перпендикулярно до пахвинної складки. Поступово змінювати локалізацію пальпації з латеральної сторони до медіальної, дати характеристику.

### **13. Підколінні лімфатичні вузли (мал. 48)**

*1 етап.* Попросити дитину оголити ноги та поставити почергово коліна на кушетку чи на сидіння стільця.

*2 етап.* Стати позаду дитини.

*3 етап.* Пропальпувати підколінну ямку зігнутої у колінному суглобі кінцівки.



**NB!** Не вказувати розміри лімфовузла через порівняння його з квасолею, горошиною тощо.

## **2. Пальпація селезінки**

**Метод дослідження:** пальпація.

**Умови пальпації:** загальноприйняті (див. Розділ I).

**Положення студента:** сидячи справа від хворого.

**Положення хворої дитини:** лежачи на правому боці зі зігнутою в колінному та кульшовому суглобах лівою ногою, а права нога випрямлена. Ліва рука хворого зігнута в ліктьовому суглобі і лежить на грудній клітці, або обидві руки підкладені під голову.

**NB!** В нормі селезінка у дітей не пальпується. При пальпації селезінки будь-якого розміру вона вважається збільшеною.

### **Методика виконання:**

*1 етап.* Покласти ліву руку пліском на ліву половину грудної клітки (на ділянку VII-X ребер по лівій аксиллярній лінії).

*2 етап.* Дещо зігнуті II-V пальці правої руки покласти перпендикулярно до реберного краю на 3-4 см нижче лівої реберної дуги.

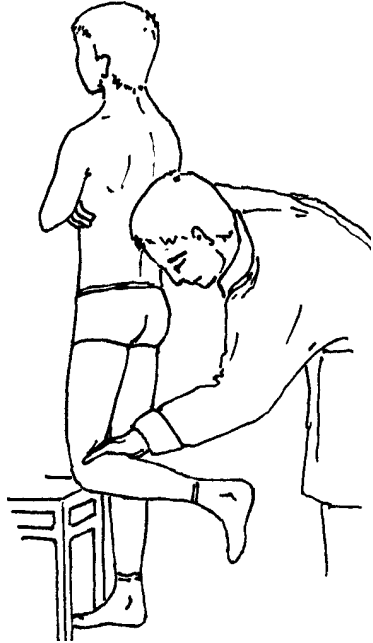
*3 етап.* Шкіру передньої стінки живота дещо відтягнути у напрямку пупка.

*4 етап.* Пальці правої руки направляти в глибину черевної порожнини, утворюючи своєрідну “кишеню”.

*5 етап.* Попросити хворого глибоко вдихнути.

*6 етап.* При збільшеній селезінці відчувається “наштовхування” нижнього краю селезінки на нерухомі пальці правої руки.

*7 етап.* Якщо в такому положенні селезінка не пропальповується, пальці правої руки перенести вище, до тих пір, поки вони не опиняться безпосередньо під лівою реберною дугою.



Мал. 48. Пальпація підколінних лімфатичних вузлів.

## **ПЕРКУСІЯ**

1. Виявлення болючості при перкусії плоских і трубчастих кісток (див. 3.6).

### **Приклад опису результатів дослідження системи крові у здорової дитини 7 років**

Шкіра блідо-рожева, чиста, еластична, помірної вологості, гладка, порушення цілісності не виявлено. Видимі слизові оболонки ротової порожнини, склер без патологічних змін. Волосся еластичне, блискуче, густе. Нігтьові пластинки рожеві, блискучі, вільний край нігтів рівний. Суглоби без видимої деформації.

При поверхневій пальпації периферичних груп лімфатичних вузлів вдалося пропальпувати групи підщелепних, передньо- та задньошийних, пахвових та пахвинних лімфовузлів. Вузли поодинокі, округлої форми, до 5 мм в діаметрі, еластичної консистенції, рухомі, не болючі, не злучені між собою, навколишніми тканинами та шкірою; шкірні покриви над ними не змінені.

Селезінка не пальпується. При перкусії плоских і трубчастих кісток болючості не виявлено.

## ТЕСТИ

1. Дослідження селезінки проводиться у положенні:
  1. На правому боці.
  2. На лівому боці.
  3. На спині.
  4. На животі.
  5. Сидячи.
2. В нормі селезінка при пальпації:
  1. Не пальпується.
  2. Виступає з-під реберної дуги на 0,5 см.
  3. Виступає з-під реберної дуги на 1 см.
  4. Виступає з-під реберної дуги на 1,5 см.
  5. Виступає з-під реберної дуги на 2 см.
3. При дослідженні кровотворної системи не застосовують:
  1. Оцінку периферичних лімфовузлів.
  2. Пальпацію селезінки.
  3. Пальпацію печінки.
  4. Пальпацію верхівкового поштовху.
  5. Виявлення флуктуації в суглобах.
4. Коли відбувається перший фізіологічний перехрест в лейкоформулі крові у дітей?
  1. В 5-годинному віці.
  2. В 5-денному віці.
  3. В 5-тижневому віці.
  4. В 5-місячному віці.
  5. В 5-річному віці.
5. Перкусію чого використовують при дослідженні кровотворної системи?
  1. Серця.
  2. Селезінки.
  3. Плоских кісток.
  4. Легень.
  5. Печінки.
6. Коли відбувається другий фізіологічний перехрест в лейкоформулі крові у дітей?
  1. В 5-годинному віці.
  2. В 5-денному віці.
  3. В 5-тижневому віці.
  4. В 5-місячному віці.
  5. В 5-річному віці.

7. Огляд дитини при дослідженні кровотворної системи не включає в себе дослідження:

1. Типу конституції.
2. Кольору шкіри.
3. Стану слизових.
4. Стану придатків шкіри.
5. Форми суглобів.

8. Які клітини переважають у лейкоформулі тримісячної дитини?

1. Лейкоцити.
2. Лімфоцити.
3. Нейтрофіли.
4. Моноцити.
5. Базофіли.

9. Які клітини переважають у лейкоформулі 3-річної дитини у нормі?

1. Лейкоцити.
2. Лімфоцити.
3. Моноцити.
4. Нейтрофіли.
5. Базофіли.

10. Які клітини переважають у лейкоформулі 7-річної дитини у нормі?

1. Лейкоцити.
2. Лімфоцити.
3. Нейтрофіли.
4. Моноцити.
5. Базофіли.

*Еталони відповідей:*

- 1) – 1;
- 2) – 1;
- 3) – 4;
- 4) – 2;
- 5) – 3;
- 6) – 5;
- 7) – 1;
- 8) – 2;
- 9) – 2;
- 10) – 3.

### 3.12. ДОСЛІДЖЕННЯ СЕЧОВИДІЛЬНОЇ СИСТЕМИ

**I. Метод дослідження:** огляд.

**Умови огляду:** загальноприйнятї (див. Розділ I).

**Положення студента:** стоячи або сидячи перед хворим.

**Положення хворої дитини:** стоячи; діти раннього віку і тяжкохворі лежать в ліжку.

**Перелік характеристик (8):**

1. Загальний стан.
2. Поведінка.
3. Активність.
4. Шкірні покриви (колір, сухість, наявність розчухів).
5. Слизові оболонки ротової порожнини (стан і колір).
6. Наявність набряків на обличчі, кінцівках, тулубі.
7. Розміри та форма живота.
8. Зміна поведінки дитини під час сечовипускання.

**II. Метод дослідження:** пальпація.

**Умови пальпації:** загальноприйнятї (див. Розділ I).

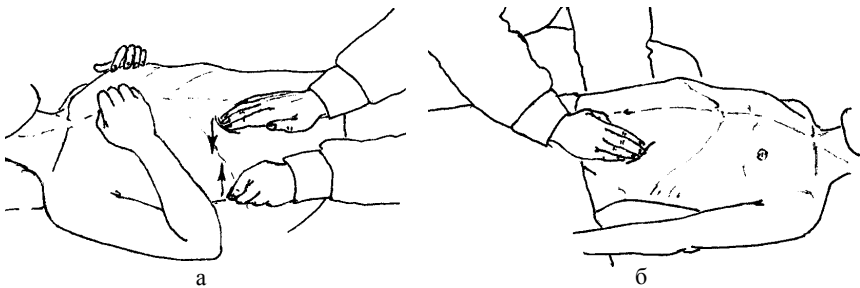
**Положення студента:** сидячи перед хворим.

**Положення хворої дитини:** стоячи або лежачи; діти раннього віку і тяжкохворі лежать в ліжку.

**Перелік характеристик (2):**

1. Пальпація нирок.
2. Пальпація сечового міхура.

**Пальпація нирок в горизонтальному положенні** (мал. 49)



Мал. 49. Пальпація нирок в горизонтальному положенні: а – правої; б – лівої.

*1 етап.* Дитина лежить на спині із дещо (злегка) зігнутими у колінних суглобах і розведеними ногами на горизонтальній нерухомій поверхні. Руки дитини розташовані вздовж тіла.

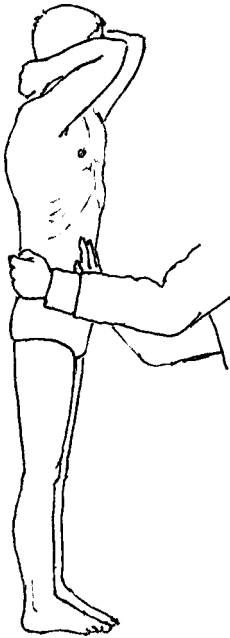
*2 етап.* Для пальпації правої нирки ліву руку підвести під праву поперекову ділянку в поперечному до тулуба напрямі. Пальці цієї руки складені разом і випрямлені, впираються в кут, утворений XII ребром і довгими м'язами спини.

*3 етап.* Праву руку покласти на живіт вздовж зовнішнього краю правого прямого м'яза живота так, щоб кінці пальців були коло реберної дуги. Пальці складені разом і розміщені перпендикулярно до лівої руки.

*4 етап.* В момент видиху праву руку занурити в черевну порожнину до задньої стінки і намагатися доторкнутися до пальців лівої руки.

*5 етап.* Одночасно лівою рукою підняти догори поперекову ділянку, стараючись наблизити нирку до передньої черевної стінки.

*6 етап.* В момент глибокого вдиху нирка дещо опускається і при певних умовах її можна пропальпувати. При цьому пальцями правої руки можна відчутти нижній полюс нирки. Провівши пальцями вздовж нижнього полюса нирки, оцінити його еластичність, форму, товщину, болючість, ступінь рухливості.



Мал. 50. Пальпація нирок у вертикальному положенні.

**Пальпація нирок у вертикальному положенні** (мал. 50)

**NB!** Методика пальпації запропонована С.П. Боткіним, дозволяє виявити опущену чи патологічно рухливу нирку.

*1 етап.* Пацієнт стоїть з дещо нахиленим вперед тулубом (для розслаблення м'язів передньої черевної стінки).

*2 етап.* Руки лікаря розташувати аналогічно пальпації у горизонтальному положенні: ліва – паралельно і

на рівні XII ребра, права – вздовж зовнішнього краю прямого м'яза живота, перпендикулярно до лівої руки.

*3 етап.* Під час глибокого видиху старатися звести руки разом і пропальпувати нирку.

### ***Пальпація сечового міхура***

*1 етап.* Сечовий міхур перед пальпацією повинен бути звільнений від сечі.

*2 етап.* Пальпацію проводять двома руками одночасно в надлобковій ділянці.

*3 етап.* Бімануальна пальпація дозволяє виявити пухлину чи камінь в сечовому міхурі, однобічне випинання над лобком (дивертикул сечового міхура), овальний еластичний утвір з гладкою поверхнею, який іноді сягає пупка (гостра чи хронічна затримка сечі).

**NB!** В нормі сечовий міхур пропальповується у дітей до 2-річного віку.

### **III. Метод дослідження: перкусія.**

**Умови перкусії:** загальноприйняті (див. Розділ I).

**Положення студента:** стоячи або сидячи перед хворим.

**Положення хворої дитини:** стоячи, потім лежачи; діти раннього віку лежать в ліжку або сидять на руках у матері.

### **Перелік характеристик (3):**

1. Виявлення асцити.
2. Перевірка симптома Пастернацького.
3. Перкусія сечового міхура.

### ***Виявлення асцити***

Для виявлення вільної рідини в черевній порожнині необхідно провести перкусію в горизонтальному та вертикальному положеннях.

### **Перкусія живота в горизонтальному положенні**

*1 етап.* Пацієнт лежить на горизонтальній нерухомій поверхні (ноги випрямлені в колінних і кульшових суглобах, руки вздовж тіла).

*2 етап.* Палець-плесиметр розташувати вздовж передньої середньої лінії. При цьому середня фаланга пальця-плесиметра розміщується на пупку.

*3 етап.* Перкусія тиха, здійснюється по пупковій лінії у напрямку правого і лівого бокових відділів живота до переходу тимпанічного звуку в тупий.

В нормі це місце переходу співпадає з передньою паховою лінією.

### **Перкусія живота у вертикальному положенні**

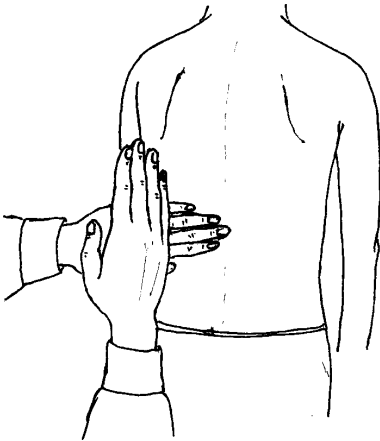
При вертикальному положенні пацієнта рідина накопичується внизу живота.

*1 етап.* Палець-плесиметр розташувати вздовж пупкової лінії. При цьому середня фаланга пальця розміщується на пупку.

*2 етап.* Проводити тиху перкусію. Перкусію здійснювати зверху (від пупкової лінії) вниз (до лобка) до отримання тупого перкуторного звуку.

**NB!** Перед обстеженням необхідно спорожнити сечовий міхур і вияснити, чи у хворого було випорожнення. Переповнений сечовий міхур чи розтягнуті каловими масами петлі кишок дадуть при перкусії притуплення, що не дозволить виявити істинний рівень рідини.

### **Визначення симптому Пастернацького (мал. 51)**



*1 етап.* Пацієнт стоїть чи сидить спиною до джерела світла.

*2 етап.* Розташуватись зліва від пацієнта.

*3 етап.* Ліву руку покласти на поперекову ділянку (справа, а потім зліва).

*4 етап.* Ребром долоні правої руки нанести короткі несильні удари по зовнішній поверхні лівої руки.

*5 етап.* Вияснити у пацієнта, чи супроводжується постукування більовими відчуттями. Якщо так, то з якого боку і куди іррадіює біль.

Мал. 51. **Визначення симптому Пастернацького.**

### **Перкусія сечового міхура**

Перкуторне обстеження здійснюється при наповненому сечовому міхурі для визначення висоти стояння останнього над лобком.

*1 етап.* Пацієнт обличчям повернутий до джерела світла.

*2 етап.* Сісти справа від пацієнта.

*3 етап.* Палець-плесиметр лівої руки покласти паралельно до



лобка і перкутувати зверху вниз по середній лінії, починаючи від пупка до лобка (застосовувати тиху перкусію).

*4 етап.* Поява притупленого перкуторного звуку свідчить про висоту стояння верхнього полюса заповненого сечового міхура над лобком.

### **Приклад опису результатів дослідження сечовидільної системи у здорової дитини 5 років**

У горизонтальному і вертикальному положенні нирки не пропальповуються. При пальпації надлобкової ділянки пропальпувати сечовий міхур не вдалося. Виповнений сечовий міхур виступає на 5 см над лобком. Симптом Пастернацького негативний з обох боків.

## ТЕСТИ

1. Анатомічна особливість нирок новонароджених:
  1. Гарно розвинена жирова капсула.
  2. Однакова товщина фіброзної і жирової капсул.
  3. Стоншена жирова капсула.
  4. Відсутність жирової капсули.
  5. Відсутність фіброзної і жирової капсул.
2. Ємність сечового міхура в однорічній дитини:
  1. 25-30 мл.
  2. 35-50 мл.
  3. 50-60 мл.
  4. 70-90 мл.
  5. 100-120 мл.
3. При перкусії живота при дослідженні нирок виявляють:
  1. Наявність рідини в черевній порожнині.
  2. Нефроптоз.
  3. Симптом Пастернацького.
  4. Точки болючості сечоводів.
  5. Болючість нирок.
4. Положення хворого при пальпації нирок:
  1. На правому боці.
  2. На лівому боці.
  3. На животі.
  4. На спині.
  5. Сидячи.
5. Набряки визначають:
  1. На гомілках.
  2. На передпліччі.
  3. На внутрішній поверхні плеча.
  4. На грудній клітці.
  5. На стегні.
6. В нормі сечовий міхур пропальповується:
  1. Лише в новонароджених.
  2. До року.
  3. До 2-х років.
  4. До 5 років.
  5. До 7 років.
7. При дослідженні симптому Пастернацького виявляють:
  1. Болючість сечового міхура.

2. Болючість сечоводів.
  3. Болючість нирок.
  4. Наявність асцити.
  5. Наявність нефроптозу.
8. Частота сечовипускання у дітей в перший тиждень життя:
1. 5-6 раз на добу.
  2. 7-8 раз на добу.
  3. 10-15 раз на добу.
  4. 15-20 раз на добу.
  5. 20-25 раз на добу.

*Еталони відповідей:*

- 1) – 4;
- 2) – 2;
- 3) – 1;
- 4) – 4;
- 5) – 1;
- 6) – 3;
- 7) – 3;
- 8) – 1.

### 3.13. ДОСЛІДЖЕННЯ ЕНДОКРИННОЇ СИСТЕМИ

**I. Метод дослідження:** огляд.

**Умови огляду:** загальноприйняті (див. Розділ I).

**Положення студента:** стоячи або сидячи перед хворим.

**Положення хворої дитини:** стоячи; діти раннього віку лежать в ліжку.

**Перелік характеристик (6):**

1. Загальний огляд:

- фізичний розвиток (маса, зріст, вдованість);
- пропорційність тілобудови;
- особливості розподілу та місця найбільшого відкладання жиру.

2. Стан шкіри і її додатків:

- колір;
- вологість;
- особливість пігментації;
- ріст волосся в нетипових місцях;
- наявність висипу;
- стан волосся.

3. Огляд обличчя:

- оцінка міміки;
- форма та риси обличчя;
- оцінка стану повік;
- оцінка стану рогівки, кон'юнктив, зіниць.

4. Огляд шиї.

5. Огляд грудної клітки:

- молочні залози;
- аксиллярне оволосіння;

6. Огляд статевих органів.

**II. Метод дослідження:** пальпація.

**Умови пальпації:** загальноприйняті (див. Розділ I).

**Матеріальне забезпечення:** сантиметрова стрічка.

**Положення студента:** стоячи або сидячи перед хворим.

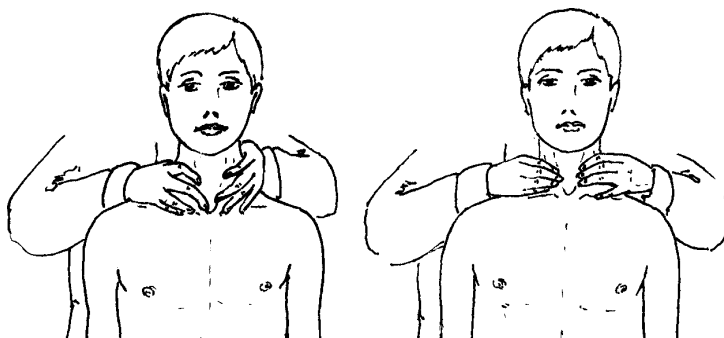
**Положення хворої дитини:** стоячи; діти раннього віку лежать в ліжку.

**Перелік характеристик (7):**

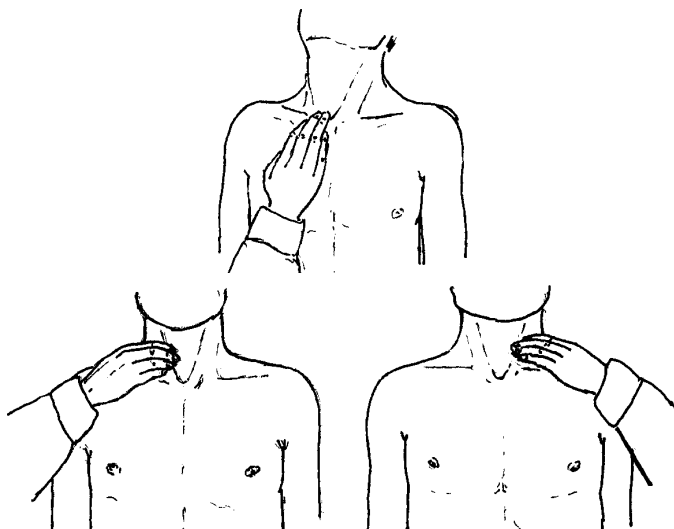
1. Підрахунок пульсу (див. 3.11).

2. Вимірювання артеріального тиску (див. 3.11).
  3. Пальпація щитоподібної залози.
  4. Вимірювання поперечного розміру щитоподібної залози.
  5. Вимірювання окружності шиї при збільшенні щитоподібної залози.
6. Вимірювання товщини підшкірної основи (див. 3.7).
  7. Стан поверхні шкіри, вологість (див. 3.4).

**Пальпація щитоподібної залози (мал. 52, 53)**



Мал. 52. Пальпація перешийка щитоподібної залози.



Мал. 53. Пальпація дольок щитоподібної залози.

*1 етап.* При пальпації перешийка щитоподібної залози стати навпроти пацієнта по праву сторону від нього.

*2 етап.* Вказівний і середній пальці правої руки покласти в яремну ямку і провести ковзаючі рухи знизу вгору від груднини, при цьому перешийок промацується під пальцями.

*3 етап.* При пальпації правої і лівої часток щитоподібної залози стати позаду хворого.

*4 етап.* Великі пальці обох рук розвести за задні краї груднинно-ключично-соскоподібних м'язів, а II-V пальці, зігнуті у міжфалангових суглобах, за передні краї.

*5 етап.* Дитину попросити зробити ковтальний рух, під час якого щитоподібна залоза рухається разом з гортанню і ковзає під пальцями.

*6 етап.* Дати характеристику консистенції, поверхні, рухомості, визначити розміри, болючість щитоподібної залози.

### ***Вимірювання поперечного розміру щитоподібної залози***

*1 етап.* Накласти сантиметрову стрічку на поверхню щитоподібної залози, а кінці стрічки розмістити за груднинно-ключично-соскоподібним м'язом, рухаючись за зовнішньо-задні краї щитоподібної залози.

*2 етап.* Виміряти поперечний розмір щитоподібної залози.

### ***Вимірювання окружності шиї при збільшенні щитоподібної залози***

*1 етап.* Один з кінців стрічки зафіксувати на остистому відростку VII шийного хребця.

*2 етап.* Спереду стрічку розмістити на найбільш виступаючій частині залози.

*3 етап.* Отриманий розмір занести у відповідну документацію.

**III. Метод дослідження:** дослідження статевого розвитку дітей.

**Умови дослідження:** загальноприйняті (див. Розділ I).

**Положення студента:** стоячи або сидячи перед хворим.

**Положення хворої дитини:** стоячи.

**Оцінюють:**

у дівчаток:

- оволосіння підкрильцевої ямки та лобка;
- розвиток молочних залоз;

- опитуванням визначають характер менструальної функції.
- у хлопчиків:
- оволосіння обличчя, підкрильцевої ямки, лобка;
  - формування кадика;
  - вікові зміни голосу;
  - розмір статевого члена;
  - розмір яєчок.

**NB!** Статевий розвиток дітей записують умовними позначками у вигляді статевої формули (див. Розділ IV). Визначення розмірів статевих органів у хлопчиків проводиться студентом сумісно з лікарем-ендокринологом.

## ТЕСТИ

1. Яка поведінка характерна для дитини з гіперфункцією щитоподібної залози?

1. Байдужість.
2. Млявість.
3. Малорухомість.
4. Плаксивість.
5. Сонливість.

2. Яке забарвлення шкіри виявляють при огляді дитини з гіпофункцією щитоподібної залози?

1. Мідно-червоне.
2. Жовте.
3. Коричнєве.
4. Ціанотичне.
5. Рожеве.

3. Які зміни зі сторони слизової оболонки ротової порожнини виявляють при хронічній гіпофункції надниркових залоз?

1. Коричнєве забарвлення.
2. Наявність афт.
3. Ціанотичне забарвлення.
4. Набряк.
5. Жовтушне забарвлення.

4. Як змінюється очна щілина під час сміху у дітей з гіперфункцією щитоподібної залози?

1. Звужується.
2. Не звужується.
3. Розширюється.
4. Поступово зменшується.
5. Поступово збільшується.

5. Що виявляють при огляді шиї у здорових дітей препубертатного та пубертатного віку?

1. Перешийок щитоподібної залози.
2. Перешийок і долі.
3. “Товсту” шию.
4. Деформацію шиї.
5. Пігментацію.

6. Як оцінюється видиме збільшення перешийка і долей щитоподібної залози при огляді шиї у дітей?

1. I ступеня.
2. II ступеня.



3. III ступеня.
4. IV ступеня.
5. V ступеня.
7. При якому ступені збільшення щитоподібної залози візуалізується “товста шия”?
  1. I.
  2. II.
  3. III.
  4. IV.
  5. V.
8. У якому віці припиняється ріст скелета?
  1. 13-14 років.
  2. 12-13 років.
  3. 14-15 років.
  4. 15-16 років.
  5. 16-17 років.
9. У якому віці з’являється перша менструація?
  1. 9-10 років.
  2. 10-11 років.
  3. 11-12 років.
  4. 14-15 років.
  5. 12-13 років.
10. Де повинен стояти лікар при пальпації часток щитоподібної залози?
  1. Навпроти хворого.
  2. Справа від хворого.
  3. Зліва від хворого.
  4. Позаду хворого.
  5. Навпроти, з правої сторони.

*Еталони відповідей:*

- 1) – 4;
- 2) – 2;
- 3) – 1;
- 4) – 2;
- 5) – 1;
- 6) – 2;
- 7) – 3;
- 8) – 5;
- 9) – 3;
- 10) – 4.

## *Розділ IV. ДОДАТОК*

**1. Положення тіла хворого**

**2. Свідомість дитини**

**3. Оцінка тяжкості коми (в балах)**

#### 4. Тип конституції (за М.В. Чорноручким)

#### 5. Приріст маси і росту недоношених дітей 1-го року життя

Астенічний	ПЕРВІ	Другий	Третій	Четвертий	П'ятий	Шостий	Загального
ПЛЯМА – обме-	1	1	1	1	1	1	1
жени	1	1	1	1	1	1	1
Вік змін	1	1	1	1	1	1	1
на шкірі	1	1	1	1	1	1	1
абаси за	1	1	1	1	1	1	1
слизових	1	1	1	1	1	1	1
оболонки	1	1	1	1	1	1	1
Гідар	1	1	1	1	1	1	1
стені	1	1	1	1	1	1	1
300	1	1	1	1	1	1	1
2 міс	800	1	1	1	1	1	1
3 міс	700-800	1	1	1	1	1	1
4 міс	700-800	1	1	1	1	1	1
5 міс	800	1	1	1	1	1	1
Нормостені	1	1	1	1	1	1	1
700	1	1	1	1	1	1	1
6 міс	700	1	1	1	1	1	1
7 міс	700	1	1	1	1	1	1
8 міс	700	1	1	1	1	1	1
9 міс	700	1	1	1	1	1	1
10 міс	400	1	1	1	1	1	1
11 міс	400	1	1	1	1	1	1
12 міс	350	1	1	1	1	1	1

*Продовження б.*

<i>Невуси</i>	Родимі плями	
<i>Ангіоми</i>	Судинні пухлини (кавернозні, прості)	
<b><u>Пігментні плями</u></b>	Виникають внаслідок посиленого відкладання меланіну, не зникають при натискуванні	
<i>Веснянки</i>	Дрібні ділянки світло- або темно-коричневого кольору	Утворюються під впливом ультрафіолетового проміння
<i>Хлоазма</i>	Великі ділянки гіперпігментації	Хвороба Аддісона, гіпервітаміноз
<b><u>Дисхромічні або ахромічні пігментні плями</u></b>	Порушення утворення пігменту, незапальні плями	Альбінізм
<i>Вітиліго</i>	Депігментовані плями округлої форми і локалізації, з краями більше пігментованими, ніж нормальна шкіра навколо	Нейроендокринні розлади і ферментативна дисфункція
<i>Лейкодерма</i>	Дрібні депігментовані плями	Вторинний сифіліс, псоріаз, лишай
<b>БЕЗПОРОЖНИННІ ЕЛЕМЕНТИ</b>		
<i>Вузлик (папула)</i>	Розташований на поверхню шкіри.	Кір, краснуха.

*Продовження б.*

<b>Пробка Шалковидозованим навантаженням:</b> визначення частоти пульсу і АТ	Дефект шкіри на грудях і шее	Результат: реакція на навантаження більш активна, ніж у поліційного АТ помірно зростає	Середня температура тіла 36,5°C впродовж 25 хвилин зростає впродовж проб	серцево-судин-
<b>Грудна клітина:</b> вертикальному положенні) зразу ж після навантаження, через 3,5,10 хвилин	Дефект шкіри на грудях і шее	Результат: реакція на навантаження більш активна, ніж у поліційного АТ помірно зростає	Середня температура тіла 36,5°C впродовж 25 хвилин зростає впродовж проб	
<b>Ортокліностація:</b> лежачи (на спині) і АТ	Дефект шкіри на грудях і шее	Результат: адекватна реакція – частіше	Середня температура тіла 36,5°C впродовж 25 хвилин зростає впродовж проб	
<b>Лежачи (на спині) і АТ:</b> дитини при зміні положення	Дефект шкіри на грудях і шее	Результат: адекватна реакція – частіше	Середня температура тіла 36,5°C впродовж 25 хвилин зростає впродовж проб	
<b>Вегетативна:</b> з горизонтального у вертикального	Дефект шкіри на грудях і шее	Результат: адекватна реакція – частіше	Середня температура тіла 36,5°C впродовж 25 хвилин зростає впродовж проб	
	Дефект шкіри на грудях і шее	Результат: адекватна реакція – частіше	Середня температура тіла 36,5°C впродовж 25 хвилин зростає впродовж проб	
<b>Ерозія</b>	Поверхневий дефект шкіри в межах епідермісу			Пухирчатка, попрілості, хвороба Ріттера

*Продовження 7.*

## **8. Особливості ЕКГ та ФКГ у дітей**

## **9. Дослідження функцій черепних нервів**



			Дальтонізм (несприйняття зеленого і червоного кольору) Дисхроматопсія (несприйняття окремих кольорів)
III, IV, VI	n. oculomotorius, n. trochlearus n. abducens	Підняття верхньої повіки, рухи очних яблук Забезпечення рухів очних яблук донизу і назовні Відведення очного яблука назовні	Птоз (опущення верхньої повіки) (аплазія ядра n. oculomotorius). Косоокість (збіжна і розбіжна, вертикальна і горизонтальна). Порушення реакції на акомодацию і конвергенцію Порушення синхронної реакції зіниць на світло Мідріаз (розширення зіниць) Міоз (звуження зіниць) Порушення прямої реакції зіниць на світло – відсутність, в'яла реакція, осциляція зіниць (звуження з наступним швидким розширенням). Симптом Грефе, симптом "сонця, що сідає" Анізокорія (різна ширина зіниць)
V	n. trigeminus	Больова, температурна і тактильна чутливість шкіри голови і слизових оболонок	Порушення чутливості шкіри згідно з локалізацією гілок Парези і паралічі жувальних м'язів, відхилення нижньої щелепи в бік при відкритому роті

*Продовження 9.*

## **10. Критерії оцінки вихідного вегетативного тону у дітей**

## 11. Умовні позначки статевих ознак

### Дослідження статевого розвитку дівчаток

Ступінь розвитку статевих ознак, статевих органів, характер менструальної функції.

1. Ступінь розвитку оволосіння підкрильцевої ямки:

$A_0$  – оволосіння відсутнє;

$A_1$  – поодинокі волоски;

$A_2$  – оволосіння в центрі підкрильцевої ямки;

$A_3$  – оволосіння на периферії ямки;

$A_4$  – виражене оволосіння підкрильцевої ямки.

2. Ступінь розвитку оволосіння лобка:

Артеріальний тиск:	$P_0$ – оволосіння відсутнє;	
систоличний	$P_1$ – підвищений	Знижений, нормальний
діастолічний	$P_1$ – поодинокі волоски;	Знижений, нормальний
	$P_2$ – оволосіння в центрі лобка;	
Частота дихання	$P_2$ – оволосіння на периферії лобка;	Брадипное
Вегетативні пароксизми	$P_3$ – виражене оволосіння лобка.	Інсулярні
Дермографізм	$P_4$ – виражене оволосіння лобка.	Червоний

$Ma_0$  – ознак розвитку молочних залоз немає;

$Ma_1$  – виступають соски;

$Ma_2$  – стадія “бутона” (на фоні розширеної пігментованої навколососкової ареоли спостерігається виступання останньої разом з соском у вигляді “бутона”);

$Ma_3$  – збільшення молочних залоз;

$Ma_4$  – повний розвиток молочних залоз.

4. Характер менструальної функції:

$Me_0$  – менструації відсутні;

$Me_1$  – рідкі, нерегулярні менструації;

$Me_2$  – регулярні менструації.

### *Дослідження статевого розвитку хлопчиків*

Ступінь розвитку статевих ознак, статевих органів.

1. Ступінь розвитку оволосіння підкрильцевої ямки:

$A_0$  – оволосіння відсутнє;

$A_1$  – поодинокі прямі волоски;

$A_2$  – рідке оволосіння;

$A_3$  – помірне оволосіння, легка хвилястість волосся;

$A_4$  – виражене оволосіння, пігментація передньої складки.

2. Ступінь розвитку оволосіння лобка:

$P_0$  – оволосіння відсутнє;

$P_1$  – поодинокі прямі волоски, переважно біля кореня статевого члена;

$P_2$  – оволосіння в центрі лобка;

$P_3$  – оволосіння таке ж, як у дорослих, але не розповсюджується на внутрішню поверхню стегон;

$P_4$  – виражене оволосіння ромбоподібної форми.

3. Ступінь розвитку оволосіння обличчя:

$F_0$  – оволосіння відсутнє;

$F_1$  – рідкі слабо пігментовані волоски над кутами верхньої губи;

$F_2$  – оволосіння розповсюджується в напрямку до середньої лінії, волосся пігментоване;

$F_3$  – оволосіння охоплює верхню частину щік, гарно розвинене над верхньою губою, є під нижньою губою;

$F_4$  – оволосіння обличчя таке ж, як у дорослих чоловіків.

## Розділ V. ПРИКЛАДИ РОЗРАХУНКУ ОДНОДЕННОГО МЕНЮ ДЛЯ ДІТЕЙ ДО 1 РОКУ

Дані, які необхідно знати для попередніх розрахунків.

**Підрахунки маси тіла дитини:**

– приріст за 1-й міс. – 600 г;

– за 2-й міс. – 800 г;

– за 3-й міс. – 800 г; за кожний наступний місяць – на 50 г менше, ніж за попередній.

Вік дитини	Вид вигодовування	Вид пригодування	Частота пригодування	Частота прийому їжі
2 тиж.-2 міс.	природне	природне	маси, г	7 разів через 3 години
2 тиж.-2 міс.	штучне	штучне	600	6 разів через 2 години
2 міс.-4 міс.	природне	природне	800	6 разів через 3 години
4 міс.-12 міс.	природне	штучне	800	5 разів через 4 години
<b>Потреба дітей до року в енергії</b>				
4-й				2950
5-й			700	3650
6-й			650	4300
7-й			600	4900
8-й			550	5450
9-й			500	5950
10-й			450	6400
11-й	<b>Частота годування дитини</b>			6800
12-й			350	7150

Терміни введення харчових додатків та прикормів на природному вигодовуванні (на штучному вигодовуванні вводяться на 2 тиж. раніше):

Кількість соку та фруктового пюре на добу (для кожного окремо) розраховують для дітей до 6 місяців за формулою:

$$n \times 10,$$

де  $n$  – кількість місяців, але в сумі не більше 120 мл з 6 місяців і до 1 року.

### **Об'ємний метод розрахунків**

Добовий об'єм їжі для дитини від 2 тиж. до 2 міс. дорівнює  $1/5$  від маси тіла:

від 2 міс. до 4 міс. –  $1/6$ ;

від 4 до 6 міс. –  $1/7$ ;

від 6 до 8 міс. –  $1/8$ , але не більше 1 л на добу до 1 року.

### **Калорійний метод розрахунків**

1. Визначають, яка потреба в енергії у дитини на добу: масу тіла помножити на необхідну кількість ккал на кг маси.

2. Складають пропорцію:

1 л жіночого молока містить 700 ккал,

$X$  л – визначена кількість ккал.

Вирахувана кількість об'єму їжі на добу не повинна перевищувати 1 л.

### **Приклад 1.**

Написати одноденне меню для дитини 5 міс. на природному вигодовуванні об'ємним методом.

- Маса тіла дитини в 5 міс. складає:  
 $3300+600+800+800+750+700=6950$  г.
- Розрахуємо об'єм їжі на добу:  
 $6950 \times 1/7 = 992$  мл.
- Розрахуємо разовий об'єм їжі:  
 $992 : 5 = 198$  мл.
- Складаємо калькуляцію необхідних продуктів:
  - грудне молоко;
  - комбіноване овочеве пюре;
  - 5 % молочна каша (початок введення);
  - фруктовий сік 50 мл;
  - фруктове пюре 50 мл.
- Розписуємо разове меню:

6-00	Грудне молоко – 198 мл
10-00	Комбіноване овочеве пюре – 198 мл, фруктовий сік – 50 мл
14-00	Грудне молоко – 168 мл, фруктове пюре – 30 мл
18-00	5 % молочна рисова каша – 5 мл, грудне молоко – 173 мл, фруктове пюре – 20 мл
22-00	Грудне молоко – 198 мл

**Приклад 2**  
 Напряміть 10 днів денне меню для дитини 7,5 міс. на штучному вигодовуванні калорійним методом.

- Маса тіла дитини в 7,5 міс. складає:  
 $3300+600+800+800+750+700+650+600+275=8475$  г.
  - Розрахуємо об'єм їжі на добу:
    - визначають, яка потреба в енергії у дитини на добу:  
 $8,475 \text{ кг} \times 115 \text{ ккал/кг} = 974,6 \text{ ккал}$ .
- Складаємо пропорцію:  
 1 л жіночого молока містить 700 ккал,  
 X л – 974,6 ккал.  
 $X = 974,5 : 700 = 1,39$  л.  
 Тобто, на добу дитині потрібно 1 л їжі.
- Разовий об'єм їжі дорівнює:  
 $1000 \text{ мл} : 5 = 200 \text{ мл}$ .

4. Калькуляція:

- адаптована молочна суміш “Бона”;
- кефір;
- 10 % молочна гречана каша;
- комбінований овочевий суп-пюре з м’ясними фрикадельками;
- фруктовий сік 60 мл;
- фруктове пюре 60 мл;
- жовток S (10 г);
- сир 30 г.

5. Розписуємо разове меню:

**Приклад 3.**

Написати одноденне меню для дитини 6 міс. на змішаному вигодовуванні, наближеному до природного, об’ємним методом.

1. Маса тіли дитини в 6 міс. складає:

$$3300+600+800+800+750+700+650=7600 \text{ г.}$$

2. Розрахуємо об’єм їжі на добу:

$$7600 \times 1/7 = 1086 \text{ мл, тобто на добу дитині потрібно 1 л.}$$

3. Розрахуємо разовий об’єм їжі:

$$1000 : 5 = 200 \text{ мл.}$$

4. Складаємо калькуляцію необхідних продуктів:

- грудне молоко;
- суміш “Малиш”;
- комбіноване овочеve пюре;
- 10 % молочна каша;
- фруктовий сік 60 мл;
- фруктове пюре 60 мл;
- сир 5 г.

5. Розписуємо разове меню:



### Приклад 4.

Написати одноденне меню для дитини 4 міс. на змішаному вигодовуванні, наближеному до штучного.

1. Маса тіла дитини в 4 міс. складає:

$$3200+600+800+800+750=6150 \text{ г.}$$

2. Розрахуємо об'єм їжі на добу:

$$6,150 \times 1/6 = 1025 \text{ г.}$$

Тобто, на добу дитині потрібно 1 л їжі.

3. Разовий об'єм їжі дорівнює:  $1000 \text{ мл} : 6 = 167 \text{ мл}$ .

4. Калькуляція:

– грудне молоко близько 1/3 добового об'єму;

6-00	Грудне молоко – 400 мл, суміш “Бона” – 70 мл	Близько 2/3 добового об'єму;
09-00	Комбіноване овоче-фруктове пюре – 2 мл, фруктовий сік – 2 мл	(Початок введення);
14-00	Фруктовий сік – 40 мл, суміш “Малиш” – 70 мл; фруктовий сік – 20 мл	
13-00	Грудне молоко – 60 мл, фруктовесупюре – 40 мл	
18-00	40% молоко – 20 мл, суміш “Бона” – 175 мл, пюре – 5 г, фруктовесупюре – 20 мл	
16-30	Суміш “Бона” – 167 мл, фруктовий сік – 20 мл	
20-00	Грудне молоко – 400 мл, суміш “Бона” – 70 мл	
23-30	Суміш “Бона” – 167 мл	

## Література

1. Гиляревский С.А. Пропедевтика внутренних болезней.– М.: Медгиз, 1960. – 411 с.
2. Гребенев А.Л., Шептулин А.А. Непосредственное исследование больного: Учебное пособие для студентов медицинских вузов.– М.: ООО “Мед-пресс”, 1999. – 344 с.
3. Детские болезни / Л.А. Исаева, Л.К. Баженова, В.И. Карташова и др. /Под ред. Л.А. Исаевой.– М.: Медицина, 1986.– С. 6-113.
4. Диспансерное наблюдение здоровых детей в условиях поликлиники / П.С. Мошнич, З.Н. Жарикова, Л.Н. Левченко, М.И. Борисенко.– К.: Выща школа, Головное изд-во, 1989.–141 с.
5. Еренков В.А. Клиническое исследование ребенка.– К.: Здоров’я, 1984.– 336 с.
6. Клінічне обстеження органів і систем у дітей // В.Г. Майданник, В.Д. Чеботарьова, М.А. Дадакіна, В.Г. Бурлай та ін. – К.: “Супрамед”, 1993. – 161 с.
7. Лабораторная диагностика и функциональные пробы в детской эндокринологии // Под ред. проф. Н.П. Шабалова.–С. Пб.: Специальная литература, 1996. – 136 с.
8. Мазурин А.В., Воронцов И.М. Пропедевтика детских болезней.– М.: Медицина, 1985.– 432 с.
9. Майданник В.Г. Основы клінічної діагностики в педіатрії.– К., 1998. – 213 с.
10. Майданник В.Г., Бурлай В.Г., Кориненко А.Б. Анатомо-фізіологічні особливості та методика дослідження функціональних систем у дітей (кров, нервова, сечова, ендокринна системи).– К.: “Супрамед”, 1994.– 81 с.
11. Практические навыки педиатру / И.Н. Усов, М.В. Чичко, Л.Н. Астахова / Под ред. И.Н. Усова.– Минск: Выш.шк., 1990. – 400 с.
12. Пропедевтика детских болезней / Под ред. А.А. Баранова.– М.: Медицина, 1998.– 336 с.
13. Султанов В.К. Исследование объективного статуса больного. – С. Пб.: Питер Пресс, 1997. – 240 с.
14. Тур А.Ф. Пропедевтика детских болезней. – Л., 1967. – 492 с.
15. Усов И.Н. Здоровый ребенок: Справочник педиатра. 2 е изд., перераб. и допол.– Минск: Беларусь, 1994. – 446 с.
16. Чеботарьова В.Д., Майданник В.Г. Пропедевтична педіатрія. – К., 1999. – 578 с.

## Зміст

<b>Розділ I. ЗАГАЛЬНІ ПРИНЦИПИ ФІЗИКАЛЬНОГО ОБСТЕЖЕННЯ ДИТИНИ</b> .....	4
<b>Розділ II. ПЕРЕЛІК ПРАКТИЧНИХ НАВИКІВ</b> .....	14
<b>Розділ III. АЛГОРИТМИ ПРАКТИЧНИХ НАВИКІВ ОБ'ЄКТИВНОГО ДОСЛІДЖЕННЯ</b> .....	23
3.1. Дослідження фізичного розвитку .....	23
3.2. Дослідження нервово-психічного розвитку .....	34
3.3. Дослідження нервової системи .....	43
3.4. Дослідження шкіри та її придатків .....	52
3.5. Дослідження підшкірно-жирової основи .....	64
3.6. Дослідження кістково-суглобової системи .....	70
3.7. Дослідження м'язової системи .....	87
3.8. Дослідження дихальної системи .....	95
3.9. Дослідження серцево-судинної системи .....	107
3.10. Дослідження травної системи .....	120
3.11. Дослідження системи крові .....	131
3.12. Дослідження сечовидільної системи .....	141
3.13. Дослідження ендокринної системи .....	148
<b>Розділ IV. ДОДАТОК</b> .....	154
<b>Розділ V. ПРИКЛАДИ РОЗРАХУНКУ ОДНОДЕННОГО МЕНЮ ДЛЯ ДІТЕЙ ДО 1 РОКУ</b> .....	165
<b>Література</b> .....	170

*Навчальний посібник*

**Федорців Ольга Євгенівна,  
Воронцова Тамара Олександрівна,  
Цідилко Уляна Михайлівна**

## **АЛГОРИТМИ ПРАКТИЧНИХ НАВИКІВ У ПЕДІАТРІЇ**

Літературний редактор  
Технічний редактор  
Коректор  
Оформлення обкладинки  
Комп'ютерна верстка

*Ольга Котульська  
Світлана Демчишин  
Людмила Данилевич  
Павло Кушик  
Світлана Левченко*

Підписано до друку 21.04.2003. Формат 60x84/16.

Папір офсетний №1. Гарнітура Times.

Друк офсетний. Ум. др. арк. 10,00. Обл.-вид. арк. 8,20.

Наклад . Зам. № .

Оригінал-макет підготовлено у відділі комп'ютерної верстки  
видавництва “Укрмедкнига”

Тернопільської державної медичної академії ім. І.Я. Горбачевського.  
Майдан Волі, 1, м. Тернопіль, 46001, Україна.

Надруковано у друкарні видавництва “Укрмедкнига”  
Тернопільської державної медичної академії ім. І.Я. Горбачевського.  
Майдан Волі, 1, м. Тернопіль, 46001, Україна.

Свідоцтво про внесення до державного реєстру  
суб'єктів видавничої справи ДК № 348 від 02.03.2001 р.