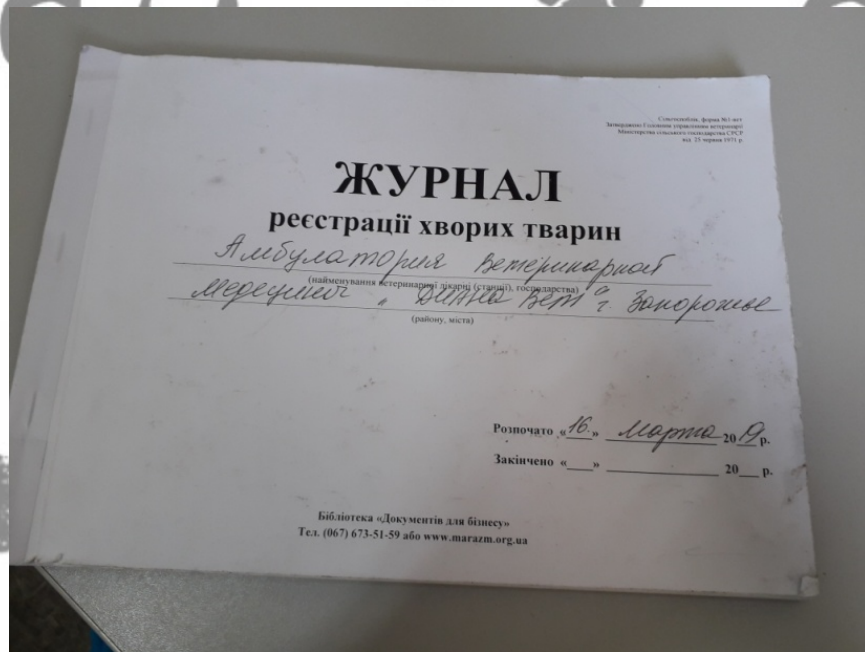


**БАЗА ВИРОБНИЧОЇ ПРАКТИКИ 1
ВЕТЕРИНАРНА КЛІНІКА “ДІАНА ВЕТ”**

**ГОЛОВНИЙ ЛІКАР КЛІНІКИ
ІЛЛАРІОНОВА ОЛЬГА ВАЛЕНТИНІВНА**

**МАТЕРІАЛЬНО-ТЕХНІЧНЕ ЗАБЕЗПЕЧЕННЯ БАЗИ ПРАКТИКИ
ВИКОНАННЯ ПРАКТИЧНОЇ ЧАСТИНИ ПРАКТИКИ**






Робота з реєстраційними журналами



Прийом пацієнта



14817 14817



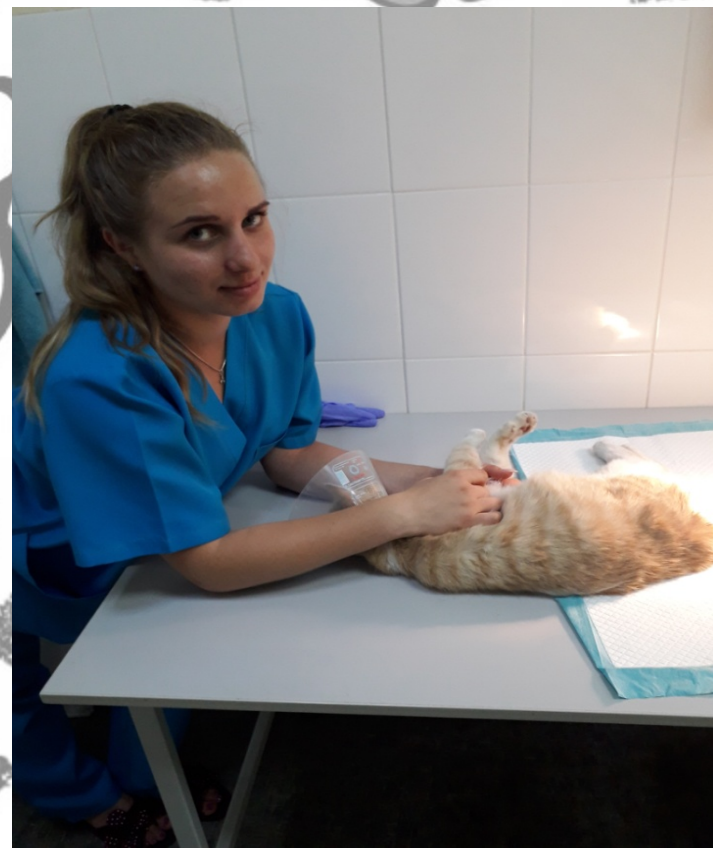г. Запоріжжя, вул. Дмитроха, 40а
т. (061701) 19-01, 769-45-59, 222-57-92
www.dianavet.com.ua

ДІАНА ВЕТ


Індивідуальна карта животного
№ 14817 / 18196

Інформація о владельце:
Ф. И. О. владельца: *Романова Наталья Александровна*
Адрес: *ул. Тресубенко 16/26*
Телефон: *0503386863*

Описание животного:
Вид: *Кошка*
Пол: *М*
Дата рождения: *11 лет*
Порода: *шотландская*
Кличка: *Люкс*
Вес:
Дата регистрации: *12.01.2013*



ДЕГЕЛЬМИНТИЗАЦІЯ
ENTWURMUNG
DEWORMING

Дата Date Datum	Препарат Preparation Präparat	Доза Dose Dosis
31.05.19	 ДИРОФЕН ПЛЮС ТАБЛЕТКИ	

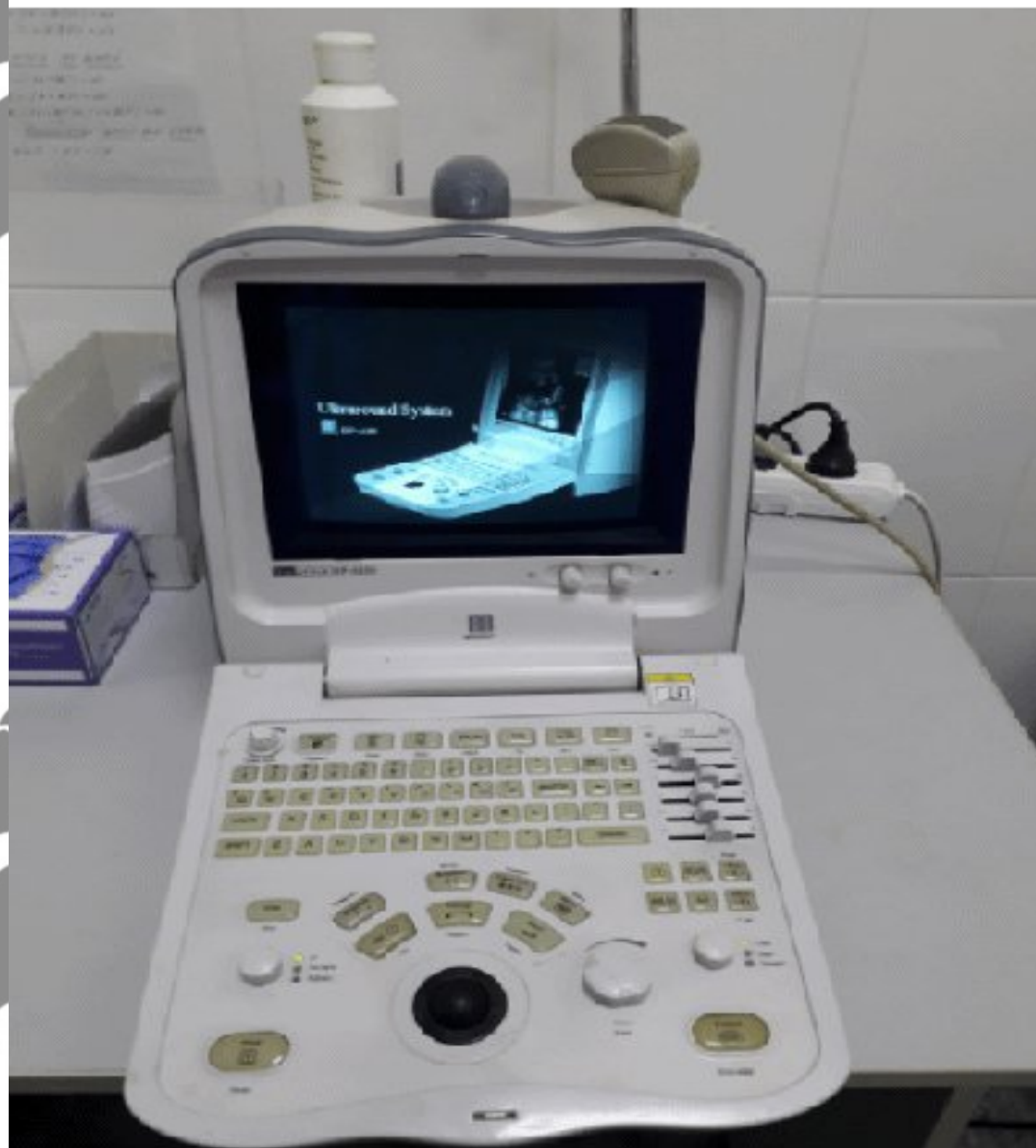26

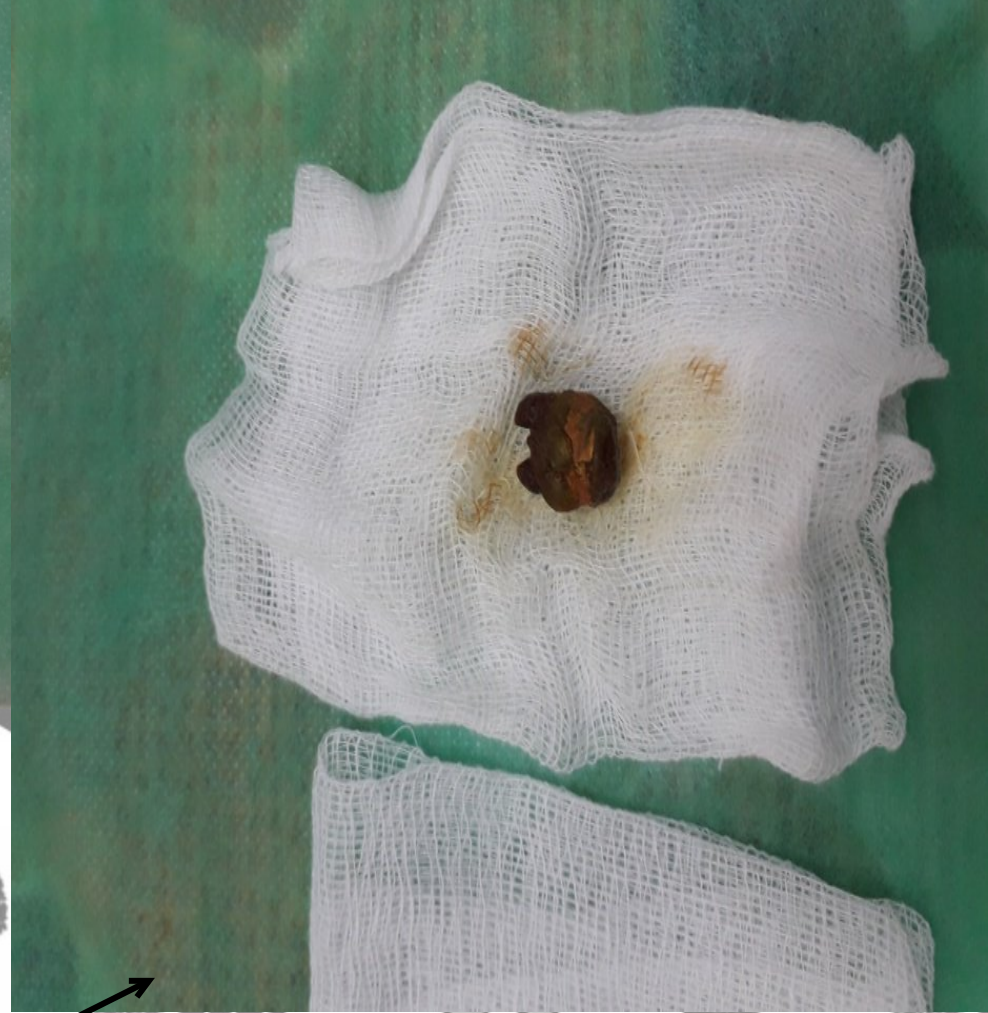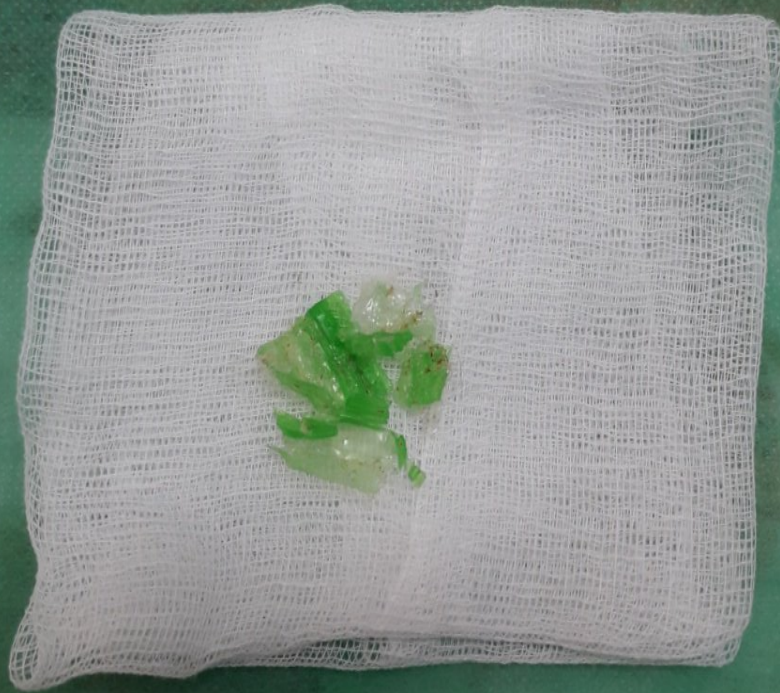ДЕГЕЛЬМИНТИЗАЦІЯ
ENTWURMUNG
DEWORMING

Дата Date Datum	Препарат Preparation Präparat	Доза Dose Dosis

27

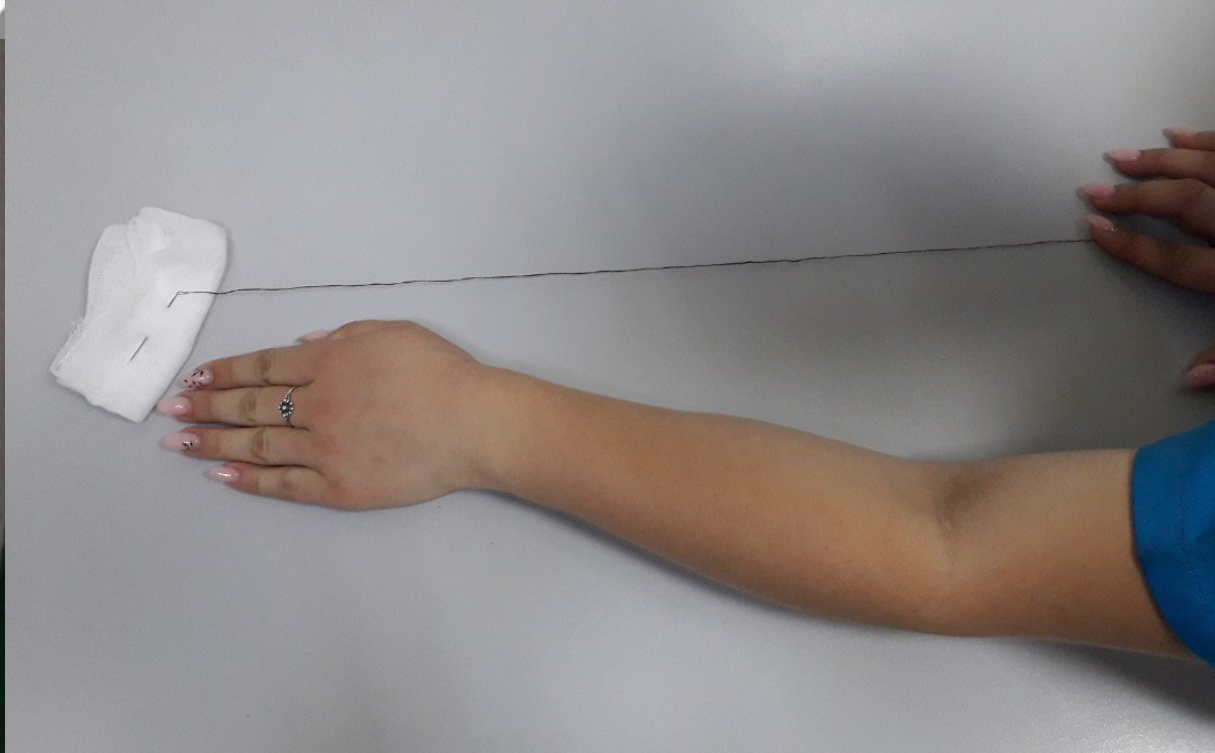
Запис УЗД



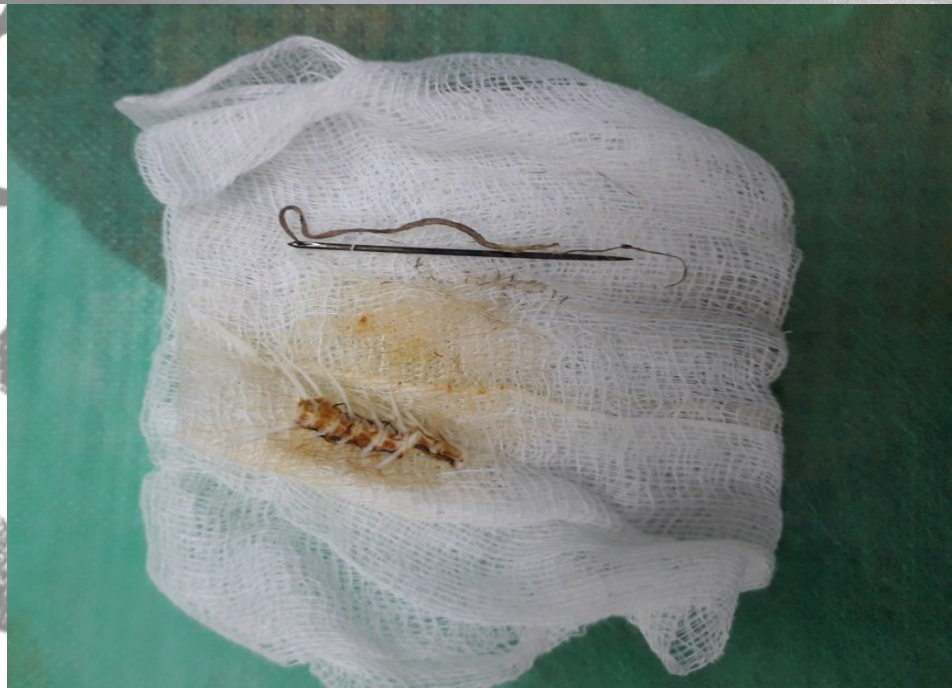

Вилучення сторонніх матеріалів із шлунку кішки: обгортка від цукерки; іграшка гумова





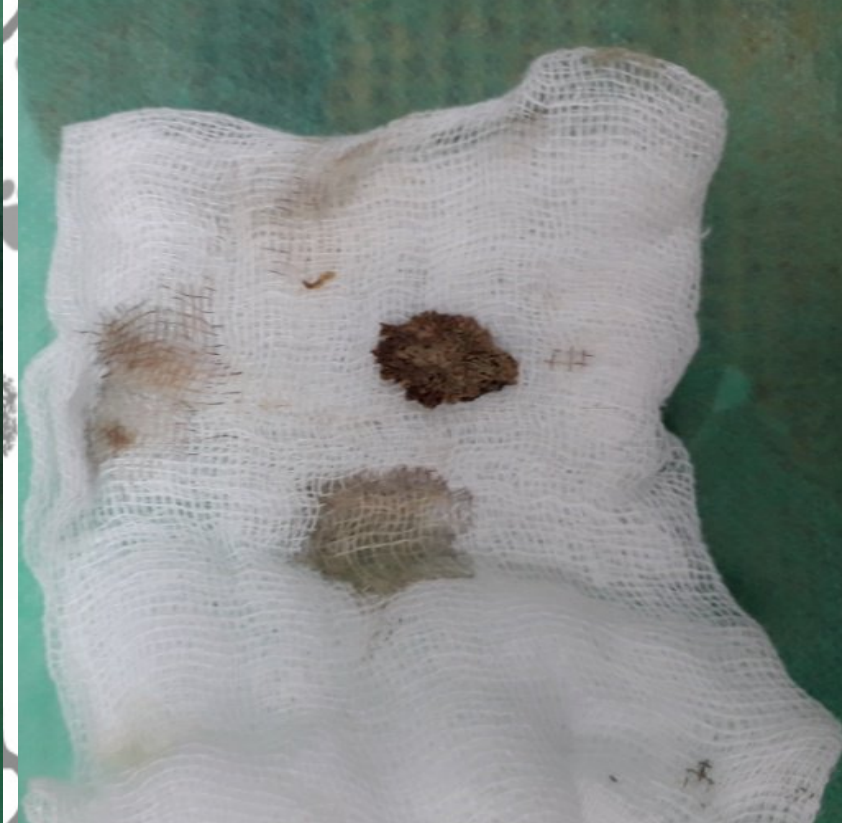***Вилучення з тіла кішки -
пневматичної кулі та з
горла – голки з ниткою і
кістки від риби***






Вилучені операційним шляхом сторонні предмети з тіла собаки: цвях; куля

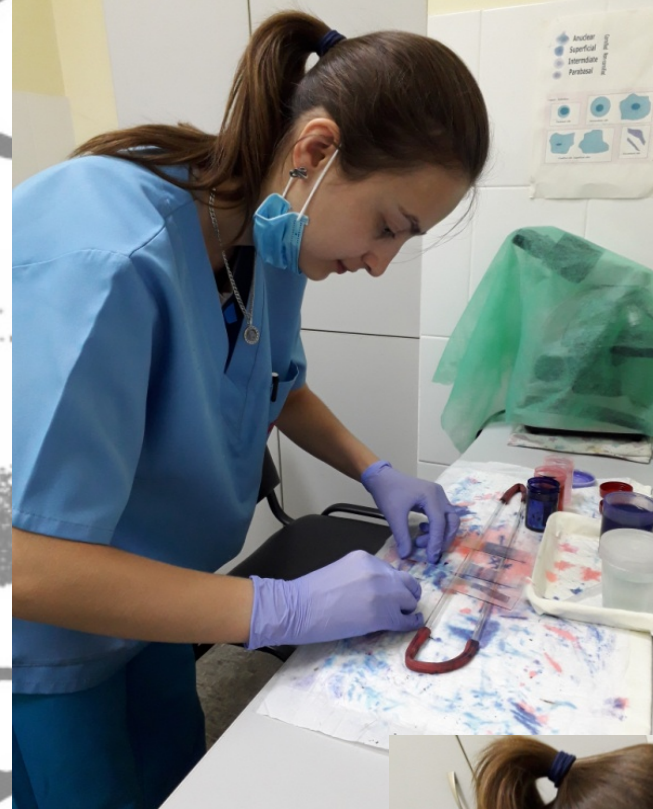
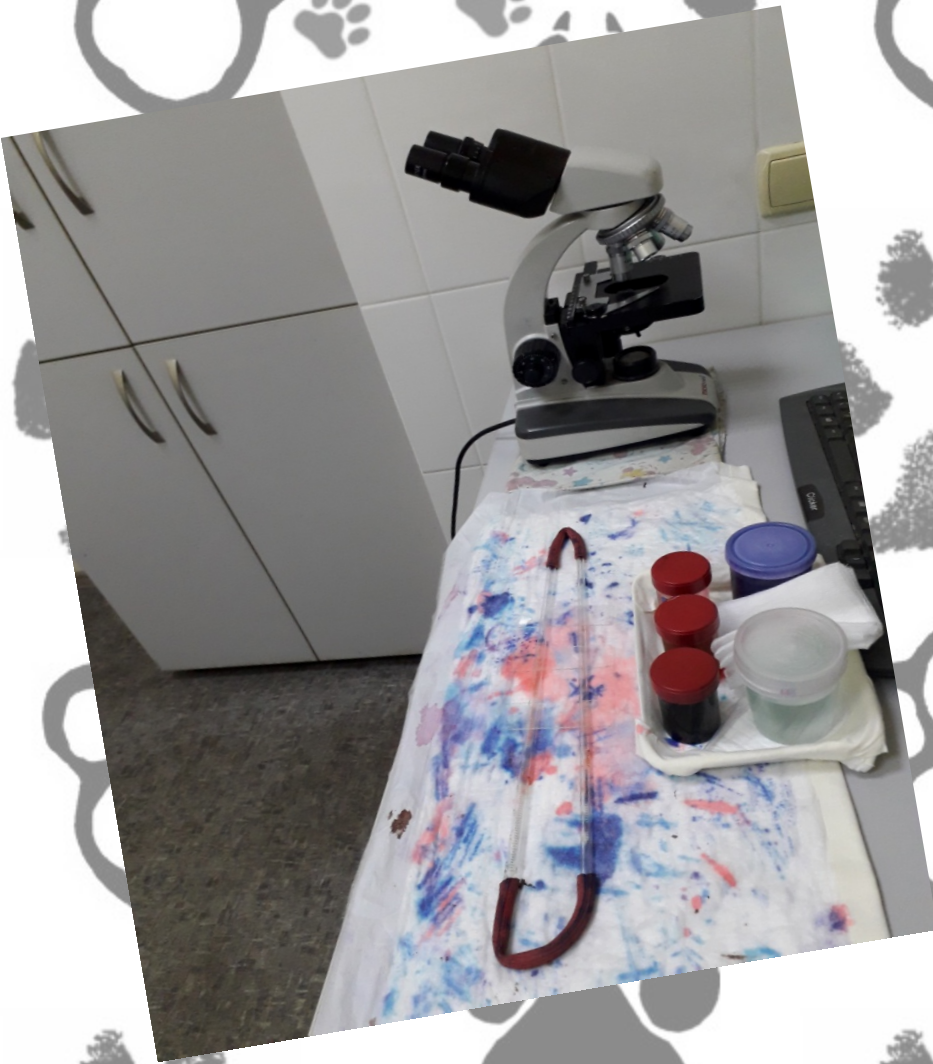



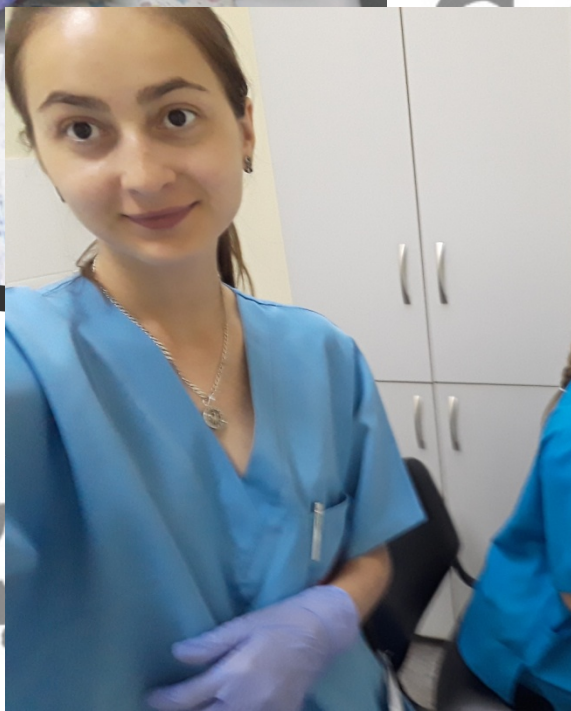
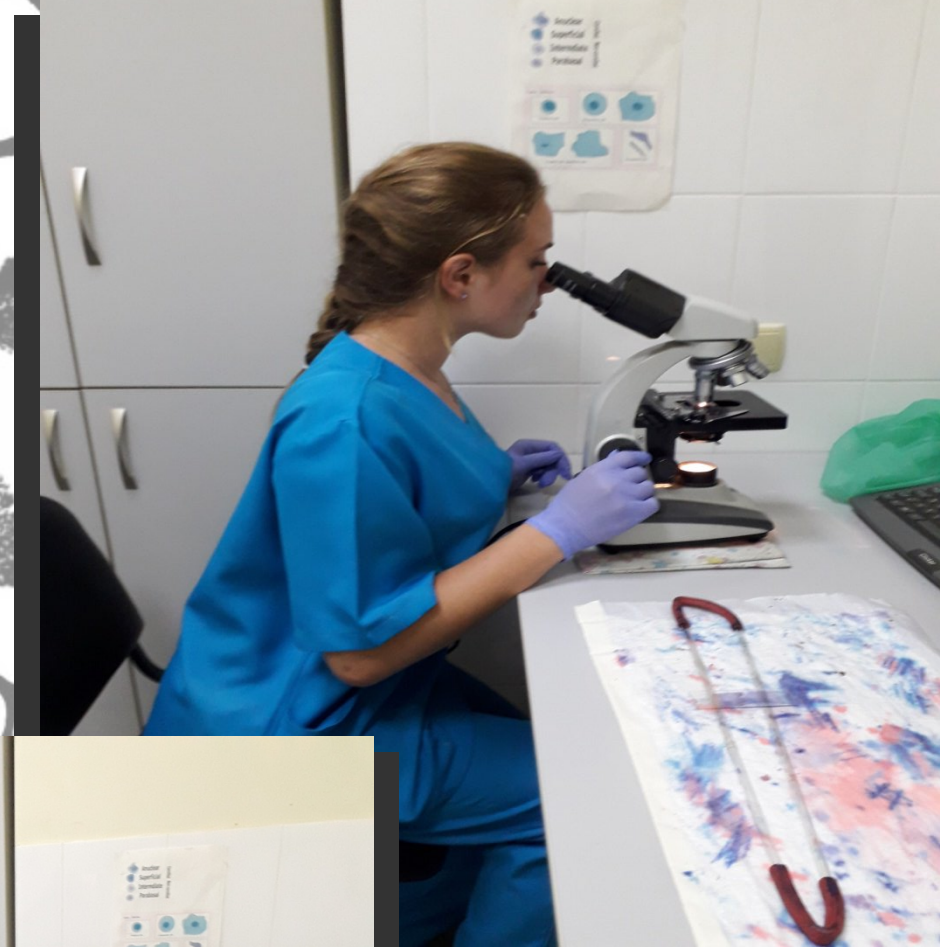
*Камені вилучені з
тварин маленьких
порід
(йоркширський
тер'єр)*

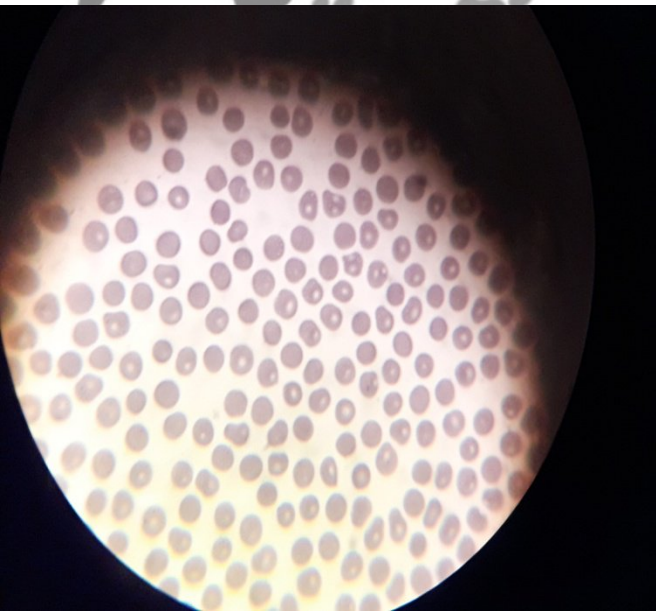


Центрифуга – використовується для розділення крові, осадження клітин

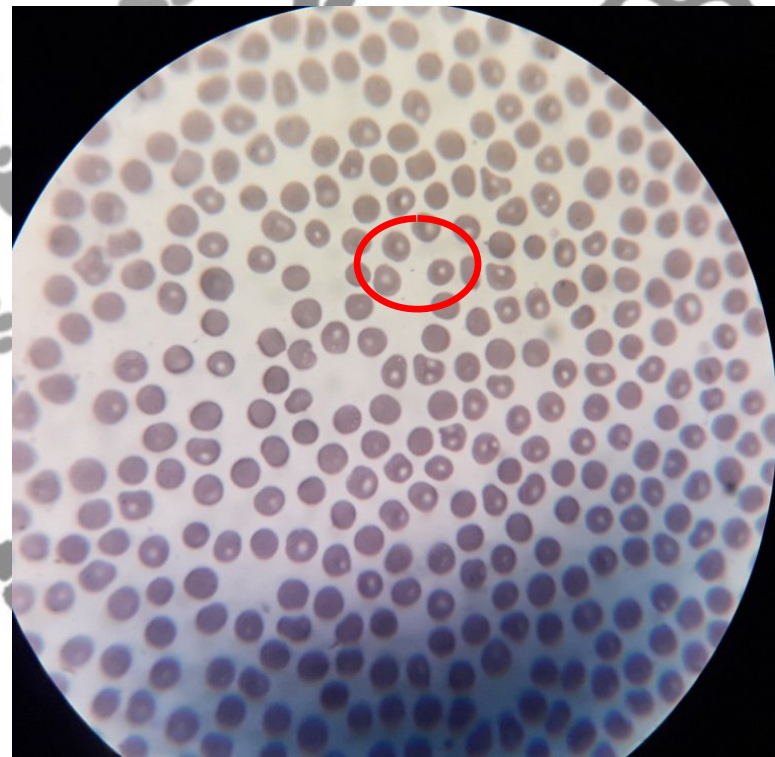
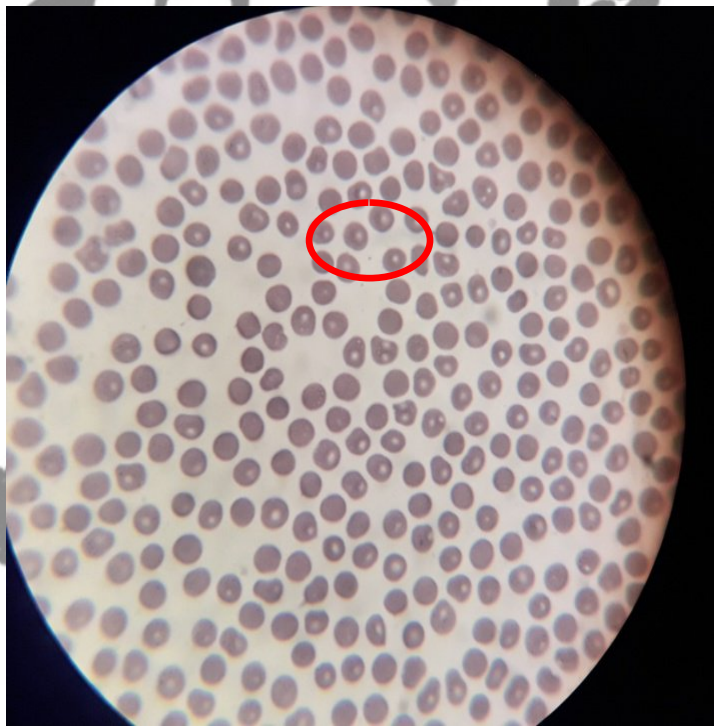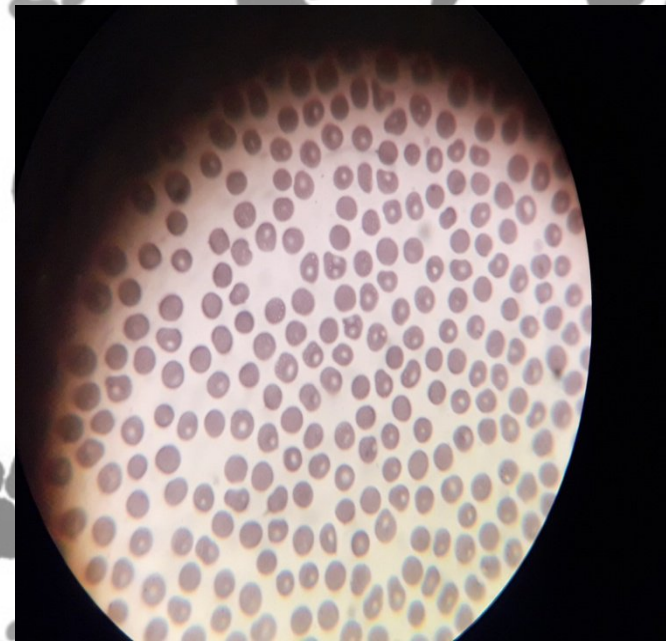


**Приготування мазка крові для
визначення захворювання
піроплазмозу**

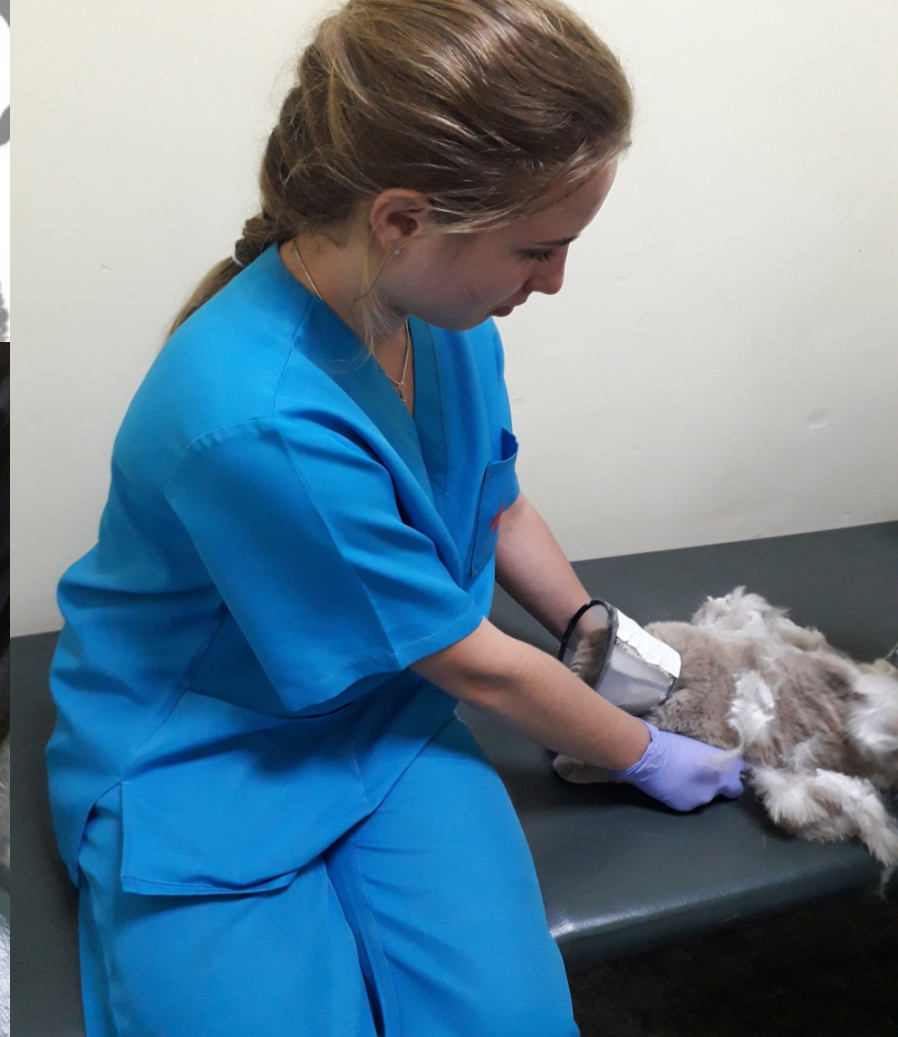
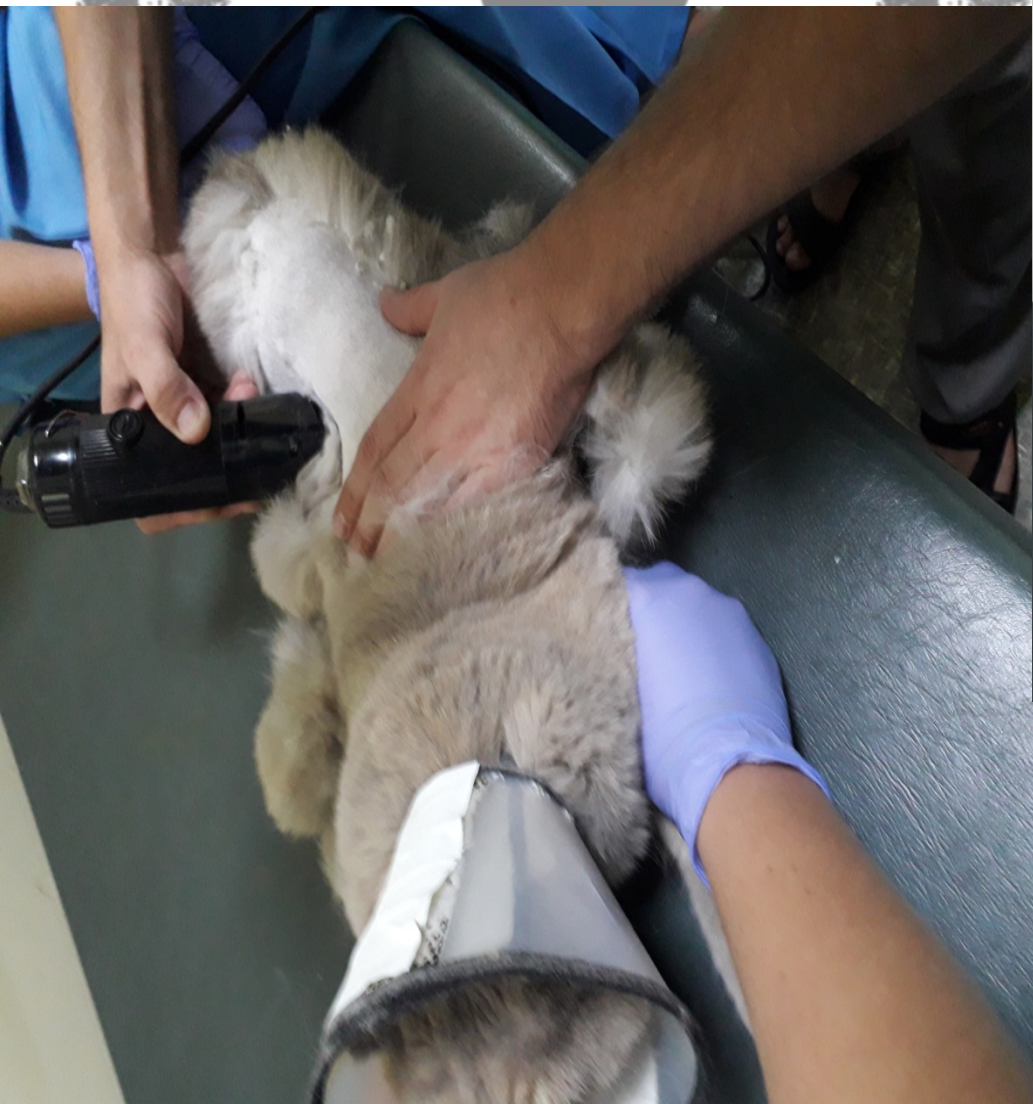


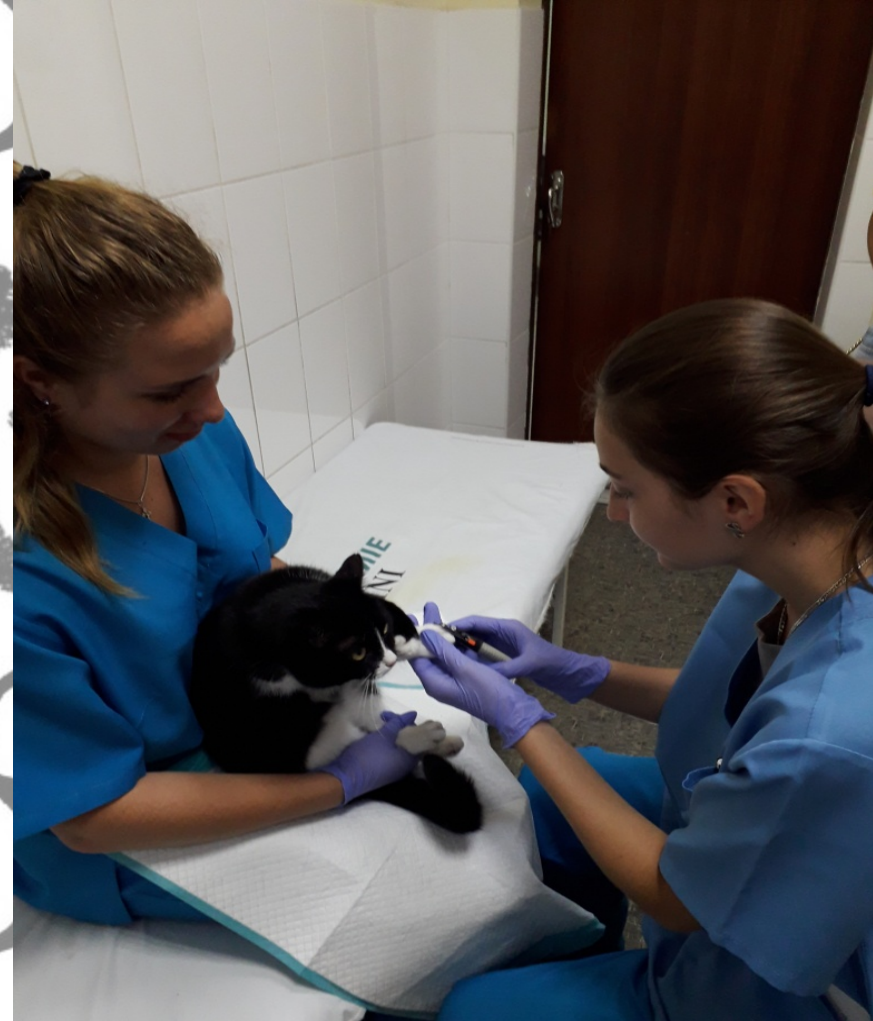
*Піроплазмоз –
ураження
клітин крові
кліщем*

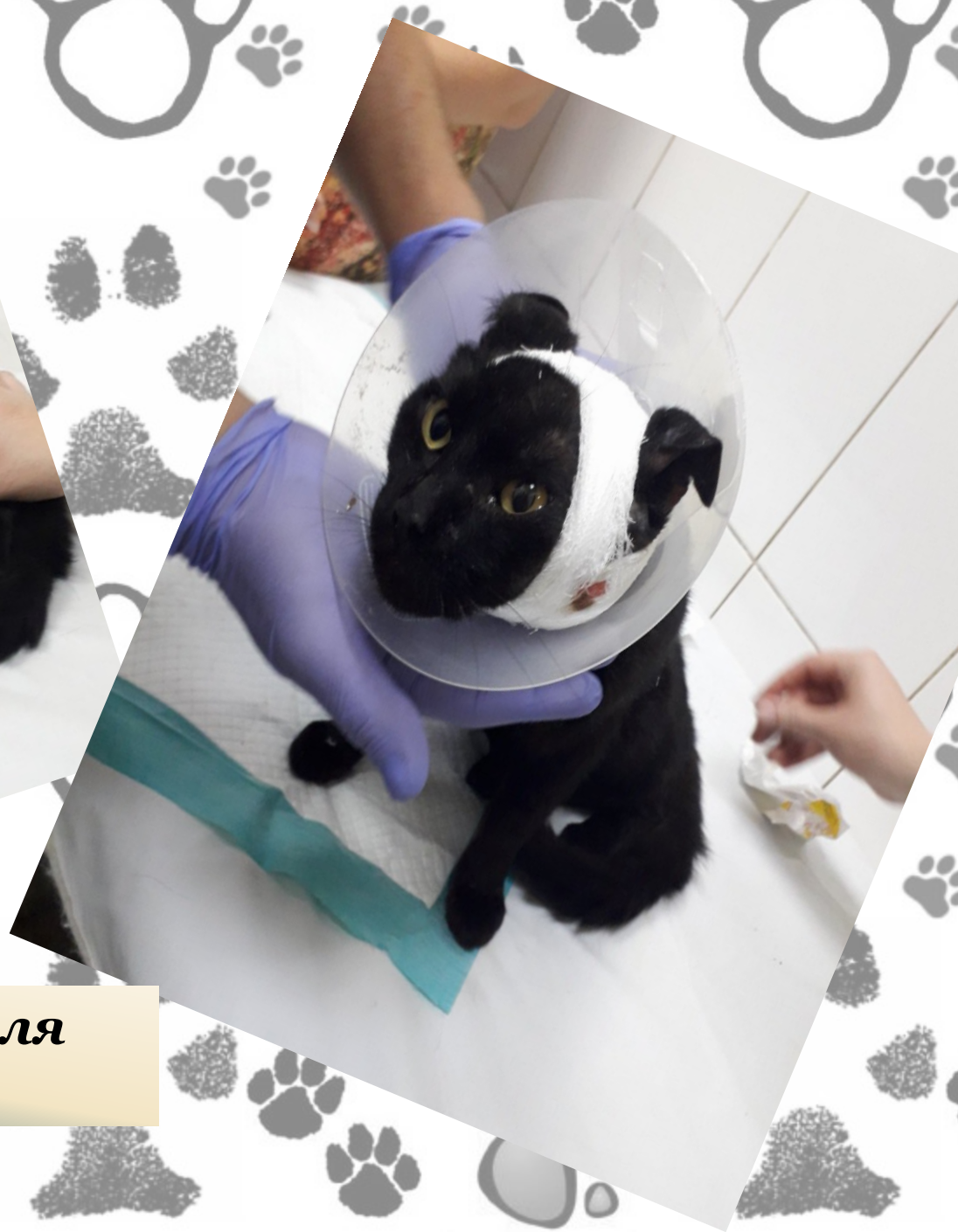
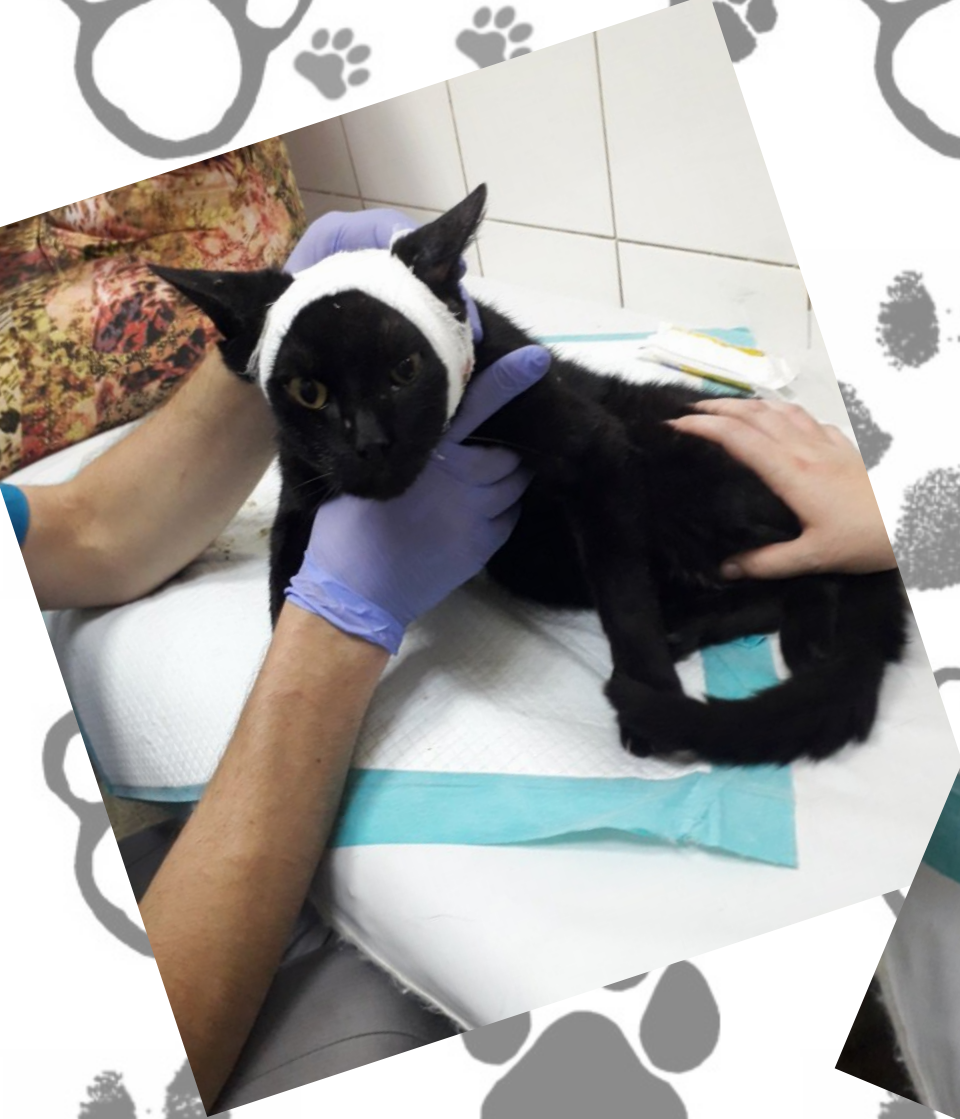
Стрижка кота

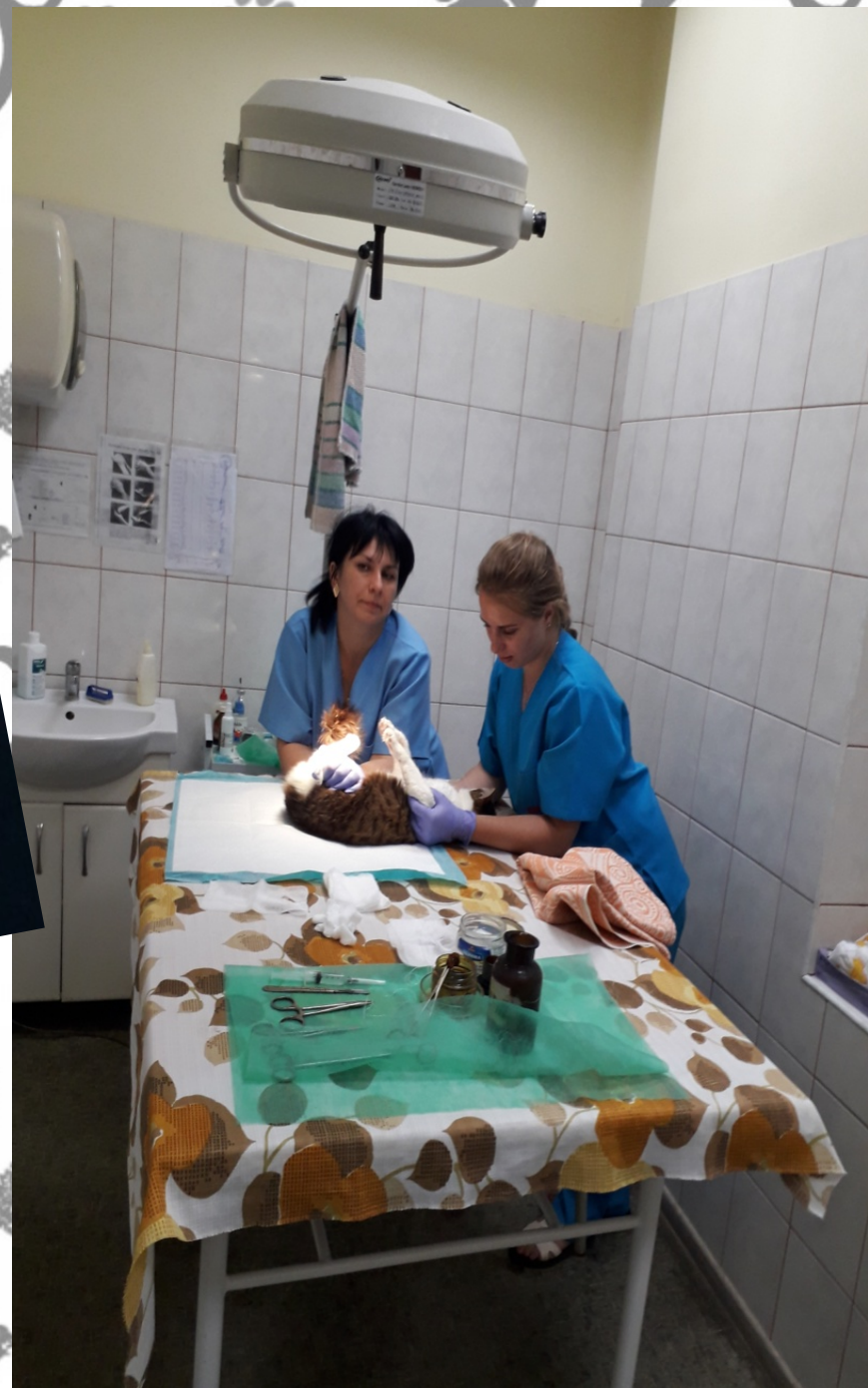
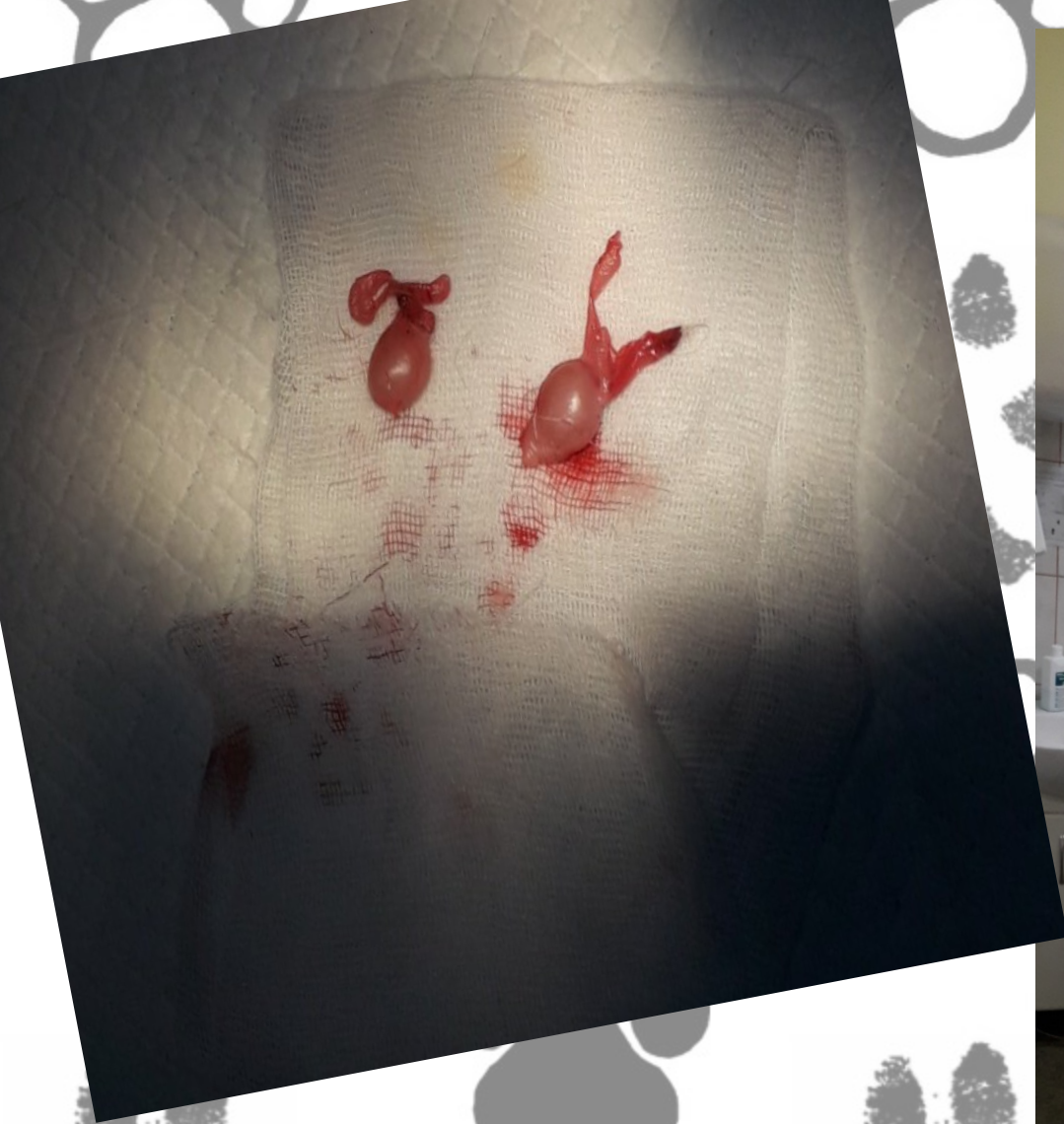



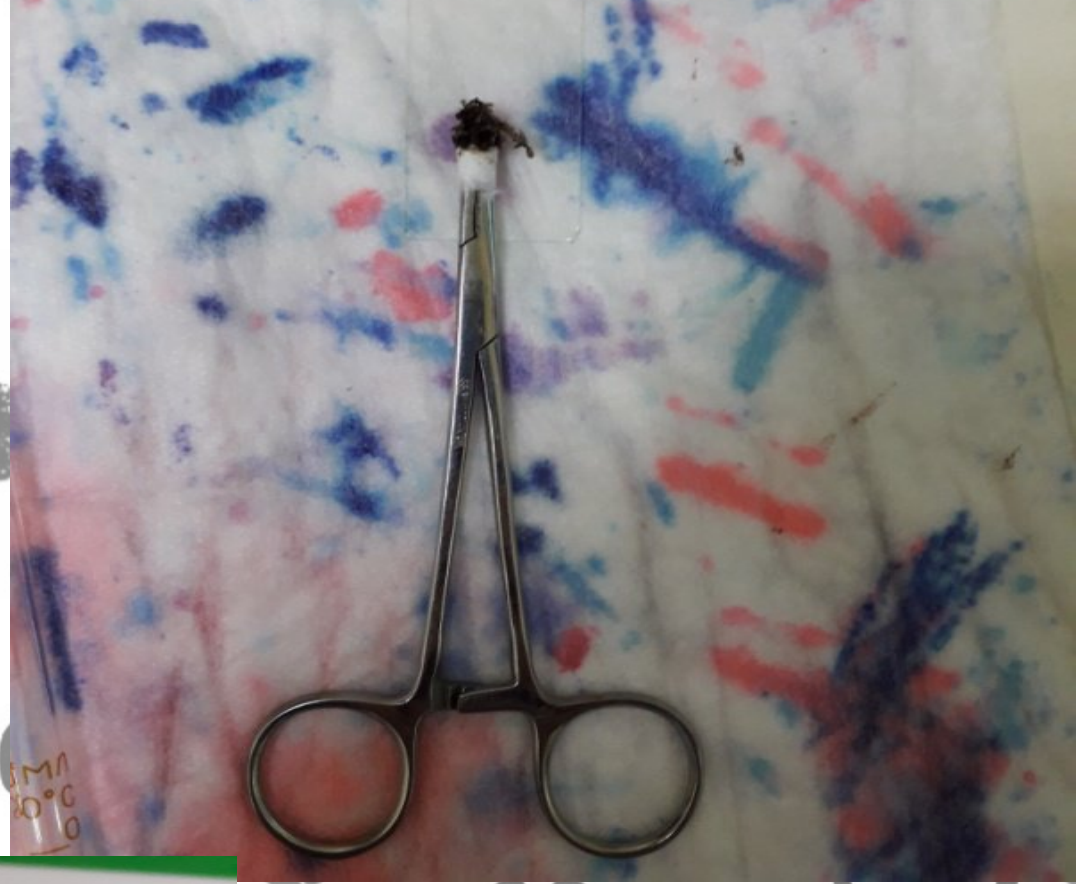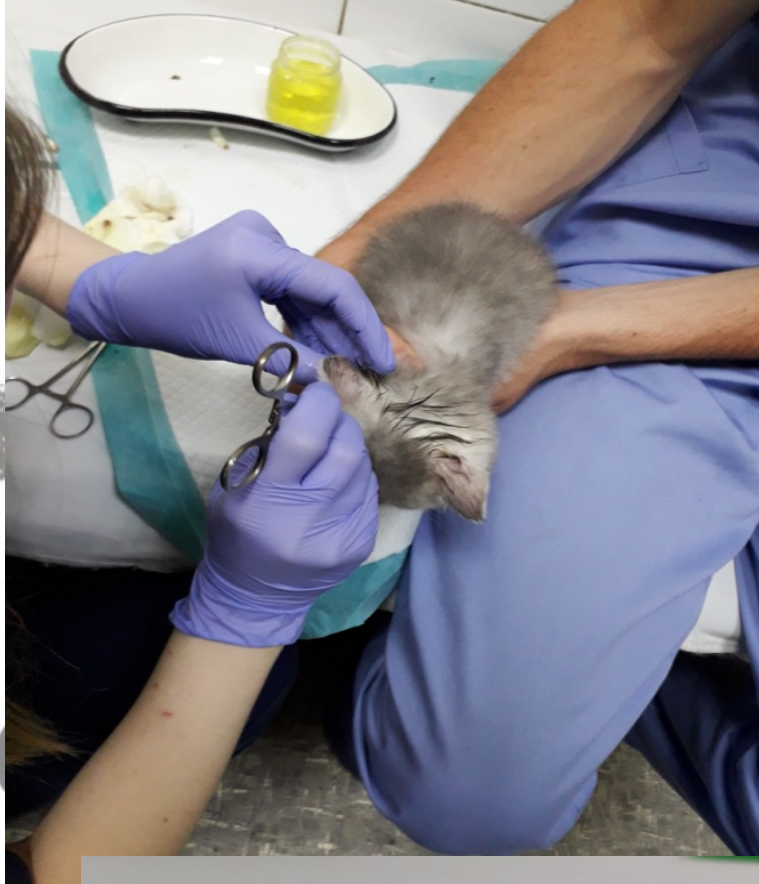***Підстригання кігтів
(манікюр)***




*Перев'язка кота після
абсцесу*



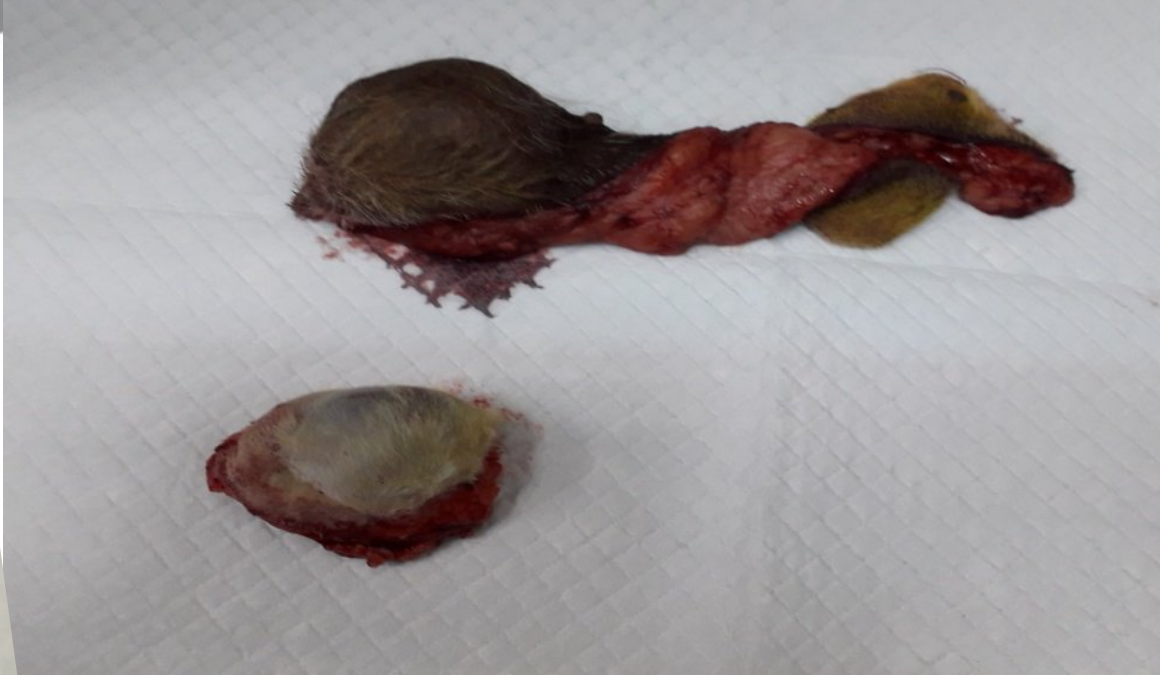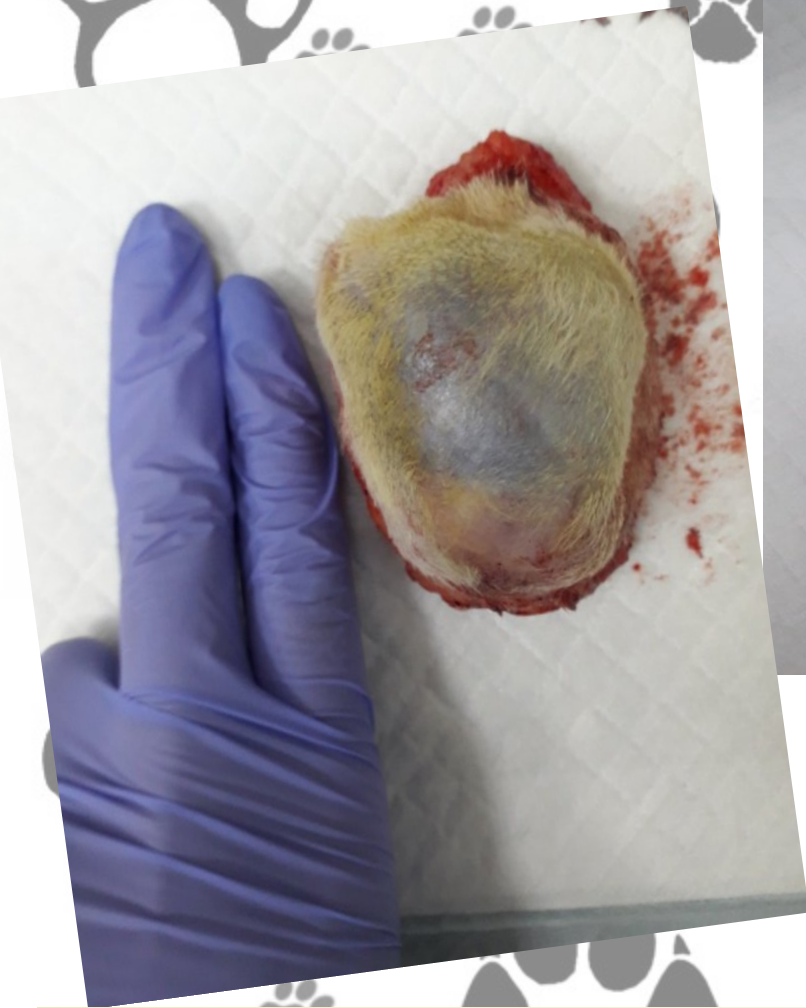
Стерилізація кота



***Вилучення вушного
кліща у 2-місячного
кошеня***

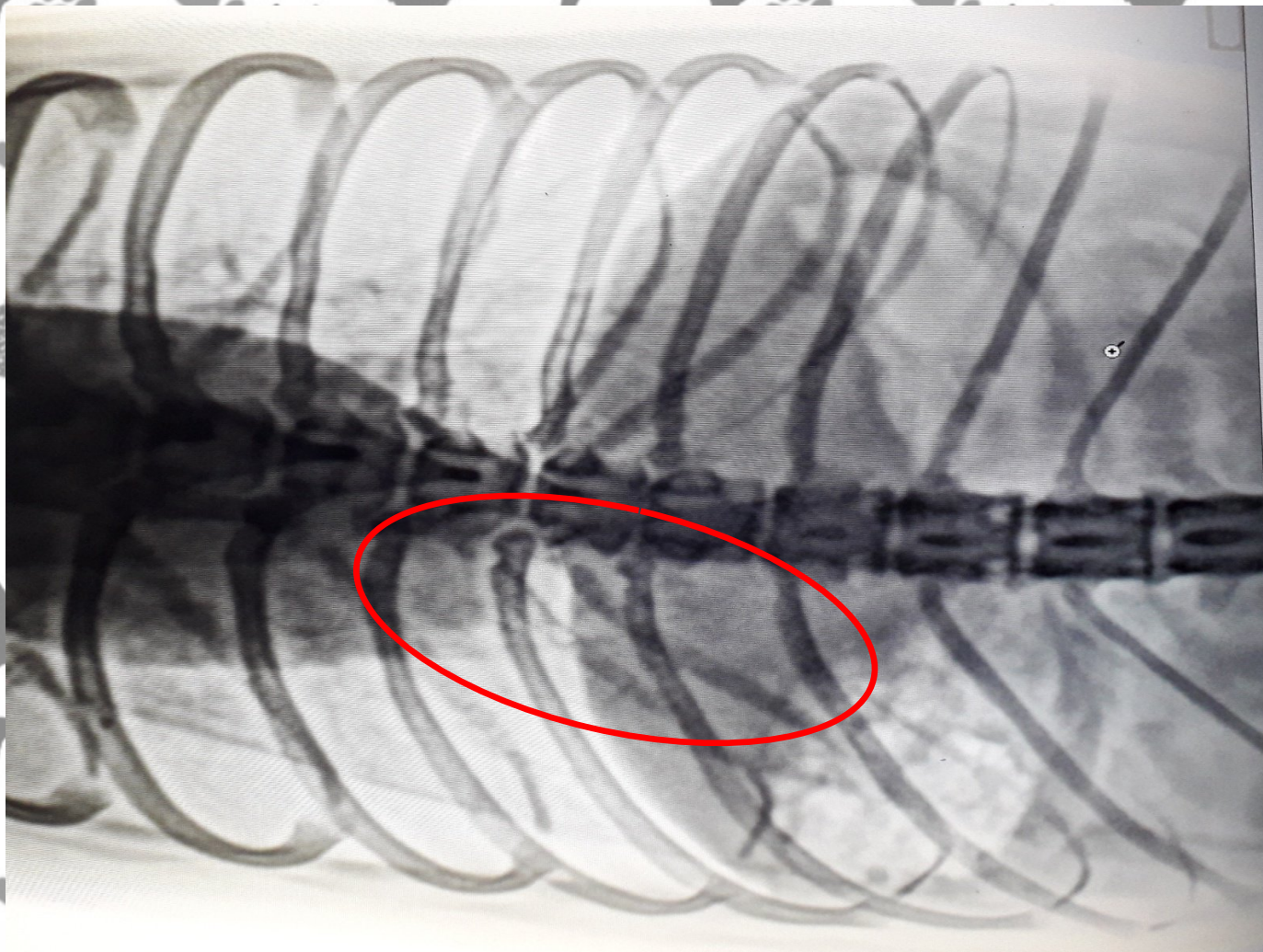


**Вилучення
чужорідного
тіла(колосок) з ока
кота**

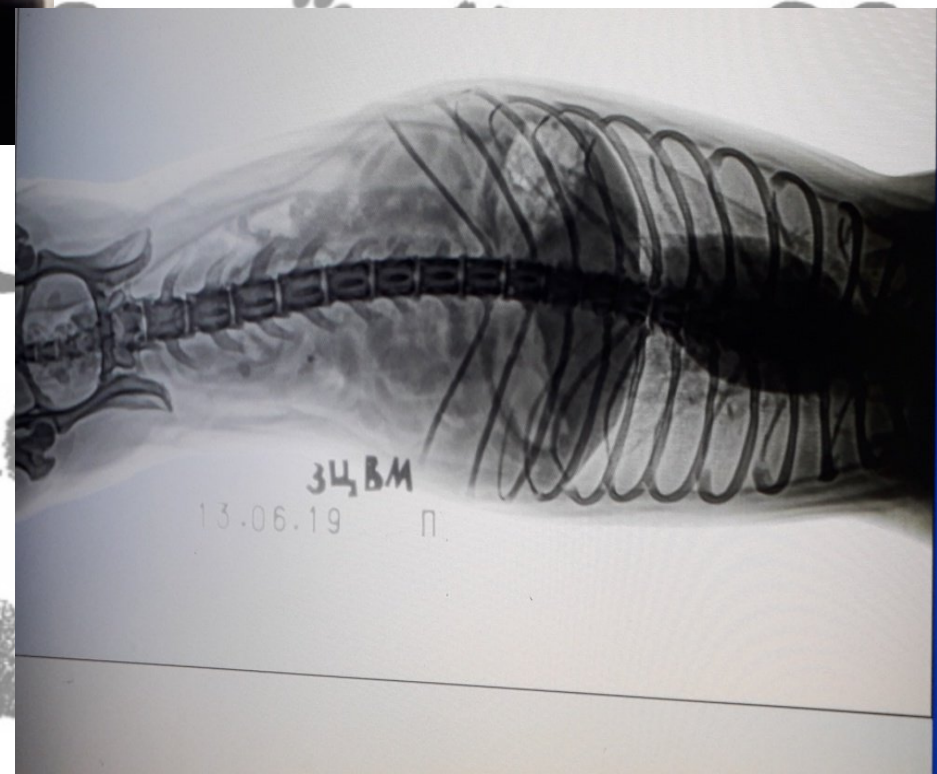
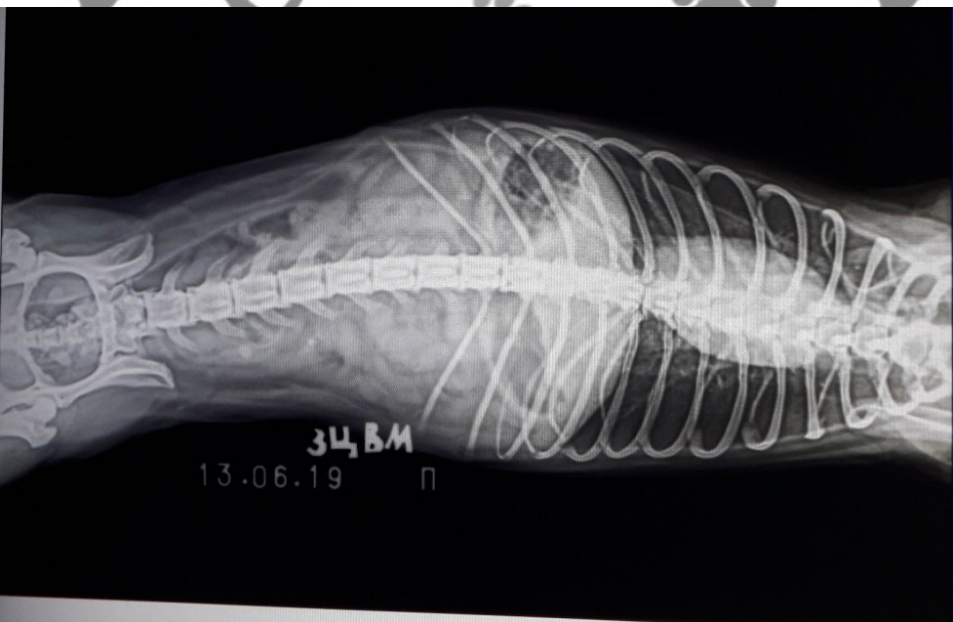
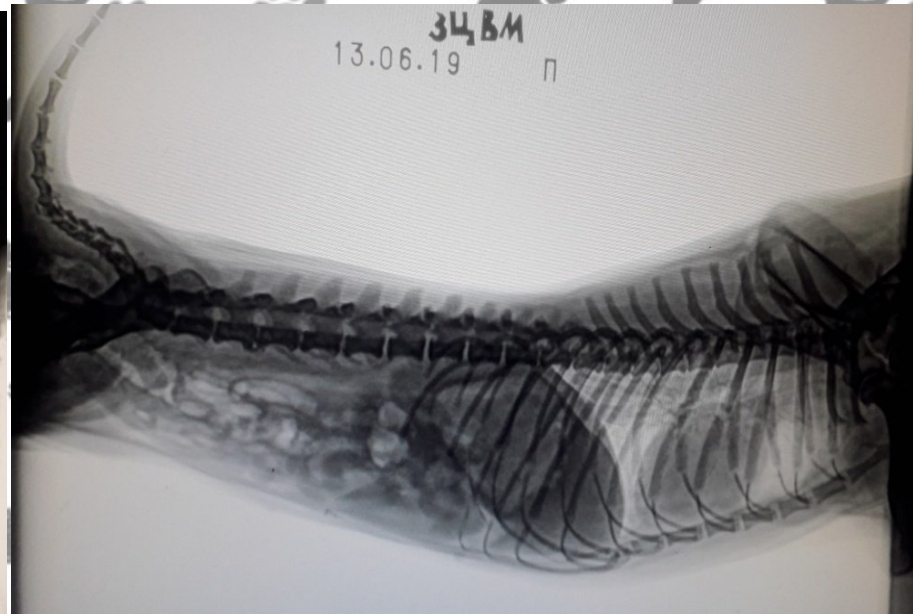
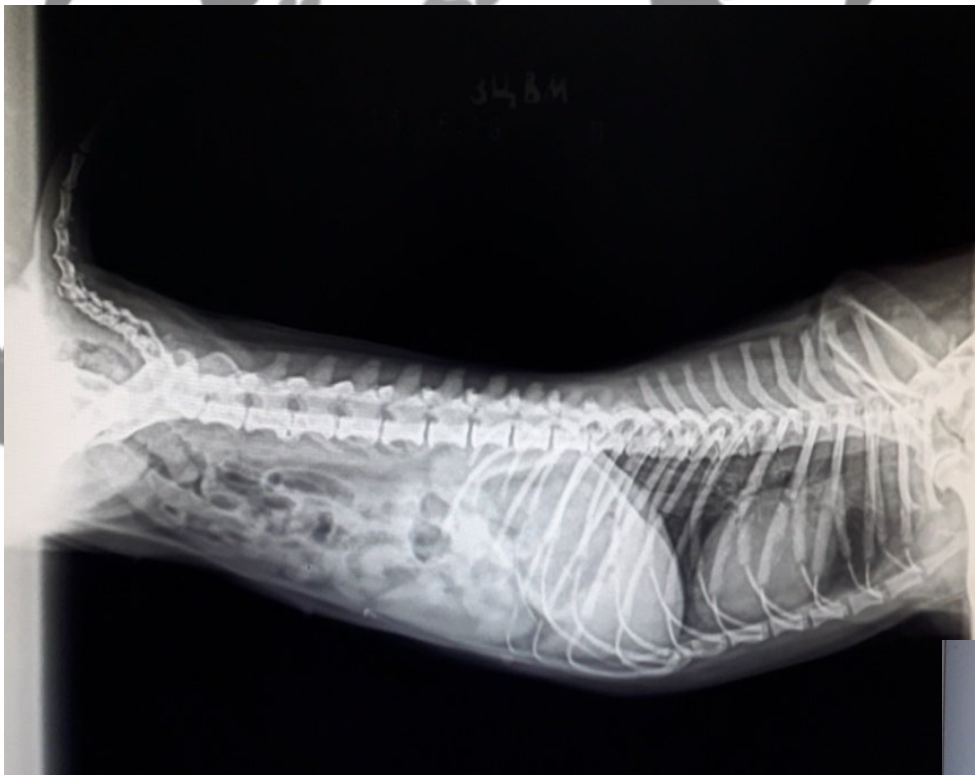
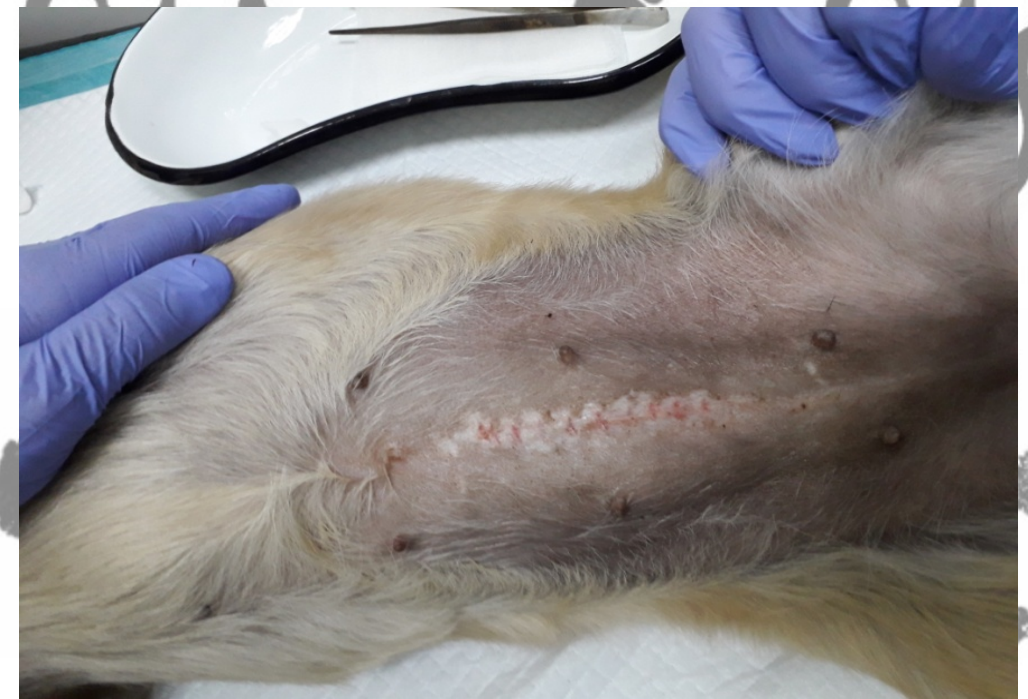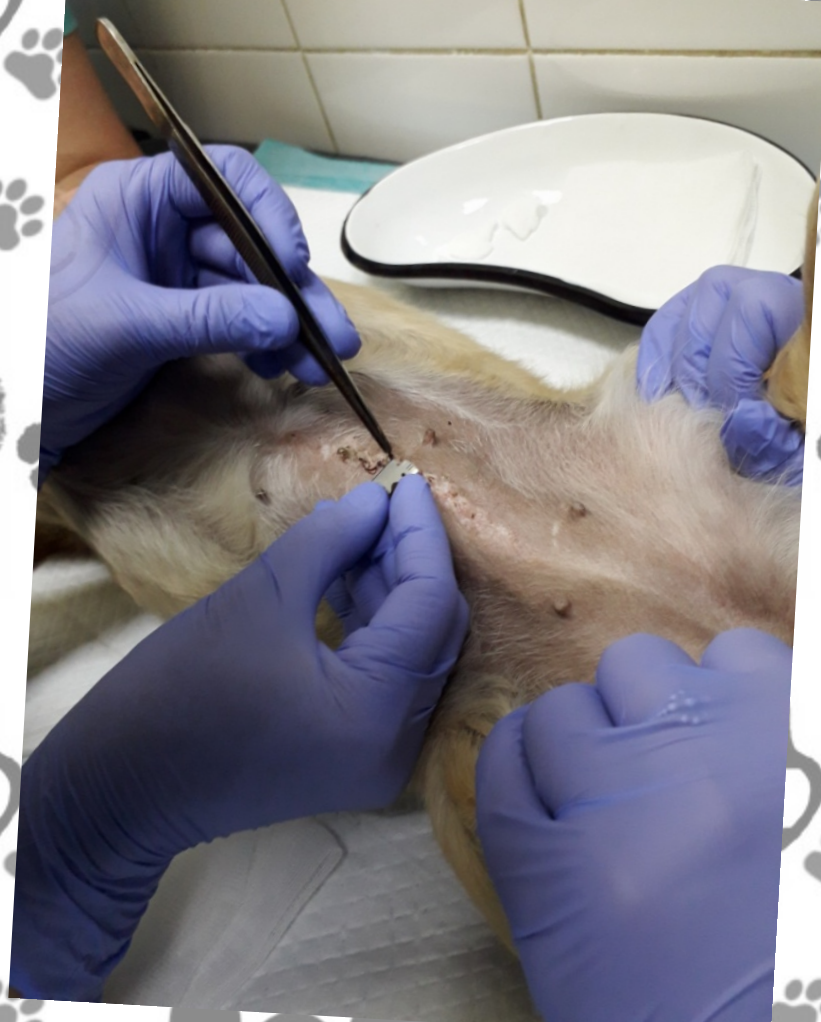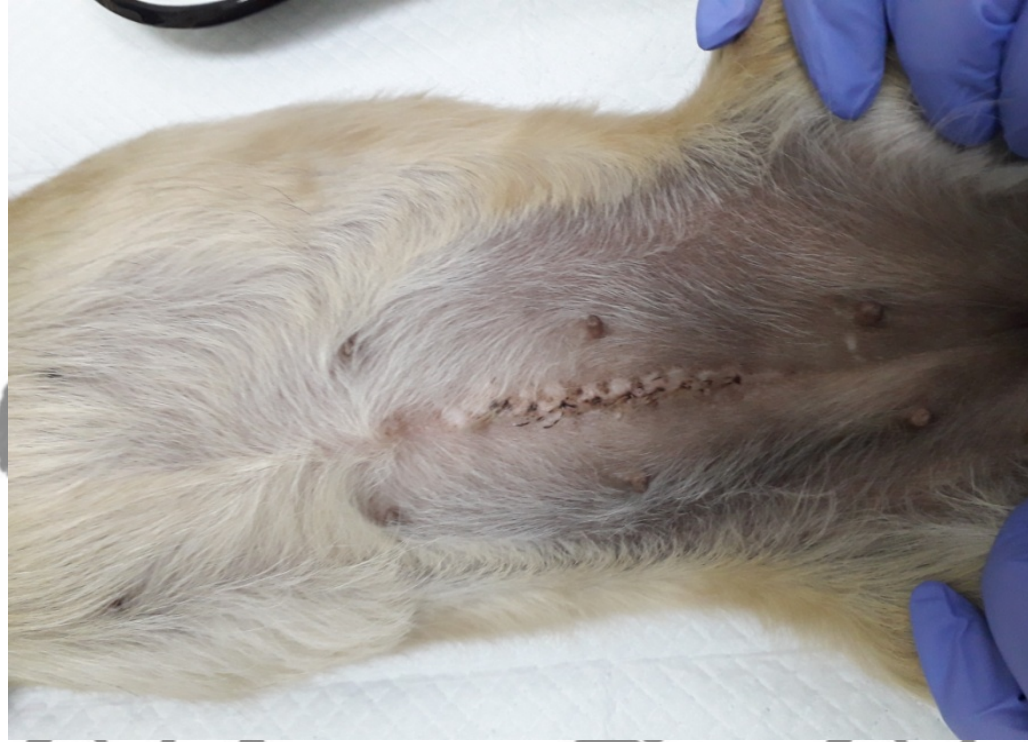***Вилучення пухлини у
собаки(зверху) і кішки
(знизу)***



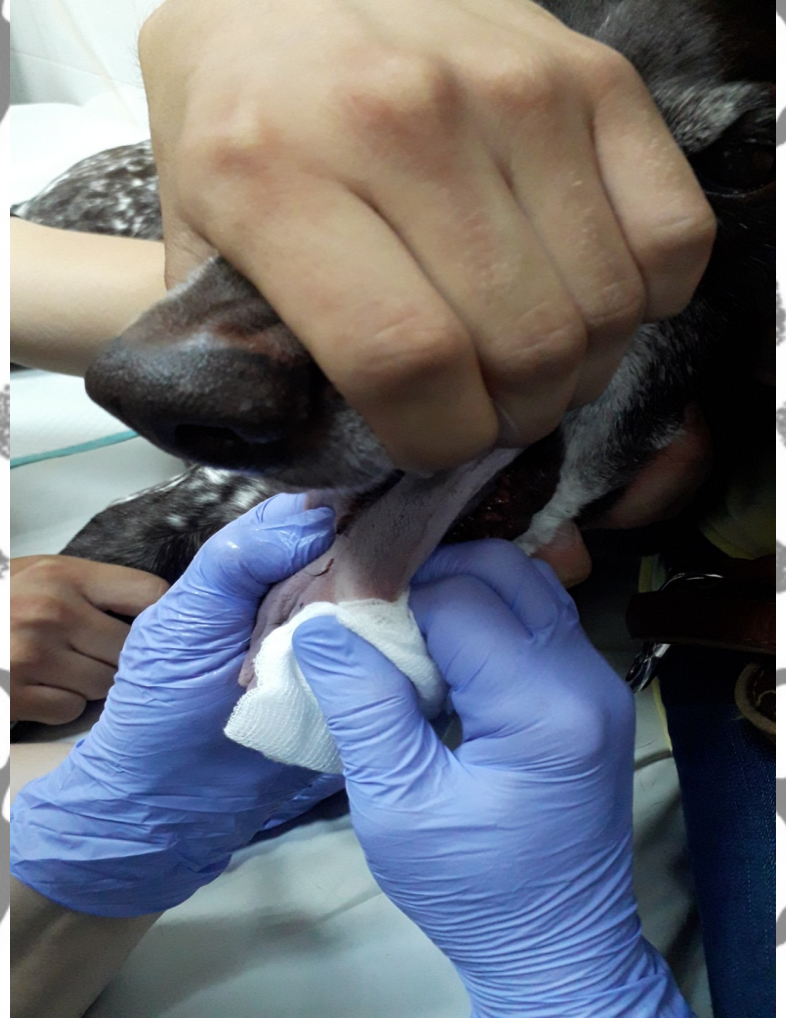
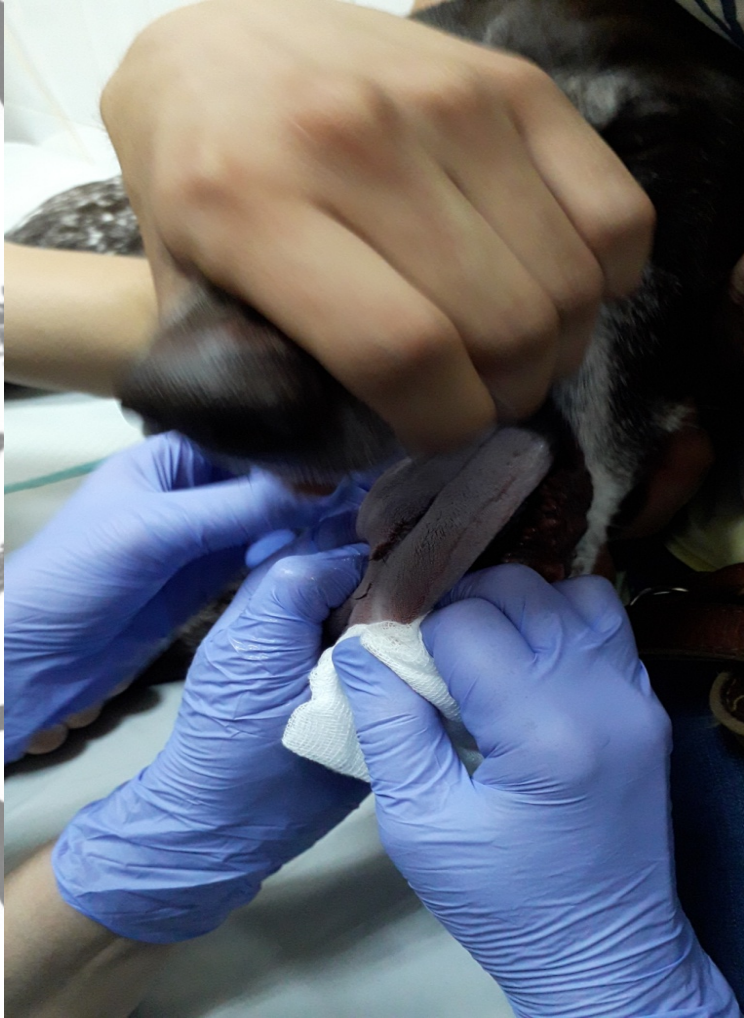
Компресія хребців у пекінеса





***Зняття
післяопераційних швів
у собаки***



*Дермоїдна кіста на язиці у
куруцхара*