

В. Г. Черкасов
С. Ю. Кравчук

АНАТОМІЯ

3

ЛЮДИНИ

НЕВРОЛОГІЯ



Нова Книга
видавництво

Національний медичний університет
імені О. О. Богомольця

Буковинський державний медичний університет

В. Г. ЧЕРКАСОВ, С. Ю. КРАВЧУК

АНАТОМІЯ ЛЮДИНИ

у трьох частинах

ЧАСТИНА 3

НЕВРОЛОГІЯ

*Навчальний посібник для студентів вищих медичних
навчальних закладів IV рівня акредитації*

Видання друге

Вінниця
Нова Книга
2015

УДК 611(075.8)

ББК 28.86я73

Ч-48

Рекомендовано Центральним методичним кабінетом з вищої медичної освіти МОЗ України як навчальний посібник для студентів вищих медичних навчальних закладів IV рівня акредитації (протокол №1 від 17.03.2011 р.)

Рецензенти:

Гумінський Ю. Й., д-р мед. наук, проф., зав. кафедри анатомії людини Вінницького національного медичного університету ім. М. І. Пирогова;

Талько В. І., д-р мед. наук, проф., зав. кафедри анатомії людини Медичного університету Української асоціації народної медицини, м. Київ.

Фото на обкладинку запозичене з колекції відомого німецького анатома Х. фон Хагенса

Черкасов В. Г.

Ч-48

Анатомія людини : у 3 ч. Ч. 3. Неврологія : навчальний посібник / Черкасов В. Г., Кравчук С. Ю. – Вид. 2. – Вінниця : Нова Книга, 2015. – 168 с. : іл.

ISBN 978-966-382-546-5

У книзі викладено основні відомості з анатомії людини. Анатомічна термінологія наведена у відповідності з Міжнародною анатомічною номенклатурою.

Книга призначена для студентів вищих медичних навчальних закладів, аспірантів, лікарів. Велика кількість анатомічної інформації є корисною для студентів природничих факультетів університетів, медичних коледжів та медичних училищ.

УДК 611(075.8)

ББК 28.86я73

ISBN 978-966-382-546-5

© Черкасов В. Г.,
Кравчук С. Ю., 2015
© Нова Книга, 2015

ЗМІСТ

ВЧЕННЯ ПРО НЕРВОВУ СИСТЕМУ – НЕВРОЛОГІЯ	6
<i>Розвиток нервової системи</i>	7
ЦЕНТРАЛЬНА НЕРВОВА СИСТЕМА	9
Спинний мозок	9
Сіра речовина.....	12
Біла речовина.....	14
Центральні структури спинного мозку.....	16
Оболони спинного мозку.....	16
Головний мозок	18
Кінцевий мозок.....	20
Півкулі великого мозку.....	20
Лобова частка.....	21
Тім'яна частка.....	23
Скронева частка.....	24
Потилична частка.....	25
Острівцева частка.....	26
Нюховий мозок.....	26
Будова кори великого мозку.....	28
Внутрішня будова півкуль.....	30
Базальні ядра.....	30
Внутрішня капсула.....	32
Мозолисте тіло.....	33
Склепіння.....	34
Бічні шлуночки.....	35
Проміжний мозок.....	37
Таламус.....	38
Гіпоталамус.....	39
Метаталамус.....	41
Епіталамус.....	41
Третій шлуночок.....	42
Середній мозок.....	43
Зовнішня будова середнього мозку.....	43
Ніжки мозку.....	43
Покрівля середнього мозку.....	46
Водопровід середнього мозку.....	47
Перешийок ромбоподібного мозку.....	47
Задній мозок.....	47
Міст.....	47
Мозочок.....	49
Довгастий мозок.....	51
Четвертий шлуночок.....	54
Ромбоподібна ямка.....	55
Проекція ядер черепних нервів на ромбоподібну ямку.....	56
Оболони головного мозку.....	57
Тверда оболона головного мозку.....	57
Павутинна оболона головного мозку.....	59
М'яка оболона головного мозку.....	60

Провідні шляхи головного і спинного мозку	60
Висхідні проєкційні шляхи	62
Низхідні проєкційні шляхи	65
Скупчення хемергічних клітин головного мозку	67
Порівняльна анатомія нервової системи	68
Розвиток головного мозку людини та його вікові особливості	70
ПЕРИФЕРІЙНА НЕРВОВА СИСТЕМА	72
Черепні нерви	73
Кінцевий нерв (0)	74
Нюховий нерв (I)	74
Зоровий нерв (II)	74
Ожоруховий нерв (III)	74
Блоковий нерв (IV)	75
Трійчастий нерв (V)	75
Відвідний нерв (VI)	84
Лицевий нерв (VII)	84
Присінково-завитковий нерв (VIII)	86
Язико-глотковий нерв (IX)	86
Блукаючий нерв (X)	88
Додатковий нерв (XI)	91
Під'язиковий нерв (XII)	92
Спинномозкові нерви	93
Шийні нерви	94
Шийне сплетення	94
Плечове сплетення	96
Короткі гілки плечового сплетення	97
Довгі гілки плечового сплетення	98
Грудні нерви	102
Міжреброві нерви	103
Поперекові нерви	104
Поперекове сплетення	104
Крижові нерви	107
Крижове сплетення	107
Короткі гілки крижового сплетення	108
Довгі гілки крижового сплетення	109
Куприковий нерв	113
Куприкове сплетення	113
АВТОНОМНА НЕРВОВА СИСТЕМА	113
Парасимпатична частина автономної нервової системи	115
Симпатична частина автономної нервової системи	118
Симпатичний стовбур	119
Нутрощеві сплетення та вузли	122
Черепно-шийна частина	122
Грудна частина	123
Черевна частина	123
Тазова частина	126

ОРГАНИ ЧУТТЯ	127
Орган зору	127
Очне яблуко	127
Оболонки очного яблука	128
Ядро очного яблука	133
Додаткові структури ока	135
Сльозовий апарат	137
Зовнішні м'язи очного яблука	138
Зоровий нерв	140
Судини та нерви органа зору	143
Розвиток органа зору та морфологічні передумови виникнення його вад	143
Присінково-завитковий орган (орган слуху та рівноваги)	145
Зовнішнє вухо	145
Середнє вухо	147
Внутрішнє вухо	151
Кістковий лабіринт	151
Перетинчастий лабіринт	153
Провідний шлях присінково-завиткового органа	156
Статокінетичний аналізатор	156
Аналізатор слуху	156
Судини та нерви присінково-завиткового органа	157
Розвиток присінково-завиткового органа	158
Орган нюху	158
Орган смаку	159
Загальний покрив	161
Шкіра	161
Придатки та залози шкіри	163
Грудь	164

ВЧЕННЯ ПРО НЕРВОВУ СИСТЕМУ – НЕВРОЛОГІЯ (NEUROLOGÍA)

Властивістю живого організму є можливість сприймати подразнення навколишнього середовища та відповідати на них відповідними реакціями. Цю функцію виконує **нервова система**. Не менш важливою функцією нервової системи є встановлення зв'язків між усіма органами власного організму та забезпечення його існування як єдиного цілого.

Структурно-функціональною одиницею у нервовій системі є **нейрон (нервова клітина, нейроцит, *neurónum, neurocýtus*)**. Нейрон складається з тіла та відростків. Відросток, по якому збудження прямує у бік тіла нейрона (*corpus neurále*), зветься **дендритом (*dendritum*, гр. *dendrón* – дерево)**. По дендритах нервовий імпульс передається від рецептора або від іншого нейрона. Відросток, по якому збудження прямує від тіла нейрона, зветься **нейритом (*neurítum*)**, або **аксоном (*axón*, гр. – ось)**. Через нейрит нервовий імпульс передається робочому органу або іншому нейрону. Місце контакту нейронів, де нервовий імпульс передається від одного нейрона на інший, зветься **синапсом (*synápsis*)**. Один нейрон може мати від 1000 до 10 000 синапсів і отримувати інформацію від 1000 інших нейронів.

Нейрони з відростками оточені нейроглією та мієліном, які виконують по відношенню до нейрона опорну, захисну, трофічну функції. Мікрогліальні клітини нейроглії є представниками імунної системи людини. За загальним об'ємом частка гліяльних елементів значно перевищує частку нейроцитів, напр., у корі великого мозку – у 26 разів.

За функціональним і топографічним принципами нервову систему поділяють на центральну та периферійну. **Центральна нервова система, *systema nervosum centrále***, складається з головного та спинного мозків. Центральна нервова система побудована

з тіл нейронів, які разом формують **сіру речовину (*substántia grísea*)** мозку, та відростків нейронів, які разом формують **білу речовину (*substántia álba*)** мозку. Колір білої мозкової речовини зумовлений мієліном, який оточує відростки нейронів та надає їм білого забарвлення. **Периферійна частина: периферійна нервова система, *pars periférica (systema nervosum periphéricum)***, складається з решти нервових клітин організму, які розташовані поза межами головного та спинного мозків. Периферійна нервова система складається з **черепно-спинномозкових вузлів, *gánglia craniospinália***, **автономних вузлів, *gánglia autonómica***, **черепних нервів, *nn. craniales***, **спинномозкових нервів, *nn. spináles***, а також з аферентних та еферентних, соматичних та автономних нервових волокон. **Аферентні (чутливі) нервові волокна, *neurofibrae afferéntes***, проводять нервовий імпульс до центральної нервової системи. **Еферентні (рухові) нервові волокна, *neurofibrae efferéntes***, проводять нервовий імпульс від центральної нервової системи.

Життєдіяльність організму побудована на основі рефлексів. **Рефлексом (*refléxum* – відзеркалення)** називається відповідна реакція органа або організму в цілому на певну зміну у навколишньому або внутрішньому середовищі. Сукупність нейронів, що розміщуються у певній послідовності і передають відповідь на подразнення, утворює рефлекторну дугу (рис. 255).

Проста рефлекторна дуга складається з двох нейронів: аферентного та еферентного. Тіло першого (аферентного) нейрона такої дуги лежить у **спинномозковому (чутливому) вузлі (*gánglion spinále [sensoriále]*)** або у **чутливому вузлі черепних нервів (*gánglion sensoriále nn. craníalíi*)**. Зазвичай перший нейрон є псевдоуніполярним чут-

ливим нейроном, нейрит якого прямує до центральної нервової системи, а дендрит – до периферії. Псевдоуніполярним цей нейрон зветься тому, що від нього відходить один відросток, який у межах вузла роздвоюється на дендрит та аксон. Аксон псевдоуніполярного нейрона йде у складі задніх корінців спинномозкових нервів до спинного мозку, або у складі чутливих волокон черепних нервів до головного мозку; дендрит псевдоуніполярного нейрона закінчується рецептором.

Рецептор (лат. *recipio* – беру, приймаю) є чутливим закінченням дендрита нервової клітини, або спеціалізованою чутливою клітиною. Під впливом сприйнятого подразнення у рецепторі внаслідок фізико-хімічних процесів виникає нервовий імпульс. Імпульс у вигляді особливої електромагнітної хвилі поширюється від рецептора по чутливому нерву в напрямі до мозку. В залежності від розташування розрізняють такі типи рецепторів:

1) **екстерорецептори** (екстероцептори) (лат. *extérnus* – зовнішній) розміщуються в органах чуттів і на межі тіла з навколишнім середовищем – у зовнішніх та внутрішніх покривах організму людини (у шкірі, слизових оболонках; вони сприймають відчуття болю, температури, дотику і тиску);

2) **інтерорецептори** (інтероцептори) (лат. *intérnus* – внутрішній) розміщуються у внутрішніх органах, вони сигналізують про зміни фізичного та хімічного стану цих органів та їхнього вмісту;

3) **пропріорецептори** (пропріоцептори) (лат. *próprius* – власний) розміщуються в органах апарату руху – у м'язах, сухожилках, фасціях, зв'язках та суглобових капсулах, вони реагують на розтягнення та скорочення цих динамічних утворів, сигналізуючи про зміну їх взаєморозташування.

В ядрах передніх рогів спинного мозку та у рухових ядрах головного мозку містяться тіла еферентних нейронів, на яких закінчуються синапсами аксони аферентних нейронів простої рефлекторної дуги. Аксон еферентного нейрона виходить із централь-

ної нервової системи у складі передніх корінців спинномозкових нервів або рухових (секреторних) волокон черепних нервів і прямує до робочого органа (м'яза або залози), активуючи його.

Необхідно зазначити, що переважна кількість рефлекторних дуг побудована більше ніж з двох нейронів. У цьому випадку між аферентним та еферентним нейронами знаходиться один або декілька **проміжних (асоціативних) нейронів**. Проміжні нейрони часто формують цілі нейронні сітки, в яких відбувається обробка інформації та сигналів, що надходить від рецепторів. Проміжні нейрони становлять понад 90 % загальної кількості нейронів. Саме з тіл проміжних нейронів побудована кора великого мозку та мозочка, базальні ядра та ядра мозочка, чутливі та вегетативні ядра спинного мозку і стовбура головного мозку. Реакція у відповідь задіює, як правило, також більше ніж один еферентний нейрон, що викликає скорочення декількох м'язів (груп м'язів), або секрецію декількох залоз.

Нервову систему можна поділити ще на соматичну та автономну. Соматична нервова система контролює м'язи та органи чуттів, зв'язує організм з навколишнім середовищем, а автономна – іннервує усі нутрощі, в тому числі залози, регулює обмінні процеси внутрішніх органів і тканин людини, відповідає за її гомеостаз (див. розділ “Автономна нервова система”).

Розвиток нервової системи

Нервова система розвивається із зовнішнього зародкового листка – ектодерми. Ектодерма, що розташовується вздовж серединної лінії спинної поверхні зародка, потовщується, згодом заглиблюється і формує жолоб. Продовження цього процесу призводить до зближення країв жолоба, утворення трубки та відділення цієї трубки від ектодерми (рис. 251).

Передній кінець **нервової трубки** (*túbus neurális*) розширюється і дає початок

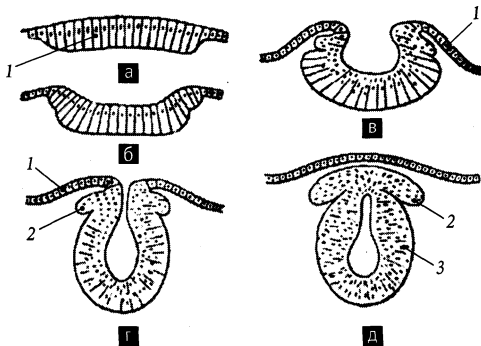


Рис. 251. Схема розвитку центральної нервової системи.

а – нервова пластинка;
 б – нервова борозна;
 в – нервовий жолоб;
 г – майже замкнена нервова трубка;
 д – нервова трубка.

1 – ектодерма;
 2 – гангліозна пластинка;
 3 – спинний мозок

розвитку головного мозку. Нерівномірний ріст окремих ділянок головного потовщення нервової трубки призводить до появи пухирів, відмежованих один від одного звуженнями нервової труби. У 4-тижневих зародків **черепна частина (pars cranialis)** нервової трубки складається з трьох первинних мозкових пухирів – переднього, середнього та ромбоподібного. **Передній мозок, prosencephalon**, є найширшим пухирем, що пов'язано з наявністю на його бічних стінках очних пухирців. **Середній мозок, mesencephalon**, має потовщену покривлю, що пояснюється закладкою у цьому місці центрів зору та слуху, і потовщене дно, що пояснюється розташуванням у цьому місці поздовжніх волокнистих трактів, з яких пізніше формуються ніжки мозку. **Задній (ромбоподібний) мозок, rhombencephalon**, поступово переходить у тоншу частину нервової трубки, яка згодом перетворюється на спинний мозок.

На 5-му тижні внутрішньоутробного розвитку відбувається вигинання черепної частини нервової трубки у сагітальній площині і поділ переднього та заднього мозкових пухирів на два відділи. Вигин у ділянці заднього мозкового пухиря обернений вентрально, а вигини в ділянці середнього мозкового пухиря та на межі заднього пухиря зі спинною нервовою трубкою – дорсально (рис. 252). Передній мозковий пухир внаслідок такого поділу перетворюється на **кінцевий мозок (telencephalon)** та **проміжний мозок (diencephalon)**, а задній мозковий

пухир – на **задній мозок (metencephalon)** та **довгасти мозок (myelencephalon)**. П'ять відділів головного мозку, що притаманні дефінітивному стану, можна розрізнити вже на 6-му тижні розвитку. Порожнина пухирів та спинної частини нервової трубки трансформуються у шлуночки головного мозку та у центральний канал спинного мозку.

Оболони головного та спинного мозку розвиваються з мезенхіми.

Частина клітин, що залишилися після зачинення нервової трубки між нею та ектодермою, скупчуються у **гангліозну пластинку**. Із гангліозної пластинки розвиваються чутливі нервові вузли. Вузлам симпатичного стовбура дає початок частина нейробластів, що мігрує із гангліозної пластинки.

Відростки нервових клітин виростають із тіл нейробластів, розташованих у нервовій трубці та гангліозній пластинці. Ці відростки утворюють периферійну частину нервової системи (нерви та волокна). Відростки нейробластів нервової трубки утворюють передні корінці спинномозкових нервів. Відростки нейробластів спинномозкових вузлів утворюють задні корінці спинномозкових нервів.

Розвиток черепних нервів пов'язується з розвитком тих органів, які іннервуються цими нервами. Рухові нерви формуються шляхом вrostання у закладки м'язів нервових волокон із рухових ядер, розміщених у стовбурі головного мозку. До нервів, що розвиваються у зв'язку з головними міо-

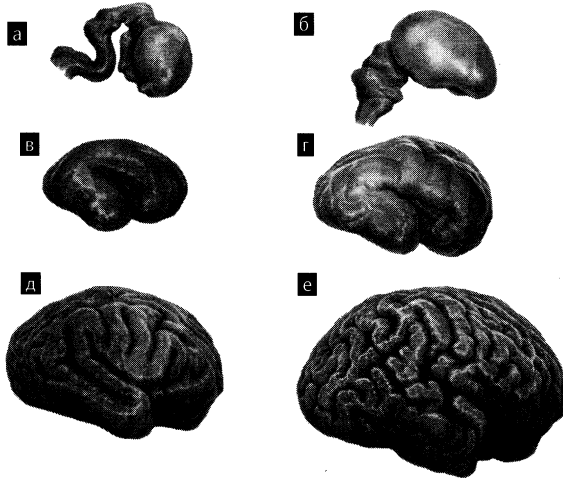


Рис. 252. Схема розвитку головного мозку.

- а – 50 днів;
- б – 100 днів;
- в – 5 місяців;
- г – 7 місяців;
- д – 9 місяців;
- е – зрілий вік

томами, належать III, IV, VI пари черепних нервів. До нервів, що розвиваються у зв'язку із зябровими дугами, належать V (I дуга), VII (II дуга), IX (III дуга), X–XI (IV–V дуги) пари черепних нервів. XII пара черепних нервів розвивається внаслідок злиття 3–4 спинномозкових нервів. До нервів, що розвиваються у зв'язку із органами чуттів, належать I, II, VIII пари черепних нервів. Чутливі нерви виникають шляхом росту відростків нервових клітин у двох напрямках – в речовину мозку до чутливих ядер і на периферію до відповідних ділянок шкіри або слизової оболонки.

Клітини, що оточують нервові волокна (нейролема та мієлінова оболонка), мігрують із ектодерми і супроводжують нервові волокна в процесі їхнього росту.

ЦЕНТРАЛЬНА НЕРВОВА СИСТЕМА

Центральна нервова система, *systema nervosum centrale*, складається з головного та спинного мозку.

Спинний мозок

Спинний мозок, *medulla spinalis*, являє собою циліндричний, дещо сплюснений у передньо-задньому напрямі нервовий тяж, завдовжки 40–45 см (залежно від довжини тіла) та вагою 35–40 г. Він розташовується у хребтовому каналі від рівня I шийного хребця (або нижнього краю великого потиличного отвору) до рівня II поперекового хребця. На самому спинному мозку верхня його межа відповідає місцю відходження від нього корінців першої пари спинномозкових нервів, а нижня межа – місцю переходу його у кінцеву нитку.

На протязі спинного мозку можна виділити його шийне та попереково-крижове потовщення (рис. 253). **Шийне потовщення (*intumescēntia cervicālis*)** спинного мозку розміщене на рівні від III шийного до II грудного його сегментів. Воно обумовлене більшою кількістю нервових клітин у цих сегментах, звідки іннервуються структури верхньої кінцівки. **Попереково-крижове потовщення (*intumescēntia lumbosacrālis*)** спинного мозку знаходиться на рівні I поперекового – III крижового сегментів і обумовлене




Рис. 253. Спинний мозок, *medulla spinalis*, та довгастий мозок, *medulla oblongata*; вигляд спереду.

1 – sulcus bulbopontinus; 2 – pyramis; 3 – sulcus retroolivaris; 4 – fissura mediana anterior; 5 – intumescentia cervicalis; 6 – intumescentia lumbosacralis; 7 – conus medullaris; 8 – filum terminale; 9 – oliva; 10 – sulcus anterolateralis; 11 – pons

іннервацією нейронами цих сегментів структур нижньої кінцівки. Каудально спинний мозок звужується у **мозковий конус** (*сómus medulláris*), який на рівні II поперекового хребця переходить у кінцеву нитку. **Кінцева нитка** (спинномозкова частина), *filum terminále* (*pars spinális*), закінчується на задній поверхні куприкових хребців.

На зовнішній поверхні спинного мозку помітні такі сагітально спрямовані борозни та щілини (рис. 254). По передній поверхні

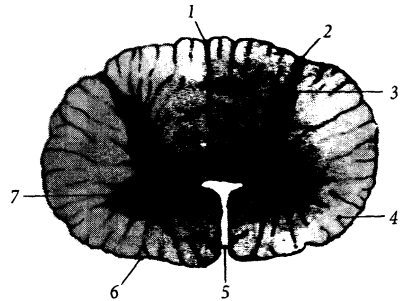


Рис. 254. Поперечний розріз спинного мозку.

1 – sulcus medianus posterior; 2 – sulcus intermedius posterior; 3 – septum medianum posterior; 4 – substantia alba; 5 – fissura mediana anterior; 6 – sulcus anterolateralis; 7 – substantia grisea

проходить глибока **передня серединна щілина**, *fissúra mediána antérior*, по задній поверхні – неглибока **задня серединна борозна**, *súlcus mediánus postérior*. З обох боків від передньої серединної щілини і паралельно їй проходить парна **передньобічна борозна**, *súlcus anterolaterális*, звідки виходять передні корінці спинномозкових нервів. З обох боків від задньої серединної борозни і паралельно їй проходить **задньобічна борозна**, *súlcus posterolaterális*, через яку у спинний мозок входять задні корінці спинномозкових нервів. Між задньою серединною та задньою бічною борознами у шийному відділі спинного мозку помітна **задня проміжна борозна**, *súlcus intermédius postérior*.

Із злиття передніх та задніх корінців утворюються спинномозкові нерви. **Передній корінець**, *rádix antérior*, спинномозкового нерва складається переважно з аксонів рухових нейронів, тіла яких розташовані у передньому та бічному стовпах сірої речовини спинного мозку. **Задній корінець**, *rádix postérior*, складається з аксонів чутливих псевдоуніполярних нейронів, тіла яких розташовані у спинномозковому вузлі. **Спинномозковий вузол**, *gánglion spinále*, лежить у міжхребцевому отворі поблизу місця злиття обох корінців спинномозкового нерва.

Спинний мозок має сегментарну будову. Поділ спинного мозку на сегменти обумовлений його морфологічними, ембріологічними та функціональними особливостями. Поперечний переріз спинного мозку, із якого виходить корінцями одна пара спинномозкових нервів, зветься **сегментом спинного мозку** (*segmentum medullae spinalis*). Кожний сегмент виникає в процесі розвитку з одного невротому. Функціонально у межах одного сегмента замикається проста рефлекторна дуга (рис. 255).

Розрізняють 8 шийних, 12 грудних, 5 поперекових, 5 крижових, 1–3 куприкових нервових сегментів. Починаючи з грудних, сегменти розташовуються вище відповідних хребців хребтового стовпа. Це пояснюється більшою дефінітивною довжиною хребта, швидкість росту якого випереджає швидкість росту спинного мозку під час розвитку людини. У дорослої людини корінці грудних та нижчих спинномозкових нервів від сегментів спинного мозку прямують вниз до міжхребцевих отворів, що розташовані нижче відповідних сегментів (рис. 256). Сукупність корінців каудальних спинномозкових нервів нижче мозкового конуса разом з кінцевою ниткою спинного мозку формують **кінський хвіст**, *cáuda equina* (рис. 257).

Шийні сегменти, *segmenta cervicália*, розміщені у хребтовому каналі шийної частини хребтового стовпа від рівня атланта до

середини тіла VII шийного хребця. Корінці шийних спинномозкових нервів виходять із хребтового каналу вище відповідних шийних хребців, а корінці VIII шийного спинномозкового нерва виходять крізь міжхребцевий отвір між VII шийним та I грудним хребцями. **Грудні сегменти**, *segmenta thorácica*, розміщені у хребтовому каналі на рівні від середини тіла VII шийного хребця до нижнього краю тіла X грудного хребця. Корінці грудних спинномозкових нервів залишають хребтовий канал під відповідними грудними хребцями. **Поперекові сегменти**, *segmenta lumbálica*, знаходяться на рівні тіл XI–XII грудних хребців. **Крижові сегменти**, *segmenta sacrália*, та **куприкові сегменти**, *segmenta coccygea*, – невеликі за розмірами сегменти, що проєціюються на тіло I поперекового хребця. За правилом Шипо, у нижньощийному та верхньогрудному відділах сегменти спинного мозку розміщені на один хребець вище відповідного їм за рахунком хребця, у середньогрудному відділі – на два хребці вище, в нижньогрудному – на три хребці вище.

Внутрішню будову **спинного мозку** описують на його поперечних **розрізах** (*sectiones medullae spinalis*).

Посередині спинного мозку розміщений вузький **центральный канал**, *canális centrális*. Цей канал є залишком порожнини зародкової нервової трубки і містить спинномозкову рідину. Вгорі канал

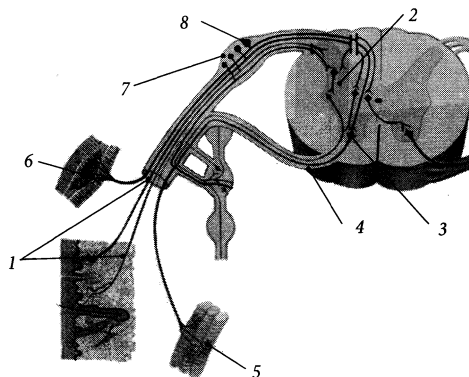


Рис. 255. Схема простої рефлекторної дуги.

- 1 – задній корінець спинномозкового нерва (аксон чутливого нейрона);
- 2 – задній ріг спинного мозку;
- 3 – тіло рухового нейрона;
- 4 – передній корінець спинномозкового нерва;
- 5 – нервове закінчення у м'язі;
- 6 – екстерорецептор;
- 7 – спинномозковий вузол;
- 8 – тіло чутливого нейрона

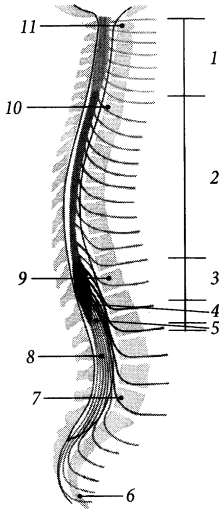


Рис. 256. Сегменти спинного мозку.

1 – segmenta cervicalia; 2 – segmenta thoracica; 3 – segmenta lumbalia; 4 – segmenta sacralia; 5 – segmenta coccygea; 6 – os coccygis; 7 – vertebra lumbalis V; 8 – cauda equina; 9 – vertebra thoracica XII; 10 – vertebra thoracica I; 11 – vertebra cervicalis I

сполучається з IV шлуночком головного мозку, а внизу дещо розширюється, утворюючи у мозковому конусі **кінцевий шлуночок** (*ventriculus terminalis*), і сліпо закінчується. У дорослої людини центральний канал може заростати на протязі кількох або навіть усіх сегментів спинного мозку. Цей канал вистелений епендімою. Відростки епендимних клітин формують навколо центрального каналу у речовині спинного мозку **центральну драглисту речовину** (*substantia gelatinosa centralis*).

На розрізі спинного мозку його сіру та білу речовину можна побачити неозброєним оком.

Сіра речовина

Сіра речовина, *substantia grisea*, розміщена всередині білої речовини і навколо

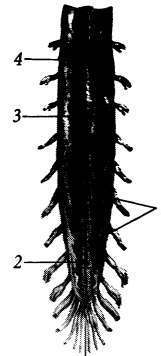


Рис. 257. Поздовжній зріз нижньої частини спинного мозку.

1 – cauda equina; 2 – filum terminale;
3 – conus medullaris; 4 – dura mater spinalis

центрального каналу. На поперечному розрізі спинного мозку сіра речовина має вигляд метелика або букви “Н” і складається з добре виражених парних рогів – переднього та заднього. **Передній ріг**, *cornu anterius*, та **задній ріг**, *cornu posterius*, на всьому протязі спинного мозку представлені у вигляді **переднього стовпа** (*columna anterior*) і **заднього стовпа** (*columna posterior*). Між переднім і заднім стовпами є **проміжний стовп** (*columna intermedia*). **Бічний ріг**, *cornu laterale*, який дещо випинається вбік між переднім та заднім рогами, розташовується на протязі VIII шийного – II поперекового та II–IV крижових сегментів спинного мозку. Форма переднього, заднього та проміжного **сірих стовпів** (*columnae griseae*) варіює у різних сегментах спинного мозку. Речовина сірих стовпів побудована переважно з тіл мультиполярних нервових клітин. До складу передніх стовпів входять в основному еферентні (рухові) нейрони, до складу задніх стовпів – проміжні (асоціативні) нейрони, до складу проміжних стовпів – нейрони автономної нервової системи.

I. Скупчення тіл нейронів у **передньому стовпі** формують такі ядра

(рис. 258, 259): **переднє ядро**, *nucleus anterior*; **передньобічне ядро**, *nucleus anterolateralis*; **передньоприсереднє ядро**, *nucleus anteromedialis*; **задньобічне ядро**, *nucleus posterolateralis*; **за задньобічне ядро**, *nucleus retroposterolateralis*; **задньоприсереднє ядро**, *nucleus posteromedialis*; **центральне ядро**, *nucleus centralis*; **ядро діафрагмового нерва**, *nucleus nervi phrenici*, розміщене посередині переднього рогу на протязі IV–VII шийних сегментів; **ядро додаткового нерва**, *nucleus nervi accessorii*, розташоване поблизу передньобічного ядра на рівні верхніх шести шийних сегментів спинного мозку. На рівні шийного та попереково-крижового відділів спинного мозку клітини переднього стовпа утворюють **спинномозкові пластинки VII–IX** (*laminae spinales VII–IX*).

II. На поперечному зрізі **заднього стовпа**, у задньому розі можна виділити **основу** (*basis*), яка прилягає до проміжної сірої речовини спинного мозку, звужену **шийку** (*cérvix*), а також потовщену у нижніх шийних та у грудних сегментах **головку** (*caput*), яка на межі з білою речовиною спинного мозку завершується **верхівкою** (*ápex*). Скупчення нервових клітин у передньому розі формують такі ядра: на

верхівці – **крайове ядро** (спинномозкова пластинка I), *nucleus marginalis (lamina spinalis I)*, у головці – **драглиста речовина** (спинномозкова пластинка II) *substantia gelatinosa (lamina spinalis II)* – скупчення нейроглії та малих нейронів, у шийці – **власне ядро** (спинномозкова пластинка III та IV) (*nucleus proprius (lamina spinalis III et IV)*) та **спинномозкова пластинка V** (*lamina spinalis V*), в основі – **спинномозкова пластинка VI**, *lamina spinalis VI*. Також у задньому стовпі описують **внутрішнє основне ядро** (*nucleus basilaris internus*), **бічне та присередні шийні ядра** (*nucleus cervicalis lateralis/ medialis*), **заднє ядро бічного канатика** (*nucleus posterior funiculi lateralis*). **Вторинна нутрошева речовина**, *substantia visceralis secundaria*, яка розміщена в основі заднього стовпа і досягає передньої сірої спайки, побудована з тіл нейронів центральної частини автономної нервової системи.

III. На поперечному зрізі **проміжного стовпа** описують центральну та бічну проміжну речовину. **Центральна проміжна речовина**, *substantia intermedia centralis*, оточує центральний канал спинного мозку і складається з передньої та задньої сірих спайок. **Бічна проміжна речовина**,

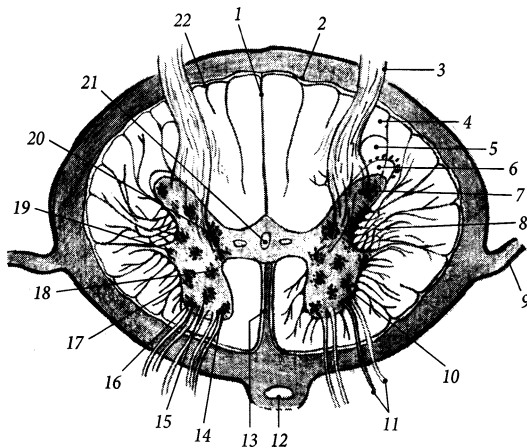


Рис. 258. Спинний мозок на поперечному розрізі.

- 1 – sulcus medianus posterior;
- 2 – sulcus intermedius posterior; 3 – radix posterior; 4 – tractus dorsolateralis;
- 5 – substantia gelatinosa; 6 – apex;
- 7 – cornu posterius; 8 – formatio reticularis;
- 9 – lig. denticulatum; 10 – cornu anterius;
- 11 – radix anterior; 12 – a. spinalis anterior;
- 13 – fissura mediana anterior; 14 – nucleus anteromedialis; 15 – nucleus anterolateralis;
- 16 – nucleus posterolateralis; 17 – nucleus retroposterolateralis;
- 18 – nucleus posteromedialis; 19 – columna intermedialateralis; 20 – columna thoracica (*nucl. thoracicus*); 21 – canalis centralis;
- 22 – pia mater spinalis

substántia intermédia laterális, розміщена збоку від центральної проміжної речовини на протязі I грудного – II поперекового сегментів спинного мозку і побудована з тіл нейронів симпатичної частини автономної нервової системи. У задній частині проміжного стовпа на протязі VIII шийного – II поперекового сегментів лежить **грудний стовп** (або **грудне ядро** [Штіллінга – Кларка]), *colúmna thorácica (nucl. thorácicus* [Stilling – Clarke]). У грудному стовпі містяться тіла нейронів заднього спинномозкового (пропріоцептивного) шляху. Скупчення тіл нейронів автономної частини нервової системи у проміжному стовпі на протязі VIII шийного – II поперекового сегментів формують **проміжнобічне ядро**, *núcleus intermediolaterális*, а на протязі II–IV крижових сегментів – **крижові парасимпатичні ядра**, *núclei parasymphatici sacrales*. Також у проміжному стовпі описують **присередньопроміжне ядро** (*núcleus intermediomediális*), **переднє присереднє ядро** (*núcleus mediális anterior*), **ядро соромітного нерва** (*núcleus nervi pudendi*). Змішане скупчення білої та сірої речовини, яке розміщене у куті між переднім та заднім стовпами і має сітчастий вигляд, зветься **сітчастою формацією** (*formatio reticularis*).

Біла речовина

Біла речовина, *substántia álba*, займає поверхневі відділи спинного мозку. Вона побудована переважно з відростків нервових клітин, покритих мієліновою оболонкою. Більшість волокон, що йдуть з однієї половини спинного мозку в іншу, проходять у складі білих спайок.

Основна частина білої речовини міститься по периферії спинного мозку і об'єднується у симетричні парні канатик. **Передній канатик**, *funiculus anterior*, обмежений передньою серединною щільною, передньою бічною борозною та передніми стовпами спинного мозку. **Задній канатик**,

funiculus posterior, тягнеться між задньою серединною борозною, задньою бічною борозною та заднім стовпом спинного мозку. **Бічний канатик**, *funiculus laterális*, знаходиться між стовпами та бічними борознами спинного мозку.

I. Передній канатик побудований з аксонів, що передають нервові імпульси переважно від вищих відділів центральної нервової системи до нижчих. Цей канатик складається з таких пучків та шляхів: **передній власний пучок**, *fasciculus proprius anterior*, який оточує передній стовп і складається з нервових асоціативних волокон, що з'єднують між собою нейрони різних сегментів спинного мозку; у складі цього пучка виділяють **пучок крайової борозни**, *fasciculus sulcomarginalis*, який прилягає до передньої серединної щільності; **передній кірково-спинномозковий шлях**, *tractus corticospinalis anterior*, прилягає збоку до передньої серединної щільності (рис. 259) і складається з низхідних нервових волокон; **покрівельно-спинномозковий шлях**, *tractus tectospinalis*, що розміщений спереду та дещо вбік від пірамідного шляху і складається з низхідних нервових волокон; **бічний та присередній присінково-спинномозкові шляхи**, *tractus vestibulospinalis laterális/ mediális*, ідуть у передній частині переднього канатика і складаються з низхідних нервових волокон; **мосто-сітчасто-спинномозковий шлях**, *tractus pontoreticulospinalis*, та **сітчасто-спинномозкові волокна**, *fibrae reticulospinalis*, розміщуються у середній частині переднього канатика і складаються з низхідних нервових волокон; **передній спинномозково-таламічний шлях**, *tractus spinothalamicus anterior*, розміщений у передній частині переднього канатика і складається з висхідних нервових волокон; **проміжно-спинномозковий шлях**, *tractus interstitiospinalis*; **передній шовно-спинномозковий шлях**, *tractus rapheospinalis anterior*; **оливо-спинномозкові волокна**, *fibrae olivospinalis*.

II. Бічний канатик містить аксони, що проводять нервові імпульси у висхідному

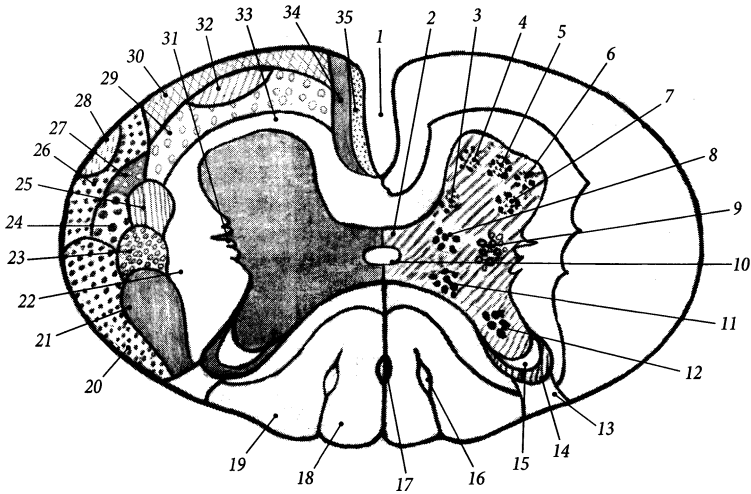


Рис. 259. Топографія провідних шляхів на поперечному розрізі спинного мозку.

1 – fissura mediana anterior; 2 – substantia intermedia centralis; 3 – nucleus posteromedialis; 4 – nucleus anteromedialis; 5 – nucleus anterolateralis; 6 – nucleus posterolateralis; 7 – nucleus retroposterolateralis; 8 – substantia intermedia lateralis; 9 – columna intermediolateralis; 10 – canalis centralis; 11 – columna thoracica; 12 – columna posterior; 13 – tractus dorsolateralis; 14 – substantia gelatinosa; 15 – apex; 16 – fasciculus interfascicularis; 17 – fasciculus septomarginalis; 18 – fasciculus gracilis; 19 – fasciculus cuneatus; 20 – tractus spinocerebellaris posterior; 21 – tractus corticospinalis lateralis; 22 – fasciculi proprii laterales; 23 – tractus rubrospinalis; 24 – tractus spinothalamicus lateralis; 25 – tractus olivospinalis; 26 – tractus spinocerebellaris anterior; 27 – tractus spinotectalis; 28 – tractus olivospinalis; 29 – tractus reticulospinalis; 30 – tractus vestibulospinalis; 31 – substantia reticularis; 32 – tractus spinothalamicus anterior; 33 – fasciculi proprii anteriores; 34 – tractus tectospinalis; 35 – tractus corticospinalis anterior

та низхідному напрямках. Бічний канатик складається з наступних пучків та шляхів: **бічний власний пучок**, *fasciculus proprius lateralis*, прилягає до проміжних стовпів у грудному відділі і складається з асоціативних нервових волокон, що з'єднують між собою сегменти різних рівнів спинного мозку; позаду бічних власних пучків лежить сітчаста формація; **бічний кірково-спинномозковий шлях**, *tractus corticospinalis lateralis*, займає майже всю задню частину бічного канатика і містить низхідні нервові волокна; **червоноядрово-спинномозковий шлях** (Монакова), *tractus rubrospinalis* (Monasow), міститься спереду від бічного кірково-спинномозкового шляху і складається з низхідних нервових волокон; **бічний спинномозково-таламічний шлях**,

tractus spinothalamicus lateralis, лежить у передній частині бічного канатика, містить висхідні нервові волокна; **передній спинномозково-мозочковий шлях** (Говерса), *tractus spinocerebellaris anterior* (Gowers), та **задній спинномозково-мозочковий шлях** (Флексіга), *tractus spinocerebellaris posterior* (Flechsig), прилягають до зовнішньої поверхні бічного канатика; на межі бічного та переднього канатиків містяться **оливо-спинномозкові волокна**, *fibrae olivospinalis*, **спинномозково-покривельний шлях**, *tractus spinotectalis*; на межі бічного та заднього канатиків знаходиться **зданьобічний шлях** (Ліссауера), *tractus posterolateralis* (Lissauer), який містить короткі висхідні асоціативні волокна; **вершинно-спинномозковий шлях**, *tractus*

fastigiospinális; **міжпозиційно-спинномозковий шлях**, *tráctus intrerpositiospinális*; **цибулинно-сітчасто-спинномозковий шлях**, *tráctus bulboreticulospinális*. У задній частині бічного канатика (*pars postérior funiculi laterális*) містяться: **спинномозково-оливний шлях** (Гельвега), *tráctus spinooliváris* (Hellweg); **спинномозково-сітчастий шлях**, *tráctus spinoreticuláris*, **блакитно-спинномозковий шлях**, *tráctus caerulespinális*; **бічний швово-спинномозковий шлях**, *tráctus raphespinális laterális*; **одинокі-спинномозковий шлях**, *tráctus solitariopinális*; **спинномозково-шийний шлях**, *tráctus spino-cervicális*; **спинномозково-присінковий шлях**, *tráctus spinovestibuláris*; **трійчасто-спинномозковий шлях**, *tráctus trigeminospinális*.

III. Задній канатик побудований переважно з пучків аксонів чутливих нейронів, тіла яких містяться у спинномозкових вузлах. Імпульси по цих пучках передаються переважно у висхідному напрямку. Задній канатик складається з наступних пучків та шляхів: **задній власний пучок**, *fasciculus proprius postérior*, прилягає до задніх стовпів; **перегородково-крайовий пучок**, *fasciculus septomarginális*, – невеликий низхідний пучок, що прилягає до задньої середньої перегородки у грудному відділі спинного мозку; **тонкий пучок** (Голля), *fasciculus gracilis* (Goll), займає присередню частину заднього канатика і містить висхідні нервові волокна, які піднімаються від нижніх сегментів спинного мозку; **правий та лівий тонкі пучки** відділяються один від одного сполучнотканинною **задньою середньою перегородкою** (*septum medianum postérius*), яка є продовженням однієї із сполучнотканинних перегородок м'якої оболонки спинного мозку, що заглиблюється у задню серединну борозну; **клиноподібний пучок** (Бурдаха), *fasciculus cuneátus* (Burdach), займає бічну частину заднього канатика і містить висхідні нервові волокна, що йдуть від верхніх сегментів спинного мозку і приєднуються збоку до

волокон тонкого пучка; у шийному відділі клиноподібний пучок відмежується від тонкого сполучнотканинною **проміжною шийною перегородкою** (*septum cervicale intermedium*), яка є відростком м'якої оболонки спинного мозку, що заглиблюється у задню проміжну борозну спинного мозку; **міжпучковий пучок**, *fasciculus interfascicularis*, – невеликий низхідний пучок, розміщений між тонким та клиноподібним пучками; **клино-спинномозкові волокна**, *fibrae cuneospinales*, **тонко-спинномозкові волокна**, *fibrae gracilispinales*. У складі тонкого та клиноподібного пучків виділяють **спинномозково-тонкопучкові волокна** (*fibrae spinográciles*) та **спинномозково-клиноподібні волокна** (*fibrae spinocuneatae*), які побудовані з аксонів клітин задніх рогів, що досягають відповідних ядер довгастого мозку.

Центральні структури спинного мозку

До **центральных структур** спинного мозку (*structurae centrales medullae spinális*) належать: **центральный канал**; **передня та задня сірі спайки** (*comissúra grisea antérior/postérior*) – тонкі пластинки сірої речовини, що проходять через серединну лінію, яка прилягає до центрального каналу; **передня біла спайка**, *comissúra alba antérior*, яка розміщується перед передньою сірою спайкою та позаду передньої середньої щілини; **задня біла спайка**, *comissúra alba postérior*, яка міститься позаду задньої сірої спайки. Скупчення нервових клітин поблизу центрального каналу позначається як **спинномозкове поле X** (*area spinális X*) або **спинномозкова пластинка X** (*lamina spinális X*).

Оболони спинного мозку

Мозкові оболони (оболонки), *meninges*, – три сполучнотканинні оболонки, які вкривають головний та спинний мозок.

Вони безперервно продовжуються з одного відділу центральної нервової системи на інший і містять між собою міжоболонні простори. Розрізняють тверду, павутинну та м'яку мозкові оболони (рис. 260).

Тверда оболона спинного мозку, *dura mater spinalis*, – зовнішня оболона спинного мозку, що межує зі стінкою хребтового каналу. Як і інші оболони, вона побудована зі сполучної тканини, тільки щільніша і товстіша за них. Між твердою мозковою оболonoю та стінкою хребтового каналу, яка представлена окістям хребців та зв'язками хребтового стовпа, існує **надтвердооболонний (епідуральний) простір, *spatium epidurale***. Епідуральний простір містить жирову тканину та внутрішнє венозне хребтоне сплетення. Вгорі тверда мозкова оболона зрощена з краєм великого потиличного отвору і продовжується у тверду оболону головного мозку. Внизу на рівні II крижових отворів тверда оболона з'єднується з кінцевою ниткою спинного мозку і продовжується каудально під назвою **твердої частини кінцевої нитки (*filum terminale pars duralis*)**. Зовнішня кінцева нитка прикріплюється разом зі спинномозковою частиною кінцевої нитки до окістя куприкової кістки. Тверда мозкова оболона укріплюється численними пучками волокон, що йдуть від неї до задньої поздовжньої зв'язки хребтового стовпа.

Павутинна оболона спинного мозку, *arachnoidea mater spinalis*, – тонка безсудинна перетинка, яка прилягає зсередини до твердої оболони спинного мозку і зростається з нею поблизу міжхребцевих отворів. Павутинна оболона утримується біля твердої оболони силою поверхневого натягу. Під павутинною оболonoю міститься **підпавутинний простір, *spatium subarachnoideum***, заповнений **спинномозковою рідиною (*liquor cerebrospinalis*)** та сполучнотканинними трабекулами, які йдуть від павутинної оболони до м'якої. Загальна кількість спинномозкової рідини, що розміщена, крім підпавутинного простору спин-

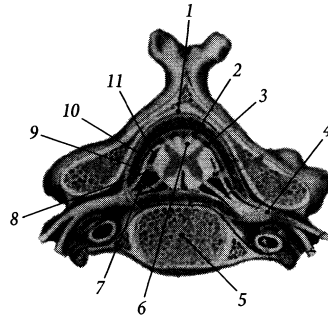


Рис. 260. Мозкові оболони, *meninges*, на поперечному розрізі спинного мозку.

1 – lig. flavum; 2 – spatium subarachnoideum; 3 – spatium epidurale; 4 – ganglion spinale; 5 – corpus vertebrae; 6 – septum cervicale intermedium; 7 – radix anterior; 8 – lig. denticulatum; 9 – dura mater spinalis; 10 – arachnoidea mater spinalis; 11 – pia mater spinalis

ного мозку, ще й у підпавутинному просторі та у шлуночках головного мозку, становить близько 130 мл. З діагностичною метою часто здійснюють пункцію спинномозкової рідини з підпавутинного простору (в нормі вона містить від 2-х до 6-ти клітин в 1 мм³ та незначну кількість білка). Виконувати цю пункцію найкраще у розширенні підпавутинного простору (**поперековий цистерні *cisterna lumbalis***) нижче рівня мозкового конуса – між III та IV поперековими хребцями, що виключає ризик пошкодження речовини спинного мозку.

М'яка оболона спинного мозку, *pia mater spinalis*, прилягає до поверхні спинного мозку. Вона побудована зі сполучної тканини, між двома листками якої проходять численні кровоносні судини. М'яка оболона разом із судинами проникає у щілини та борозни спинного мозку у вигляді перегородок, забезпечуючи живлення нервової тканини. Зовнішня поверхня м'якої оболони вкрита ендотеліоцитами, які продукують у підпавутинний простір спинномозкову рідину. Сполучнотканинні трабекули, що з'єднують м'яку оболону з павутинною та твердою, фіксують спинний мозок

у хребтовому каналі. Найбільша така трабекула – **зубчаста зв'язка, *lig. denticulatum***, – розташована у фронтальній площині і підвішує спинний мозок до стінки хребтового каналу на всьому протязі від I шийного до II поперекового хребця. Внизу м'яка оболонка закінчується **м'якою частиною кінцевої нитки (*filum terminale [pars piälis]*)**.

Кровопостачається спинний мозок спинномозковими гілками хребтової, задніх міжребрових, поперекових та бічних крижових артерій, які віддають сегментні спинномозкові артерії. З'єднує сегментні спинномозкові артерії одна з одною непарна передня спинномозкова артерія, яка прилягає до передньої поверхні спинного мозку, і парна задня спинномозкова артерія, яка прилягає до задньої поверхні спинного мозку біля місця входження в нього задніх корінців спинномозкових нервів. Вени спинного мозку дренуються у внутрішнє хребтве сплетення.

Головний мозок

Головний мозок, *encephalon*, міститься у порожнині мозкового черепа. Вага його у чоловіків становить в середньому 1390 г, у жінок – 1245 г. Найбільшої ваги мозок досягає у віці 20 років і до 60 років вона залишається максимальною, а пізніше поступово зменшується.

За будовою і розвитком виділяють 5 відділів головного мозку – кінцевий, проміжний, середній, задній та довгастий. **Кінцевий мозок, *telencephalon***, та **проміжний мозок, *diencephalon***, можна об'єднати у **передній мозок (*prosencephalon*)**, що розвивається з переднього мозкового пухиря нервової трубки. **Середній мозок, *mesencephalon***, розвивається з середнього мозкового пухиря. **Задній мозок, *metencephalon***, та **довгастий мозок, *myelencephalon (medulla oblongata)***, можна об'єднати у **ромбоподібний мозок (*rhomencephalon*)**, що розвивається із заднього мозкового пухиря. Структури усіх

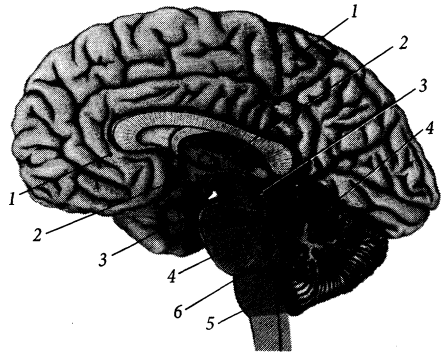


Рис. 261. Головний мозок, *encephalon*; серединний сагітальний розтин, вигляд зсередини.

1 – telencephalon; 2 – diencephalon; 3 – mesencephalon; 4 – metencephalon; 5 – myelencephalon; 6 – isthmus rhombencephali

п'яти відділів можна побачити на нижній поверхні або на серединному сагітальному розтині головного мозку у вищевказаній послідовності у напрямі від його переднього (лобового) полюса до спинного мозку (рис. 261).

Вивчення головного мозку звичайно починають із зовнішніх структур, які помітні на поверхні головного мозку. На поверхні головного мозку добре видно три найбільші частини головного мозку: великий мозок, мозочок та стовбур головного мозку. **Великий мозок, *cerebrum***, займає більшу передню частину головного мозку. **Мозочок, *cerebellum***, займає меншу задню частину головного мозку. **Стовбур головного мозку, *truncus encephali***, є немов би продовженням спинного мозку у головний і складається з моста, довгастого та середнього мозку.

Великий мозок, *cerebrum*, представлений двома – правою та лівою – **півкулями великого мозку (*hemispharium cerebri*)**, які розділені глибокою **поздовжньою щілиною великого мозку (*fissura longitudinalis cerebri*)**. На поверхні півкуль є численні звивисті **борозни великого мозку (*sulci cerebri*)**, між якими розташовуються **зви-**

вини (закрутки) великого мозку (*gyri cerebri*), завширшки близько 1,0 см.

Найбільше зовнішніх структур головного мозку розташовано на його нижній поверхні (рис. 262). У передній частині мозкових півкуль з обох боків від поздовжньої щілини у парній сагітально спрямованій **нюховій борозні** (*sulcus olfactorius*) розташована парна **нюхова цибулина** (*bulbus olfactorius*), яка продовжується дозadu у **нюховий шлях** (*tractus olfactorius*). До нюхових цибулин знизу приєднані тонкі волокна **нюхового нерва**, *nervus olfactorius* (1 пара черепних нервів), які йдуть з порожнини носа і проходять крізь решітчасті отвори черепа, тому на ізольованому препараті мозку ці волокна зазвичай відсутні.

Задній кінець нюхового шляху, розширюючись, утворює **нюховий трикутник** (*trigónum olfactorium*). Позadu нюхового трикутника розміщена **передня пронизана речовина**, *substantia perforata anterior*, яка

отримала свою назву із-за наявності в ній малих отворів, крізь які у речовину мозку проходять судини. Між правою та лівою передніми пронизаними речовинами розміщується **зорове перехрестя**, *chiasma opticum*, від якого вбік та вперед іде парний **зоровий нерв** (*n. opticus* – II пара ч.н.), а вбік і назад – парний **зоровий шлях** (*tractus opticus*). Позadu зорового перехрестя посередині помітний невеликий випин речовини проміжного мозку – **сірий горб**, *tuber cinereum*. Верхівка сірого горба видовжується у **лійку** (*infundibulum*), яка завершується **гіпофізом** (*hypophysis*). До сірого горба ззадзу прилягають два **соскоподібних тіла** (*corpura mamillaria*). Позadu соскоподібних тіл посередині помітне доволі глибоке заглиблення – **міжніжкова ямка** (*fossa interpeduncularis*), яка обмежена з обох боків **ніжками мозку** (*pedunculi cerebri*). Дно міжніжкової ямки виповнене **задньою пронизаною речовиною** (*substantia perforata*

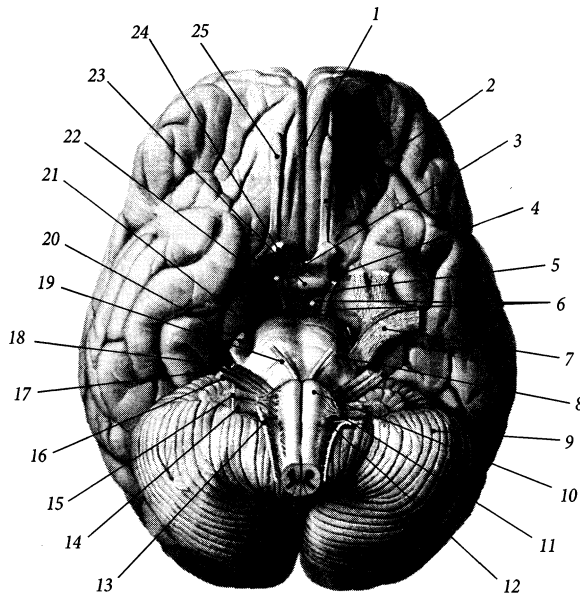


Рис. 262. Головний мозок, *encephalon*; вигляд знизу.

- 1 – fissura longitudinalis cerebialis;
- 2 – tractus olfactorius;
- 3 – chiasma opticum;
- 4 – substantia perforata anterior (*rostralis*);
- 5 – tuber cinereum;
- 6 – corpora mamillaria;
- 7 – ganglion trigeminale
- 8 – pons;
- 9 – cerebellum;
- 10 – pyramis bulbi;
- 11 – n. hypoglossus;
- 12 – olivа;
- 13 – n. accessorius;
- 14 – n. vagus;
- 15 – n. glossopharyngeus;
- 16 – n. vestibulocochlearis;
- 17 – nervus intermedius;
- 18 – n. facialis;
- 19 – n. abducens;
- 20 – n. trigeminus;
- 21 – n. trochlearis;
- 22 – n. oculomotorius;
- 23 – hypophysis;
- 24 – n. opticus;
- 25 – bulbus olfactorius

posterior), крізь яку у речовину мозку прямують маленькі артерії. Із міжніжкової ямки на нижню поверхню мозку виходить **окоруховий нерв**, *n. oculomotorius* (III пара ч.н.). Збоку ніжки мозку огинає **блоковий нерв**, *n. trochlearis* (IV пара ч.н.).

Ніжки мозку виходять із великого непарного поперечного валка, розташованого позаду них, – **мосту** (*pons*). Міст збоку загинається вгору і продовжується у парну (праву та ліву) **середню мозочкову ніжку** (*pedunculus cerebellaris medius*), яка заглиблюється у товщу мозочка. На межі між мостом та середньою мозочковою ніжкою із речовини мозку виходить **трійчастий нерв**, *n. trigeminus* (V пара ч.н.).

Внизу міст межує з **довгастим мозком** (*medulla oblongata*), який часто називають **цибулиною мозку** (*bulbus cerebri*) через зовнішню подібність його до молоді цибулини. Видовжені парні підвищення, розташовані присередньо на передній поверхні довгастого мозку, зветься **пірамідами** (*pyramides*). Між пірамідою довгастого мозку та мостом на поверхні мозку з'являється **відвідний нерв**, *n. abducens* (VI пара ч.н.). Парне підвищення овальної форми, що розташовується збоку від піраміди, носить назву **оливи** (*oliva*). **Лицевий нерв**, *n. facialis* (VII пара ч.н.), та **присінково-завитковий нерв**, *n. vestibulocochlearis* (VIII пара ч.н.), виходить із речовини мозку між мостом та оливою із **мосто-мозочкового кута** (*angulus pontocerebellaris*).

Довгастий мозок містить парні (передньобічну та задньобічну) борозни, які є продовженням однойменних борозен спинного мозку. Із задньобічної борозни довгастого мозку виходять (зверху вниз): **язикоглотковий нерв**, *n. glossopharyngeus* (IX пара ч.н.), **блукаючий нерв**, *n. vagus* (X пара ч.н.) і **додатковий нерв**, *n. accessorius* (XI пара ч.н.). Із передньобічної борозни, яка пролягає між пірамідою та оливою довгастого мозку, виходить **під'язиковий нерв**, *n. hypoglossus* (XII пара ч.н.).

Кінцевий мозок

Кінцевий мозок, *telencephalon*, представлений **великим мозком** (*cerebrum*). Він розвивається із переднього мозкового пухиря. Структури кінцевого мозку забезпечують вищу нервову діяльність і регулюють функціонування нижчих відділів центральної нервової системи – стовбура мозку та спинного мозку.

До складу великого мозку входять півкулі великого мозку, нюховий мозок, мозолісте тіло, морський коник, склепіння, основні ядра та внутрішня капсула. Порожниною великого мозку є бічні шлуночки.

Півкулі великого мозку

Півкулі великого мозку, *hemisphérium cerebri*, є зовнішньою та найбільшою складовою частиною великого мозку. Зовні півкулі вкриті шаром сірої речовини, завтовшки 1,5–4,5 мм, що зветься **корою великого мозку** (*córtex cerebri*), або **плащем** (*pállium*). Мозкова кора побудована в основному з тіл нейронів, кількість яких тут сягає 14 млрд.

Праву та ліву мозкові півкулі розділяє між собою **поздовжня щілина великого мозку**, *fissúra longitudinalis cerebri*, в яку заходить великий виріст твердої мозкової оболони – серп мозку. У глибині півкуль у горизонтальній площині проходить **поперечна щілина великого мозку**, *fissúra transversa cerebri*, яка розташовується між мозолистим тілом та склепінням з одного (верхнього) боку, таламусом і дахом третього шлуночка – з іншого (нижнього) боку.

У мозкових півкулях розрізняють три кінцеві точки: передню – **лобовий полюс**, *pólus frontális*, задню – **потиличний полюс**, *pólus occipitális*, бічну (передній кінець скроневої частки) – **скроневи полюс**, *pólus temporális* (рис. 263). Кожна півкуля має три поверхні та три краї: **верхньобічну поверхню півкулі великого мозку** (*facies superolateralis hemisphérii cerebri*), **присере-**

дно поверхню півкулі великого мозку (*facies mediális hemisphèrii cérebrí*), нижню поверхню півкулі великого мозку (*facies infèrior hemisphèrii cérebrí*), верхній (верхньоприсередній) край, *márgo supèrior (superomediális)*, нижньобічний (нижній) край, *márgo inferolaterális (infèrior)*, нижньоприсередній (присередній) край, *márgo inferomediális (mediális)*.

Мозкова півкуля складається з таких мозкових часток, *lóbi cerebráles*: лобової, тім'яної, скроневої, потиличної та острівцевої. Мозкові частки відмежовані одна від одної наступними міжчасточковими борознами (*súlcí interlobuláres*) та вирізкою:

1) **центральна борозна** (Роландо), *súlcus centrális (Rolando)*, проходить по верхньобічній поверхні півкуль майже у фронтальній площині; вона відділяє лобову частку від тім'яної (рис. 264);

2) **бічна борозна** (Сільвія), *súlcus laterális (Sylvius)*, проходить по верхньобічній поверхні півкуль майже у горизонтальній площині і відділяє скроневу частку від лобової та тім'яної; в глибині бічної борозни є бічна ямка великого мозку, *fóssa laterális cérebrí*;

3) **тім'яно-потилична борозна**, *súlcus parietooccipitális*, на присередній поверхні півкуль проходить між тім'яною та потиличною частками;

4) **колова борозна острівця** (Рейлі), *súlcus circularis insulae (Reili)*, розміщена в глибині півкуль і відділяє острівець від сусідніх відділів великого мозку (рис. 268).

5) **передпотилична вирізка**, *incisúra preoccipitális*, розміщена на нижньобічному краю півкулі і відділяє потиличну частку від скроневої; на черепі цій вирізці відповідає місце переходу верхнього краю кам'янистої частини скроневої кістки у її лускату частину.

Лобова частка

Лобова частка, *lobus frontális*, мозкової півкулі розміщена між лобовим полюсом,

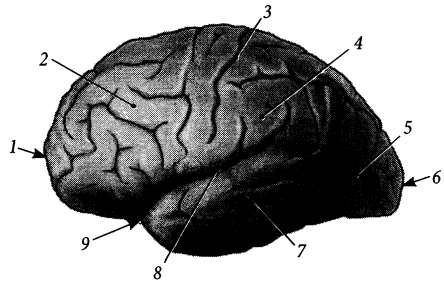
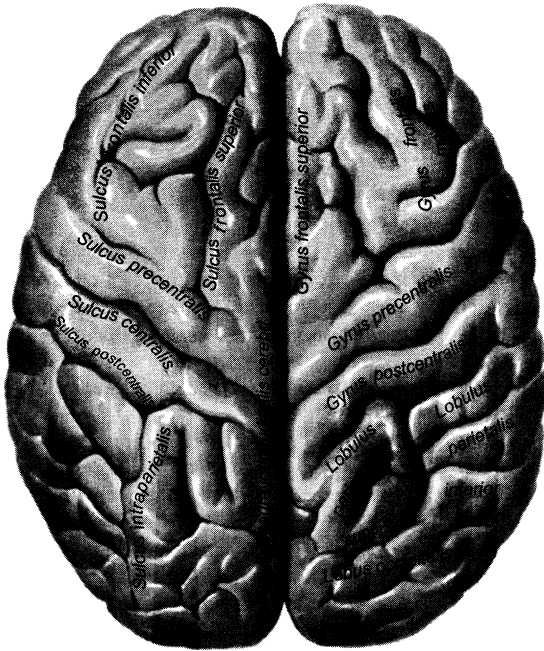


Рис. 263. Головний мозок, *encephalon*; вигляд збоку.

- 1 – polus frontális;
- 2 – lobus frontális;
- 3 – sulcus centralis;
- 4 – lobus parietális;
- 5 – lobus occipitalis;
- 6 – polus occipitalis;
- 7 – lobus temporalis;
- 8 – sulcus laterális;
- 9 – polus temporalis

центральною та бічною борознами. Рельєф поверхні цієї частки складається з наступних борозен та звивин (рис. 265).

На **верхньобічній поверхні лобової частки** знаходяться: 1) **передцентральна борозна**, *súlcus precentrális*, йде паралельно центральній борозні і перед нею; 2) **верхня лобова борозна**, *súlcus frontális supèrior*, проходить у передньозадньому напрямі паралельно верхньому краю півкулі; 3) **нижня лобова борозна**, *súlcus frontális infèrior*, проходить у передньозадньому напрямі нижче верхньої лобової борозни; 4) **передня гілка**, *rámus antèrior*, – коротке відгалуження бічної борозни, що йде вперед від переднього відрізка цієї борозни; 5) **висхідна гілка**, *rámus ascèndens*, – коротке відгалуження бічної борозни, що йде вгору від переднього відрізка цієї борозни позаду попередної гілки; 6) **передцентральна звивина (закрутка)**, *gyrus precentrális*, розміщена між центральною та передцентальною борознами; 7) **верхня/ середня/ нижня лобова звивина**, *gyrus frontális supèrior/ médius/*

Рис. 264. Головний мозок, *encephalon*; вигляд зверху.

inferior, – три поздовжні звивини, що розділені верхньою та нижньою лобовими борознами; **нижня лобова звивина** має три прилеглі до бічної борозни частини, розділені двома гілками цієї борозни: а) **очноямкова частина**, *pars orbitális*, розміщена під передньою гілкою; б) **трикутна частина**, *pars trianguláris*, розміщена між передньою та висхідною гілками, має трикутну форму; в) **покришкова частина**, *pars operculáris*, розміщена позаду висхідної гілки, покриває острівцеву частку мозкової півкулі.

На **присередній поверхні лобової частки** знаходяться: 1) **борозна пояса (поясна борозна)**, *súlcus cínguli (cíngulátus)*, яка йде паралельно мозолистому тілу і часто продовжується назад на присередню поверхню тім'яної частки під назвою підтім'яної борозни; 2) **борозна мозолистого тіла**, *súlcus córporis callósi*, проходить між лобовою часткою та мозолистим тілом, продовжується

назад між тім'яною часткою та мозолистим тілом; 3) **присередня лобова звивина**, *gyrius frontális mediális*, розміщена між верхнім краєм півкулі та поясною борозною; 4) **звивина пояса (поясна звивина)**, *gyrius cínguli (cíngulátus)*, розміщена між борозною пояса та борозною мозолистого тіла; 5) **центральна борозна**, *súlcus centrális*, продовжується з верхньобічної поверхні півкуль, разом із **прицентральною борозною (súlcus paracentrális)** обмежують **передню прицентральну звивину (gyrius paracentrális anterior)**, яка знаходиться у межах **прицентральної часточки (lobulus paracentrális)**; 6) **підмозолисте поле**, *área subcallósa*, знаходиться у задньонижній частині присередньої поверхні і містить перед кінцевою пластинкою **прикінцеву звивину (gyrius paraterminalis)**.

На **нижній поверхні лобової частки** знаходяться: 1) **очноямкові борозни**, *súlcus orbitáles*, – зазвичай 2 поздовжні борозни,

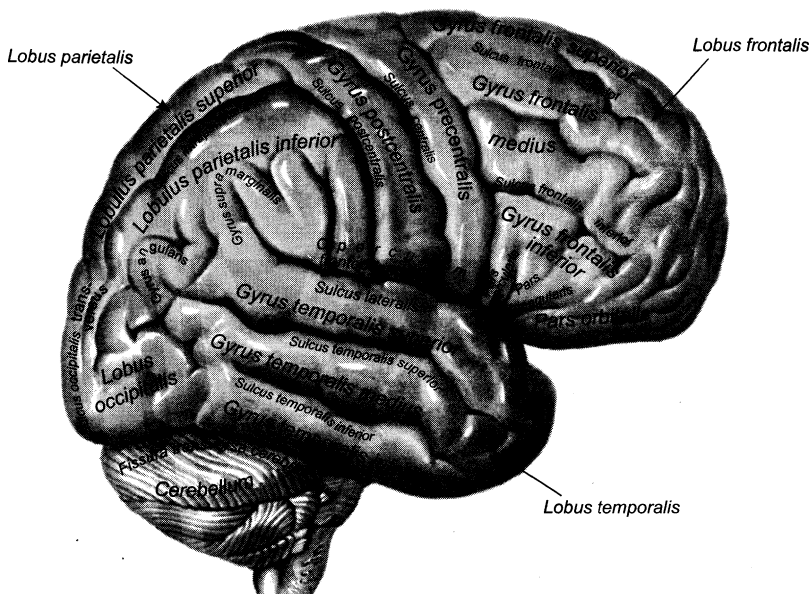


Рис. 265. Верхньобічна поверхня півкулі, *facies superolateralis hemispherii*.

що проходять збоку від нюхової борозни; **2) пряма звивина**, *gyrus réctus*, розміщена між присереднім краєм мозкової півкулі та нюховою борозною; **3) очноямкові звивини**, *gyri orbitáles*, розміщені збоку від прямої звивини, розділені очноямковими борознами; лежать у пальцевих втисненнях на внутрішній поверхні очноямкової частини лобової кістки черепа; **4) нюхова борозна**, *súlcus olfactórius*, проходить паралельно присередньому краю півкулі, містить нюхову цибулину та нюховий тракт; **5) принюхові борозни** (*súlci paraolfactorii*) і **принюхові звивини** (*gyri paraolfactorii*).

Тім'яна частка

Тім'яна частка, *lóbus parietális*, розміщена між центральною та бічною борознами верхньобічної поверхні та тім'яно-

потиличною борозною присередньої поверхні мозкової півкулі. Рельєф поверхні цієї частки складається з наступних борозен, закруток та часточок.

На **верхньобічній поверхні тім'яної частки** знаходяться: **1) зацентральна борозна**, *súlcus postcentralis*, проходить паралельно центральній борозні і позаду неї; **2) внутрішньотім'яна борозна**, *súlcus intraparietalis*, – непостійна горизонтальна борозна, що йде паралельно верхньому краю півкулі і розмежує тім'яні часточки одну від одної; **3) задня гілка**, *rámus postérior*, бічної борозни є продовженням цієї борозни назад та вгору на поверхню тім'яної частки; **4) зацентральна звивина**, *gyrus postcentralis*, розташована між центральною та зацентральною борознами; **5) верхня тім'яна часточка**, *lóbulus parietális superior*, розміщена між внутрішньотім'яною борозною та верхнім краєм півкулі; **6) нижня тім'яна часточка**,

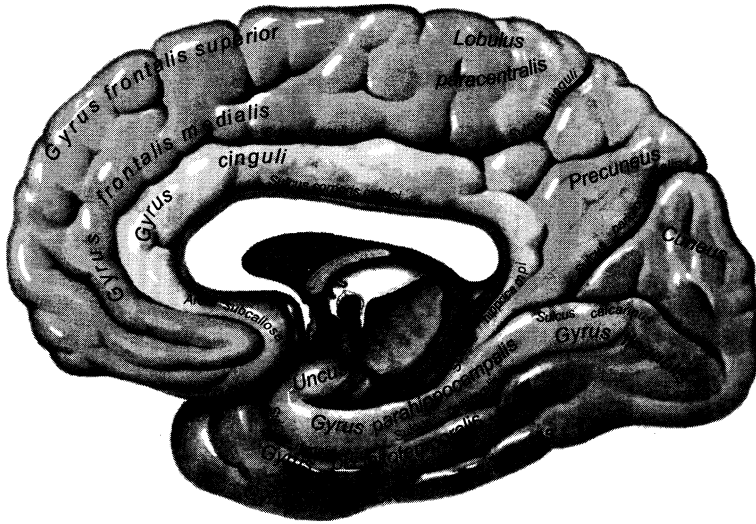


Рис. 266. Присередня поверхня півкулі, *facies medialis hemispherii*.

lobulus parietalis inferior, розміщена під внутрішньотім'яною борозною; 7) **надкрайова звивина**, *gyrus supramarginalis*, огинає кінець задньої гілки бічної борозни; 8) **кутова звивина**, *gyrus angularis*, огинає задній кінець верхньої скроневої борозни.

На **присередній поверхні тім'яної частки** знаходяться: 1) **підтім'яна борозна**, *sulcus subparietalis*, є продовженням назад та вниз борозни пояса (рис. 266); 2) **крайова гілка**, *ramus marginalis*, борозни пояса є продовженням цієї борозни вгору вглиб тім'яної частки; 3) **задня прицентрально звивина**, *gyrus paracentralis posterior*, знаходиться позаду центральної борозни, разом з передньою прицентральною борозною складає **прицентральну часточку** (*lobulus paracentralis*); 4) **передклин**, *precuneus*, знаходиться перед клином потиличної частки і обмежений тім'янопотилочною борозною, крайовою частиною борозни пояса та підтім'яною борозною; 5) **звивина пояса**, *gyrus cinguli*, розміщена між підтім'яною

борозною та борозною мозолистого тіла і продовжується вниз у звужений перешийок звивини пояса; 6) **перешийок звивини пояса**, *isthmus gyri cinguli*, огинає ззаду та знизу валок мозолистого тіла і продовжується вниз у звивину морського коника скроневої частки.

Скронева частка

Скронева частка, *lobus temporalis*, мозкової півкулі розміщена між тім'яним полюсом, бічною борозною та передпотилочною вирізкою. Рельєф поверхні цієї частки складається з наступних борозен та звивин.

На **верхньобічній поверхні скроневої частки** знаходяться: 1) **верхня та нижня скроневі борозни** (*sulcus temporalis superior/ inferior*) – дві горизонтальні паралельні борозни; 2) **верхня, середня, нижня скроневі звивини** (*gyrus temporalis superior/ medius/ inferior*) – три поздовжні звивини, розділені двома скроневи борознами; на

поллюсом, тім'яно-потиличною борозною та передпотиличною вирізкою.

Рельєф поверхні цієї частки складається з наступних борозен та звивин.

На **верхньобічній поверхні потиличної частки** знаходяться: 1) **півмісяцева борозна**, *súlcus lunátus*, розміщена поблизу потиличного полюса; 2) **поперечна потилична борозна**, *súlcus occipítalis transversus*, є продовженням дозаду та вниз внутрішньотім'яної борозни тім'яної частки.

На **присередній поверхні потиличної частки** знаходяться: 1) **шпорна (острогова) борозна**, *súlcus calcarínus*, іде косо вздовж нижньоприсереднього краю півкулі і спереду під гострим кутом з'єднується з тім'яно-потиличною борозною; 2) **клин**, *cúneus*, – велика клиноподібна ділянка, що обмежена спереду тім'яно-потиличною та шпорною борознами.

На **нижній поверхні потиличної частки** знаходяться борозни та звивини, що є продовженням дозаду борозен та звивин нижньої поверхні скроневої частки. Продовження звивини гіпокампа на потиличну частку зветься **язиковою звивиною** (*gyrus linguális*).

Острівцева частка

Острівцева частка (острівець), *lóbus insuláris (insula)*, мозкової півкулі розміщена в глибині бічної борозни. Зовнішню поверхню цієї частки можна побачити, якщо видалити або розсунути ділянки лобової, тім'яної та скроневої часток, що межують з бічною борозною (рис. 268).

Рельєф поверхні острівцевої частки складається з таких борозен та звивин: 1) **центральна борозна острівця**, *súlcus centrális insulae*, – найдовша борозна цієї частки, проходить косо у поздовжньому напрямі; 2) **поріг острівця**, *límen insulae*, – звужена частина острівця, що розміщена під переднім відрізком його центральної борозни; 3) **короткі звивини острівця**,

gyri brèves insulae, розміщені спереду від центральної борозни острівця; 4) **довга звивина острівця**, *gyrus lóngus insulae*, розміщена позаду центральної борозни острівця.

Ділянки верхньоприсередньої поверхні півкулі, що покривають острівець, зветься **покришками**: **лобова покришка**, *opérculum frontále*, – покришкова частина нижньої лобової звивини та нижня ділянка передцентральної звивини, **тім'яна покришка**, *opérculum parietále*, – нижня ділянка зацентральної звивини і ділянка нижньої тім'яної часточки над бічною борозною, **скронева покришка**, *opérculum temporále*, – верхня скронева звивина.

Нюховий мозок

Нюховий мозок, *rhinencéphalon*, є філогенетично найдавнішою та морфологічно найглибшою структурою кінцевого мозку людини (рис. 269). У нижчих хребетних (напр., риби) нюховий відділ мозку, що сприймає та аналізує вміст різних хімічних речовин у навколишньому середовищі, є основним та життєво важливим відділом, тому він займає майже весь об'єм переднього мозку. У ссавців та людини внаслідок випереджаючого розвитку мозкової кори нюховий мозок займає досить незвичайний об'єм, проте залишається органом, який забезпечує здійснення давніх інстинктів. Вважається, що окремі структури нюхового мозку людини, окрім забезпечення суто нюхової чутливості, є морфологічним субстратом, де формуються емоційні реакції, реакції поведінки (статеві та захисні), мотивацій, так звані підсвідомі реакції; ці структури позначаються терміном “лімбічна система”.

У нюховому мозку виділяють периферійну та центральну частини.

До периферійної частини нюхового мозку належать такі утвори: **нюхова цибулина**, *búlbús olfactórius*, **нюховий шлях**, *tractus olfactórius*, **нюховий трикутник**,

trigónum olfactorium, нюхові звивини, нюхові та поздовжні стрічки. Невеликі **присередня та бічна нюхові звивини**, *gyri olfactorii mediális et laterális*, є відділами мозкової кори, що безпосередньо прилягають до відповідних нюхових стрічок. **Присередня та бічна нюхові стрічки**, *striae olfactoriae mediális et laterális*, являють собою пучки нервових волокон, що розходяться від нюхового шляху в різні боки, утворюючи присередню та бічну сторони нюхового трикутника. **Присередня та бічні поздовжні стрічки**, *stria longitudinalis mediális/ laterális*, проходять по верхній поверхні мозолистого тіла.

До центральної частини нюхового мозку належать такі утвори: **передня пронизана речовина**, *substantia perforata anterior*, **діагональна стрічка** (Брока), *stria diagonalis* (Бросса) (пучки нервових волокон, що з'єднують передспайкову перегородку з гачком і косо перехрещують передню пронизану речовину), **підмозлисте поле**, *area subcallosa*, **білякінцева звивина**, *gyrus paraterminalis*, **мигдалеподібне тіло**, *corpus amygdaloideum*, **обідкова частка** півкуль великого мозку.

Обідковою (лімбічною) часткою (*lobus limbicus*) називають присередні ділянки лобової, тім'яної і скроневої часток, що

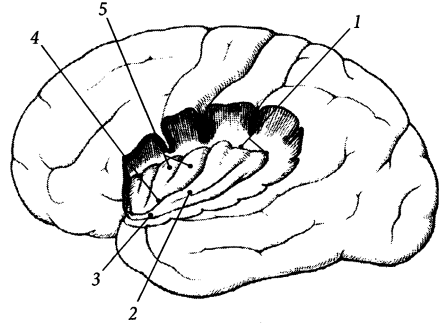


Рис. 268. Острівцева частка, *lobus insularis*.

1 – sulcus circularis insulae; 2 – gyrus longus insulae; 3 – limen insulae; 4 – sulcus centralis insulae; 5 – gyri breves insulae

мають відношення до лімбічної системи: **поясна борозна**, *sulcus cinguli*, **поясна звивина**, *gyrus cinguli*, **перешийок поясної звивини**, *isthmus gyri cinguli*, **смужкова звивина**, *gyrus fasciolaris*, **парагіпокампова звивина**, *gyrus parahippocampalis*, **гіпокампова борозна**, *sulcus hippocampalis*, **гачок**, *uncus*, **зубчаста звивина**, *gyrus dentatus*, **торочко-зубчаста борозна**, *sulcus fimbriodentatus*, **торочки морського коника**, *fimbria hippocampi*, **побічна борозна**, *sulcus collateralis*, **нюхова борозна**, *sulcus rhinalis*.

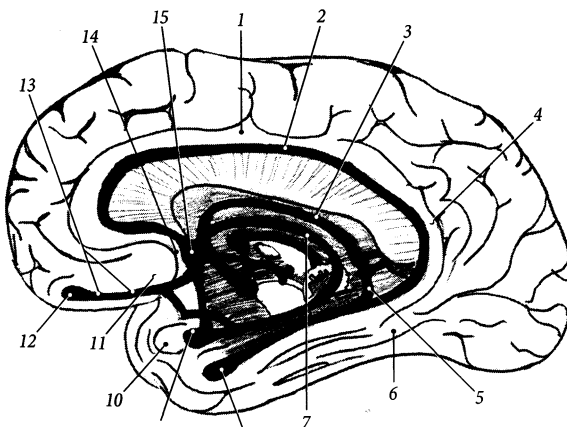


Рис. 269. Нюховий мозок, *rhinencephalon*.

1 – gyrus cinguli;
2 – stria longitudinalinalis medialis/ lateralis;
3 – fornix;
4 – isthmus gyri cinguli;
5 – gyrus dentatus;
6, 8 – gyrus hippocampi;
7 – stria medullaris;
9 – corpus amygdaloigeum;
10 – uncus;
11 – area subcallosa;
12 – bulbus olfactorius;
13 – tractus olfactorius;
14 – gyrus paraterminalis;
15 – lamina terminalis

Будова кори великого мозку

Кора великого мозку, *córtex cérebri*, являє собою сіру речовину, розміщену на периферії півкуль. Загальна площа кори становить 200 000 мм², товщина коливається у межах 1,3–4,5 мм. Основна маса (дві третини) кори знаходиться на захованій поверхні звивин у глибині борозен, а на зовнішній видимій поверхні закруток знаходиться лише одна третина від усієї площі кори великого мозку. Проте товщина мозкової кори більша саме на зовнішній поверхні звивин.

Всю кору великого мозку поділяють на нову, давню, стародавню та середню кору.

Переважну частину мозкової кори займає **нова кора**, *neocórtex*. При описі будови кори використовують термін **цитоархітектоніка**, який позначає взаєморозташування нервових клітин у корі. Розташування нервових волокон у корі головного мозку називається **мієлоархітектонікою**. Розшарування кори на білі та сірі смужки помітне на розтині потиличної частки навіть неозброєним оком. **Однорідна кора**, *isocórtex*, має шестишарову будову. Окремі ділянки кори мають неоднорідну будову й іншу назву – **різнорідна кора**, *allicórtex*. Перший поверхневий шар **однорідної кори**, *strátum isocórtex*, зветься **молекулярною пластинкою** (*lámina molecularis*), другий – **зовнішньою зернистою пластинкою** (*lámina granularis extérna*), третій – **зовнішньою пірамідною пластинкою** (*lámina pyramidalis extérna*), четвертий – **внутрішньою зернистою пластинкою** (*lámina granularis intérna*), п'ятий – **внутрішньою пірамідною пластинкою** (*lámina pyramidalis intérna*), шостий – **багатоформною пластинкою** (*lámina multifórmis*) (рис. 270).

Молекулярна пластинка побудована з: а) тіл нейронів, відростки яких не виходять за межі мозкової кори і формують асоціативні провідні шляхи; б) дендритів пірамідних нейронів та аксонів нейронів інших шарів кори, які формують **стрічку (смужку) молекулярної пластинки** (*stría láminae molecularis*). **Зовнішня зерниста пластинка**

побудована з: а) тіл зернистих (за формою подібних до зернят) нейронів та малих пірамідних клітин, що сприймають імпульси з різних відділів мозкової кори; б) сітки тонких нервових волокон, що утворює **стрічку зовнішньої зернистої пластинки** (*stría láminae granularis extérna*). **Зовнішня пірамідна пластинка** побудована з тіл середніх пірамідних нейронів, аксони яких досягають різних відділів кори. **Внутрішня зерниста пластинка** побудована з: а) щільно розташованих тіл зернистих нейронів, до яких підходять волокна висхідних провідних шляхів кіркового напрямку, що несуть інформацію з усіх нижчезрозташованих відділів центральної нервової системи; б) **тангентіальних нервових волокон** (*neurofibrae tangentiales*), що утворюють **стрічку внутрішньої зернистої пластинки** (*stría láminae granularis intérna*), яка добре виражена у потиличній частці – **потилічна стрічка** (*stría occipitalis*). **Внутрішня пірамідна пластинка** містить: а) тіла великих пірамідних клітин (Беца), аксони яких формують низхідні пірамідні шляхи; б) **стрічку внутрішньої пірамідної пластинки** (*stría láminae pyramidalis intérna*). **Багатоформна пластинка** побудована з тіл різних за формою нейронів, аксони яких формують комісуральні провідні шляхи, що з'єднують обидві півкулі. Без чіткої межі багатоформна пластинка переходить у білу речовину мозкових півкуль.

Зубчаста звивина та гіпокамп являють собою філогенетично стару частину мозкової кори, яка зветься **стародавньою корою** (*archeocórtex*). Стародавня кора має лише 3 шари нейронів. Наприклад, **зубчаста звивина** має три шари (*stráta gyri dentáti*): **молекулярний, зернистий та багатоформний шари**, *strátum molecularé/ granularé/ multifórmé*. **Давньою корою** (*paleocórtex*) називають невелику ділянку кори лобової частки, що лежить поблизу нюхової цибулини. Давня кора має три-та двошарову будову. Не повністю диференційована кора острівцевої частки зветься **середньою корою** (*mesocórtex*).

Вивченню мозкових центрів, що локалізуються у різних ділянках мозкової кори і мають різну цитоархітектоніку, поклав початок київський анатом В. А. Бец. Його ім'ям названі великі пірамідні (гангліозні) клітини, які локалізуються у внутрішній пірамідній пластинці, що визначається у складі IV та VI полів мозкової кори (за Бродманом), звідки починаються низхідні пірамідні шляхи. Зараз відомо більше 200 ділянок кори, що відрізняються різною побудовою, – цитоархітектонічних полів.

У корі великого мозку сприймаються й аналізуються зовнішні та внутрішні подразнення, що надходять до неї через рецептори та провідні шляхи центральної нервової системи організму. Кіркові кінці аналізаторів (або ядра аналізаторів) розташовуються у певних ділянках кори. Відомий російський вчений-фізіолог І. П. Павлов (1849–1936) поділив мозкову кору за функціональними ознаками на різні зони і назвав їх мозковими кінцями аналізаторів. Ураження цих ділянок мозкової кори внаслідок різних захворювань (інсульт, пухлини тощо) призводить до щезання або зниження відповідного виду чуття в одній половині тіла або з обох боків.

Основні мозкові кінці аналізаторів розміщені у певних ділянках кори.

1. Кірковий центр аналізатора загальної чутливості знаходиться у зацентральної звинині тім'яної частки мозкових півкуль. Тут сприймаються нервові імпульси, що йдуть від екстерорецепторів (температурна, больова, дотикова чутливість та відчуття тиску). У зацентральної звинині чутливі ядра розміщуються таким чином, що у верхніх відділах звинини проєціюються рецепторні поля нижніх кінцівок і нижніх частин тулуба, а у нижніх відділах – рецепторні поля голови, верхніх частин тулуба та верхніх кінцівок. Можна сказати, що усі рецепторні ділянки тіла проєціюються на зацентральної звинину “догори ногами”.

2. Кірковий центр рухового аналізатора знаходиться у передцентральної звинині лобової частки мозкової півкулі. Тут

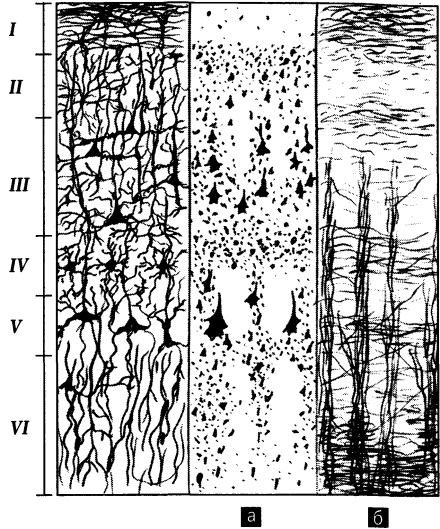


Рис. 270. Будова мозкової кори.

а – цитоархітектоніка;

б – міелоархітектоніка;

I – *lámina molecularis (plexifórmis)*; II – *lámina granularis extérna*; III – *lámina pyramidalis extérna*; IV – *lámina granularis intérna*; V – *lámina pyramidalis intérna*; VI – *lámina multifórmis*

сприймається пропріоцептивна чутливість (м'язово-суглобове чуття) і звідси регулюється діяльність м'язів. У передцентральної звинині, подібно до зацентральної звинини, проєкція тіла людини подана догори ногами – у вищих ділянках звинини розміщені нейрони, яких досягають імпульси від апарату руху нижньої частини тулуба та нижніх кінцівок, а у нижніх ділянках – нейрони, що приймають імпульси від апарату руху верхньої частини тулуба, верхніх кінцівок та голови (рис. 271).

3. Кірковий центр зорового аналізатора, або **зорове поле**, *área óptica*, знаходиться по боках і в глибині шпорної борозни потиличної частки мозкових півкуль. Тут розміщені нейрони, що сприймають та аналізують імпульси від сітківки ока.

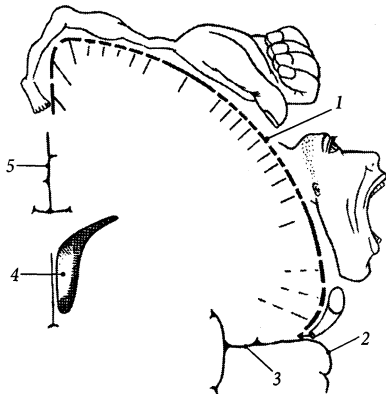


Рис. 271. Руховий гомункулус (проекція частин тіла на кірковий кінець рухового аналізатора, за В. Пенфілдом та Т. Рамсуссеном); фронтальний розріз півкулі (схема).

1 – gyrus precentralis; 2 – lobe temporalis; 3 – sulcus lateralis; 4 – ventriculus lateralis; 5 – fissura longitudinalis cerebri

4. Кірковий центр слухового аналізатора розташований у поперечних скроневих звивинах (Гешля), розміщених на верхній скроневій звинині в глибини бічної борозни. Тут розміщені нейрони, що сприймають та аналізують імпульси від завитки внутрішнього вуха.

5. Кіркові центри аналізаторів нюху та смаку розміщені близько один від одного у парагіпокамповій звинині скроневій частки мозкової півкулі. Тут розміщені нейрони, що приймають та аналізують імпульси від рецепторів слизової оболонки носа і язика.

6. Кірковий центр рухового аналізатора, що координує рухи людини, пов'язані з професійними діями або складними набутими навичками, знаходиться у надкрайовій звинині тім'яної частки. У людей з домінуючою правою рукою цей аналізатор знаходиться у лівій мозковій півкулі, у людей з домінуючою лівою рукою – у правій мозковій півкулі. Ураження цієї ділянки призводить до апрак-

сії (втрата можливості виконувати складні координовані рухи).

7. Кірковий центр рухового аналізатора усної мови розміщується в трикутній частині нижньої лобової звинини (центр Брока). Ураження цієї ділянки мозкової кори призводить до рухової афазії (втрати можливості вимовляти слова). Кірковий центр рухового аналізатора письмової мови розташований у задній частині середньої лобової звинини. Ураження цієї ділянки веде до письмової афазії (втрати можливості написання слів).

8. Кірковий центр чутливого аналізатора мови розміщений у кутовій звинині тім'яної частки (зоровий центр – центр читання) та у задньому відділі верхньої скроневій звинини (слуховий центр). Ураження цих ділянок призводить до втрати можливості читати і сприймати мову на слух, відповідно.

Багатоланкова рефлекторна взаємодія нейронів мозкової кори формує складні реакції поведінки людини. За даними нейропсихології, у лобовій частці формуються програми діяльності людини, забезпечується регуляція і контроль їх виконання, а у скроневій, потиличній та тім'яній частках накопичується, переробляється та зберігається інформація. У механізмах запам'ятовування та згадування значну роль відіграють також гіпокамп та базальні ядра переднього мозку.

Внутрішня будова півкуль

У глибини півкуль великого мозку знаходяться скупчення сірої речовини (базальні ядра, гіпокамп), білої речовини (внутрішня капсула, мозолисте тіло, склепіння тощо) та бічні шлуночки.

Базальні ядра

Базальні (основні) ядра, nuclei basales, являють собою скупчення сірої речовини у глибини мозкових півкуль (рис. 272). Ці ядра побудовані переважно з тіл нейронів

і зуться ще підкірковими (або центральними) вузлами. З підкірковими вузлами пов'язують виникнення у людини деяких емоційних та вегетативних реакцій. До базальних ядер належать смугасте тіло, огорожа і мигдалеподібне тіло.

1. Смугасте тіло, *córpus striátum*, на розрізі має вигляд декількох стрічок сірої речовини і складається з хвостатого ядра та сочевицеподібного ядра.

А. Хвостате ядро, *núcleus caudátus*, являє собою видовжене та дугоподібно вигнуте навколо таламуса ядро. Передня потовщена частина ядра зветься **головкою (*cáput*)**, вона знаходиться у товщі лобової частки мозкової півкулі. Середня частина ядра зветься **тілом (*córpus*)**. Тіло розміщене у глибині тім'яної частки. Задня частина ядра зветься **хвостом (*cáuda*)**. Хвіст хвостатого ядра загинається вниз та вбік і розташовується у скроневій частці.

Б. Сочевицеподібне ядро, *núcleus lentifórmis*, має форму, подібну до соче-

вичного зернятка, а на фронтальному або горизонтальному розтині – форму трикутника, верхівка якого обернена присередньо, а основа – вбік. Сочевицеподібне ядро двома пластинками білої речовини розділене на три ядра. Найлатеральніше серед них розміщене ядро, що має назву **лушпина, *putámen***. **Бічна мозкова пластинка, *lámina medulláris laterális***, відділяє лушпину від двох присередніх базальних ядер – блідих куль. **Бічна бліда куля, *glóbus pállidus laterális***, відмежована від присередньої блідої кулі **присередньою мозковою пластинкою (*lámina medulláris mediális*)**. **Присередня бліда куля, *glóbus pállidus mediális***, додатковою мозковою пластинкою (*lámina medulláris accessória*) поділяється на дві частини: **бічну та присередню (*pars laterális/mediális*)**. Бліді кулі належать до старих, у філогенетичному відношенні, структур мозку і є світлішими за кольором, порівняно з лушпиною та хвостатим ядром. Бліді кулі мають тісний морфологічний та функціональний зв'язок

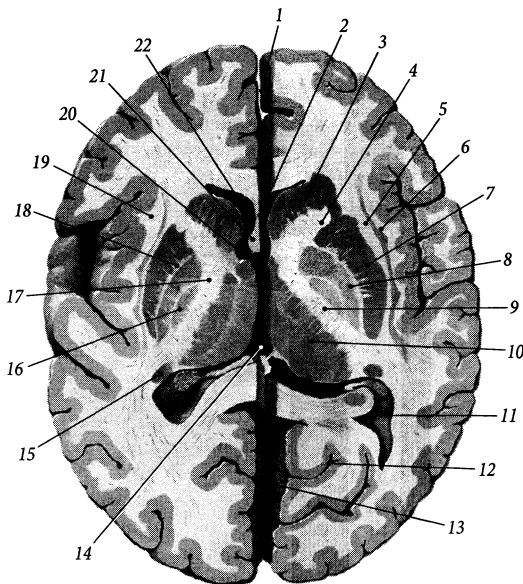


Рис. 272. Горизонтальний розріз головного мозку.

- 1 – *fissura longitudinalis cerebri*;
- 2 – *lamina septi pellucid*;
- 3 – *caput nuclei caudati*;
- 4 – *crus anterius capsulae internae*;
- 5 – *capsula externa*;
- 6 – *claustrum*;
- 7 – *putamen*;
- 8 – *globus pallidus lateralis*;
- 9 – *crus posterius capsulae internae*;
- 10 – *thalamus*;
- 11 – *cornu posterius ventriculi lateralis*;
- 12 – *sulcus calcarinus*;
- 13 – *cerebellum*;
- 14 – *ventriculus tertius*;
- 15 – *cauda nuclei caudati*;
- 16 – *globus pallidus mediális*;
- 17 – *genu capsulae internae*;
- 18 – *lamina medullaris lateralis*;
- 19 – *capsula extrema*;
- 20 – *foramen interventriculare*;
- 21 – *columnae fornicis*;
- 22 – *cornu anterius ventriculi lateralis*

за допомогою провідних шляхів із сусідніми ядрами таламуса.

2. Огорожа, *cláustrum*, являє собою тонкий шар сірої речовини, розташований назовні від лушпини сочевицеподібного ядра. Від лушпини огорожа відділена шаром білої речовини, що зветься **зовнішньою капсулою (*cápsula extérna*)**. **Крайня капсула, *cápsula extréma***, розміщена між огорожею та мозковою корою острівцевої частки.

3. Мигдалеподібне тіло, *córpus amygdaloídeum*, розміщене у скроневій частці мозкової півкулі спереду від скроневого рогу бічного шлуночка. Воно має форму мигдалю і складається з трьох частин: **переднього мигдалеподібного поля (*área amygdaloídea antérior*)**, **базально-бічної частини (*pars basalolaterális*)**, **кірково-присередньої (нюхової) частини (*pars corticomediális [olfactoría]*)**. Переднє мигдалеподібне поле та кірково-при-середня (нюхова) частина мигдалеподібного тіла мають невеликі розміри, належать до центральної частини нюхового мозку і зв'язані з передньою пронизаною речовиною пучком волокон кінцевої стрічки таламуса.

Для позначення функціональної єдності різних за гістологічною будовою та походженням, але близьких за розташуванням складових частин **смугастого тіла (*córpus striátum*)** – **хвостатого ядра та лушпини (*striátum*)** – з одного боку, **блідих куль (*pállidum*)** – з іншого, використовують термін **стриопалідарна система**. І стріатум, і палідум поділяються на дві частини: **дорсальний та вентральний стріатум (*striátum dorsále/ventrále*)**, **дорсальний та вентральний палідум (*pállidum dorsále/ventrále*)**. Стриопалідарна система є основною частиною екстрапірамідної системи, що контролює звичні рухи людини, тонус м'язів, а також деякі автономні (вегетативні) реакції, зокрема, теплорегуляцію та вуглеводний обмін. При ушкодженні смугастого тіла у людини з'являються мимовільні ритмічні рухи кінцівок (хорея).

Внутрішня капсула

Внутрішня капсула, *cápsula intérna*, являє собою шар білої речовини, розташований між сочевицеподібним ядром з одного (латерального) боку, хвостатим ядром і таламусом – з іншого (медіального) боку. На горизонтальному розрізі внутрішня капсула має вигляд відкритого убік кута (рис. 272), а на фронтальному розрізі – косі смужки, що продовжуються у ніжку мозку.

Через внутрішню капсулу проходять проєкційні волокна, що з'єднують мозкову кору з іншими відділами головного мозку та з спинним мозком. На горизонтальному розрізі мозкової півкулі добре помітні складові частини внутрішньої капсули: коліно, передня та задня ніжки.

1. Передня ніжка, *crus antérius*, внутрішньої капсули розміщена між сочевицеподібним ядром та головкою хвостатого ядра. Ця ніжка містить волокна **лобово-мостового шляху (*tráctus frontopontinus*)**, які йдуть від мозкової кори лобової частки до ядер моста, та волокна **передньої променистості таламуса (*radíatio thalami antérior*)**, які з'єднують мозкову кору лобової частки з таламусом.

2. Коліно, *genu*, внутрішньої капсули розміщене між сочевицеподібним ядром та центральною частиною бічного шлуночка. Коліно містить волокна **кірково-ядрового шляху (*tráctus corticonucleáris*)**, які з'єднують передцентральну звинув лобової частки з руховими ядрами черепних нервів.

3. Задня ніжка, *crus postérius*, внутрішньої капсули знаходиться між сочевицеподібним ядром, з одного боку, таламусом та тілом хвостатого ядра – з другого. По відношенню до сочевицеподібного ядра у цій ніжці розрізняють 3 частини: таламо-сочевицеподібну, підсочевицеподібну та засочевицеподібну.

А. Найближча до коліна **таламо-сочевицеподібна частина, *pars thalamolentiformis***, задньої ніжки внутрішньої капсули містить: 1) **ірково-спинномозкові волокна,**

fibrae corticospinales, які входять до складу пірамідних шляхів; 2) **кірково-червоно-ядрові волокна**, *fibrae corticorubrales*, які з'єднують мозкову кору лобової частки з червоним ядром; 3) **кірково-сітчасті волокна**, *fibrae corticoreticulares*, які йдуть від кори передцентральної та зацентральної звинин до сітчастої формації; 4) **кірково-таламічні волокна**, *fibrae corticothalamicae*, які з'єднують мозкову кору з ядрами таламуса; 5) **таламо-тім'яні волокна**, *fibrae thalamoparietalis*, які є частиною волокон таламічних променистостей, що прямують від таламуса до коритім'яної частки; 6) волокна **центральної таламічної променистості** (*radiationes thalamicae centrales*), які з'єднують ядра таламуса з корою передта зацентральної звинини.

Б. Підсочевцеподібна частина, *pars sublentiformis*, задньої ніжки внутрішньої капсули розміщена під сочевцеподібним ядром, вона містить: 1) **кірково-покрівельні волокна**, *fibrae corticotectales*, які йдуть від мозкової кори до покрівлі середнього мозку; 2) **скронево-мостові волокна**, *fibrae temporopontinae*, які йдуть від кори скроневої частки до ядер моста; 3) волокна **слухової променистості** (*radiatio acustica*), які прямують від присереднього колінчастого тіла (підкіркового центру слуху) до кори поперечних скроневої звинин (кіркового центру слуху); 4) волокна **зорової променистості** (Граціоле) (*radiatio optica* [Graciolet]), які прямують від бічного колінчастого тіла (підкіркового центру зору) до мозкової кори шпорної борозни (кіркового центру зору).

В. Засочевцеподібна частина, *pars retrolentiformis*, задньої ніжки внутрішньої капсули розміщена позаду сочевцеподібного ядра, вона складається з волокон **зорової променистості** (*radiatio optica*) та **задньої таламічної променистості** (*radiationes thalamicae posteriores*), які йдуть від бічного колінчастого тіла та подушки таламуса до кіркового центру зору, а також **потилично-мостових волокон** (*fibrae*

occipitopontinae) та **потилично-покрівельних волокон** (*fibrae occipitotectales*), які з'єднують мозкову кору потиличної частки з ядрами моста і покрівлею середнього мозку.

Смужки сірої речовини, що проходять через внутрішню капсулу від хвостатого до сочевцеподібного ядра, зветься **хвостато-сочевцеподібними сірими мостами** (*pontes grisei caudatolenticulares*). Волокна, що віялоподібно розходяться від внутрішньої капсули і досягають мозкової кори, формують **променистий вінець** (*corona radiata*). До променистого вінця належать зовнішня капсула, крайня капсула і передня спайка.

Мозолисте тіло

Мозолисте тіло, *corpus callosum*, складається з численних, щільно розташованих нервових волокон, що з'єднують симетричні ділянки кори правої та лівої півкуль великого мозку і формують основну частину комісуральних провідних шляхів (рис. 273). Верхня поверхня мозолистого тіла виявляється у глибині поздовжньої мозкової щілини.

На сагітальному розрізі мозолистого тіла розрізняють такі його частини: 1) основну, горизонтально розташовану частину – **стовбур**, *truncus*; 2) задній, потовщений кінець – **валок**, *splenium*; 3) передню, загнуту вниз частину – **коліно**, *genu*; 4) передній, загострений та напрямлений вниз і назад кінець – **дзьоб**, *rostrum*, який продовжується у **кінцеву пластинку** (*lamina terminalis*).

Нервові волокна розходяться в усі боки від мозолистого тіла до кори півкуль, утворюючи **променистість мозолистого тіла** (*radiatio corporis callosi*). Частина променистості мозолистого тіла, що прямує вбік та вниз, покриваючи потиличний та скроневий роги бічного шлуночка, зветься **покривом** (*tapetum*). У-подібні волокна, що з'єднують між собою мозкову кору лобових часток правої та лівої півкуль, проходять через коліно

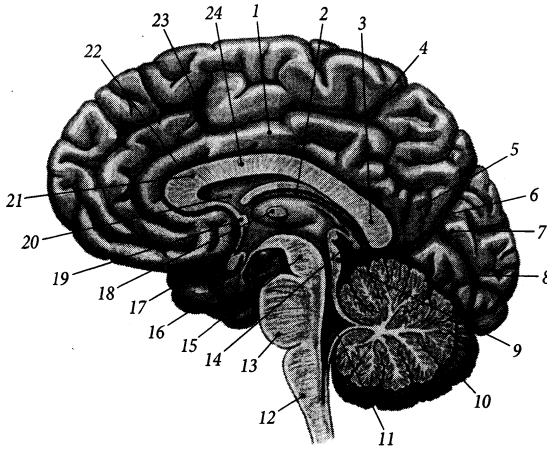


Рис. 273. Сагітальний розріз головного мозку.

1 – gyrus cinguli; 2 – stria medullaris thalamica; 3 – splenium corporis callosi; 4 – lobulus paracentralis; 5 – precuneus; 6 – sulcus parietooccipitalis; 7 – cuneus; 8 – sulcus calcarinus; 9 – tectum mesencephalicum; 10 – cerebellum; 11 – ventriculus quartus; 12 – medulla oblongata; 13 – pons; 14 – corpus pineale; 15 – pedunculus cerebri; 16 – hypophysis; 17 – ventriculus tertius; 18 – thalamus; 19 – commissura anterior; 20 – septum pellucidum; 21 – genu corporis callosi; 22 – sulcus corporis callosi; 23 – sulcus cinguli; 24 – truncus corporis callosi

мозолистого тіла і формують так звані **лобові (малі) щипці** (*fórceps frontális [minor]*). У-подібні волокна, що з'єднують між собою кору потиличних часток обох мозкових півкуль, проходять через валок мозолистого тіла і формують так звані **потиличні (великі) щипці** (*fórceps occipitális [máior]*).

Зверху мозолисте тіло вкрите тонким шаром сірої речовини – **сірим покриттям** (*indúsium griseum*). Поздовжні нервові волокна, що йдуть по верхній поверхні мозолистого тіла і формують **присередню поздовжню стрічку** (*stria longitudinalis mediális*) та **парну бічну поздовжню стрічку** (*stria longitudinalis laterális*), належать до провідних шляхів нюхового мозку. Задні кінці стрічок продовжуються у **парну пучкову звивину** (*gyrus fascioláris*), яка позаду валка мозолистого тіла з'єднує стрічки та сіре покриття із зубчастою звивиною.

Невелика **передня спайка**, *comissúra anterior*, що розміщена позаду кінцевої пластинки, так само як і мозолисте тіло, склада-

ється з комісуральних нервових волокон, що з'єднують мозкові півкуль між собою.

Склепіння

Склепіння, *fórnix*, розміщене під мозолистим тілом і побудоване з поздовжніх пучків волокон, що дугоподібно з'єднують гіпокамп з ядрами проміжного мозку (таламуса та гіпоталамуса). Склепіння складається з тіла, двох ніжок та двох стовпів (рис. 274). **Тіло**, *córpus*, – непарна серединна частина склепіння, що розміщена під стовбуром мозолистого тіла. Ззаду тіло склепіння розходиться на дві частини у вигляді **парної ніжки** (*crús*), що прямує далі вниз, охоплює з боків подушку таламуса і закінчується на присередній стінці нижнього рогу бічного шлуночка, продовжуючись у торочки гіпокампа. В місці відходження від тіла ніжки з'єднані між собою за допомогою непарної трикутної пластинки – **спайки** (*comissúra*).

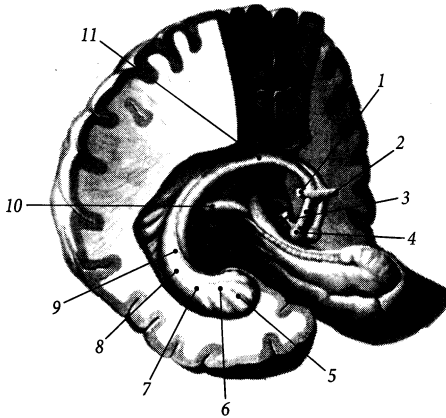


Рис. 274. Склепіння, *fornix*; вигляд спереду та збоку.

- 1 – *commissura anterior*;
- 2 – *columna fornixis*;
- 3 – *fasciculus mamillothalamicus*;
- 4 – *corpus mamillare*;
- 5 – *pes hippocampi*;
- 6 – *hippocampus*;
- 7 – *fimbria hippocampi*;
- 8 – *crus fornixis*;
- 9 – *taenia fornixis*;
- 10 – *commissura fornixis*;
- 11 – *corpus fornixis*

Витончений бічний край тіла та ніжок склепіння, до яких прикріплюються ворсинчасті сплетення правого та лівого бічних шлуночків, звється **стрічкою** (*taenia*).

Спереду тіло також роздвоюється і продовжується у симетричні стовпи склепіння. **Стовпи**, *columnae*, від переднього кінця тіла загинаються вниз та назад і закінчуються у соскоподібних тілах гіпоталамуса (рис. 278, 281). Стовпи склепіння з'єднані з мозолистим тілом за допомогою тонкої пластинки – прозорої перегородки.

Прозора перегородка, *septum pellucidum*, складається з двох паралельних **пластинок прозорої перегородки** (*lamina septi pellucidi*), що натягнені між передніми відділами стовпів склепіння та коліном мозолистого тіла (рис. 272, 273). Пластинка прозорої перегородки служить присередньою стінкою переднього рогу бічного шлуночка. Між двома цими пластинками розміщена щілинноподібна **порожнина прозорої перегородки** (*cavum septi pellucidi*), замкнена і заповнена прозорою рідиною.

Гіпокампом, або **морським коником** (*hippocampus*), звється підвищення на присередній стінці нижнього рогу бічного шлуночка, що утворене скупченням сірої речовини в глибині мозкових півкуль і має характерну форму морського коника. На поверхні мозку морському конику від-

повідає однойменна звивина. Функціонально гіпокамп належить до нюхового мозку. Передній потовщений кінець гіпокампа звється **ніжкою** (*pes*). Ніжка **морського коника** має **пальцеподібні випини** (*digitationes hippocampi*). Зверху гіпокамп вкритий тонким шаром білої речовини, що формує **жолоб морського коника** (*alveus hippocampi*) з **торочками** (*fimbria hippocampi*), які продовжуються вгору у ніжки склепіння.

Бічні шлуночки

Бічний шлуночок, *ventriculus lateralis*, парний, розміщений у глибині мозкових півкуль. Існує два бічних шлуночки: перший лежить у лівій півкулі, а другий – у правій. Обидва шлуночки є порожниною кінцевого мозку і розвиваються з краніального відділу порожнини нервової трубки зародка.

Кожний бічний шлуночок вистелений епендимною, заповнений спинномозковою рідиною та сполучається з третім шлуночком за допомогою міжшлуночкового отвору. **Міжшлуночковий отвір** (Монро), *foramen interventriculare* (Монро), парний, розміщений між стовпом склепіння і таламусом.

Бічний шлуночок складається з частин, які розташовуються в усіх частках півкуль

великого мозку, за винятком острівцевої. У бічному шлуночку є центральна частина, лобовий, потиличний та скроневий роги (рис. 275).

1. **Центральна частина, pars centralis**, бічного шлуночка є щілиноподібною порожниною тім'яної частки півкуль. У цій частині розміщене ворсинчасте сплетення бічного шлуночка. Верхня стінка центральної частини утворена стовбуром мозолистого тіла, присередня стінка – тілом склепіння, нижня стінка – тілом хвостатого ядра, таламусом та кінцевою стрічкою. **Кінцева стрічка, stria terminalis**, являє собою пучок мієлінових нервових волокон, що прямують від мигдалеподібного тіла і розміщені між таламусом та хвостатим ядром (рис. 278).

2. **Лобовий (передній) ріг, cornu frontale (antérius)**, являє собою щілиноподібний простір, що знаходиться у лобовій частці півкуль великого мозку перед міжшлуночковим отвором (рис. 276). Тонка присередня стінка лобового рога утворена прозорою перегородкою, бічна стінка – головкою хвостатого ядра, а верхня, передня та частина нижньої стінки – стовбуром, коліном та дзьобом мозолистого тіла відповідно.

3. **Потиличний (задній) ріг, cornu occipitale (postérius)**, досягає товщі потиличної частки півкуль великого мозку. Верхня та бічна стінки цього рогу утворені покривом мозолистого тіла, нижня та присередня – білою речовиною потиличної частки. На присередній стінці рогу є два випини. Верхній випин – це **цибулина потиличного (заднього) рогу (búlbús cornus occipitális [posteriores])**, яка утворена волокнами валка мозолистого тіла. Нижній випин – це **пташина шпора, cálcár ávis**, яка відповідає заглибленню мозкової кори на присередній поверхні півкулі – шпорний борозні. На нижній стінці рогу є **побічне (колатеральне) підвищення, eminéntia collaterális**, яке відповідає заглибленню білої речовини на нижній поверхні півкуль – побічний борозні.

4. **Скроневий (нижній) ріг, cornu temporále (inférius)**, заходить у скроневу частку мозкових півкуль. Містить ворсинчасте сплетення, яке є продовженням ворсинчастого сплетення центральної частини. Верхню стінку рогу утворює хвіст хвостатого ядра, бічну – покрив мозолистого тіла,

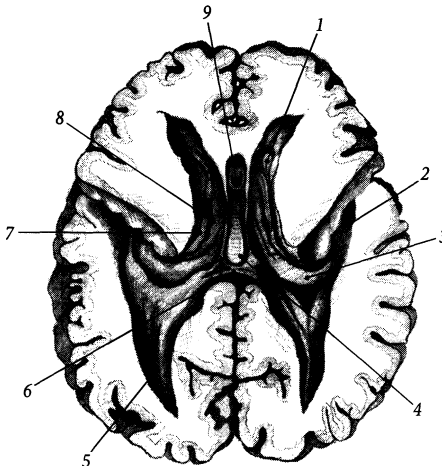


Рис. 275. Порожнина бічних шлуночків на горизонтальному розрізі півкуль великого мозку.

- 1 – cornu frontale ventriculi lateralis;
- 2 – cornu temporale ventriculi lateralis;
- 3 – hippocampus;
- 4 – commissura fornicis;
- 5 – cornu occipitale ventriculi lateralis;
- 6 – splenium;
- 7 – thalamus;
- 8 – pars centralis ventriculi lateralis;
- 9 – cavum septi pellucidi

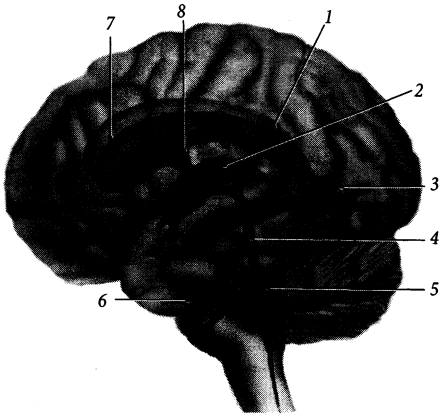


Рис. 276. Шлуночки мозку, *ventriculi cerebri*; вигляд збоку (схема).

- 1 – pars centralis ventriculi lateralis;
- 2 – ventriculus tertius;
- 3 – cornu occipitale ventriculi lateralis;
- 4 – aqueductus mesencephali;
- 5 – ventriculus quartus;
- 6 – cornu temporale ventriculi lateralis;
- 7 – cornu frontale ventriculi lateralis;
- 8 – foramen interventriculare

присередню – гіпокамп. Нижня стінка шлуночка утворена білою речовиною мозкових півкуль і містить побічне підвищення – слід втиснення побічної борозни, що проходить по нижній поверхні скроневої частки.

Спинномозкова рідина, *liquor cerebrospinalis*, що заповнює бічні шлуночки, продукується ворсинчастим сплетенням. **Ворсинчасте (судинне) сплетення бічного шлуночка, *plexus choroideus ventriculi lateralis***, знаходиться у центральній частині та скроневого розі бічного шлуночка. Потовщення цього сплетення в місці переходу центральної частини бічного шлуночка у нижній ріг зветься **ворсинчастим клубочком (*glómus choroideum*)**. Ворсинчасте сплетення бічних шлуночків з'єднується з ворсинчастим сплетенням III шлуночка крізь міжшлуночковий отвір. Це сплетення є похідним м'якої оболони головного мозку і розгалуженням передньої ворсинчастої артерії (гілка внутрішньої сонної артерії), що у порожнині шлуночка утворює переплетення судин і вкрите епітеліальним шаром – залишком внутрішньої стінки першого мозкового пухиря нервової трубки. Ці структури ворсинчастого сплетення (стінка кровоносної судини та зародковий епітелій) є морфологічним субстратом гематоенце-

фалічного бар'єра, який запобігає проникненню з кровоносного русла до спинномозкової рідини більшості шкідливих речовин (за винятком алкоголю та деяких інших нейротропних речовин).

Ворсинчасте сплетення проникає у порожнину бічного шлуночка крізь **ворсинчасту щілину (*fissúra choroidea*)**, яка розміщена у його центральній частині між таламусом та склепінням, а у нижньому розі – між кінцевою стрічкою та торочками гіпокампа. Місце прикріплення ворсинчастого сплетення до таламуса зветься **ворсинчастою стрічкою (*táenia choroidea*)**. Видовжена та вузька **прикріплена пластинка, *lámina affixa***, розташована на поверхні таламуса між кінцевою та ворсинчастою стрічками. У людей після 40 років судинне сплетення, як і епіфіз, на комп'ютерній томограмі частіше виявляється звапнілим.

Проміжний мозок

Проміжний мозок, *diencephalon*, займає проміжне положення між кінцевим та середнім мозком і простягається від міжшлуночкового отвору до переднього краю верхніх горбків середньомозкової покривлі. Проміжний

мозок складається з таламуса, гіпоталамуса, метаталамуса та епіталамуса. Порожниною проміжного мозку є III шлуночок.

Таламус

На серединному сагітальному розтині головного мозку таламус (або **зоровий горб**), *thalamus*, виглядає як горб на бічній стінці III шлуночка (рис. 277) і відмежується від структур гіпоталамуса дугоподібною **гіпоталамічною борозною** (*sulcus hypothalamicus*), що проходить по цій стінці.

Таламус являє собою парне зкупчення сірої мозкової речовини яйцеподібної

форми. Правий та лівий таламуси розділені між собою третім шлуночком, але приблизно посередині вони з'єднуються за допомогою **міжталамічного зрощення** (*adhésio interthalamica*), яке зустрічається у 70–85 % випадків.

Зовнішня будова, morfología extérna. Задній потовщений кінець таламуса звється **подушкою** (*pulvinar*). Передній його кінець закінчується невеликим підвищенням – **таламічним переднім горбком** (*tubérculum antérius thalamicum*). Таламус має дві вільні поверхні (присередню та верхню), що мають опуклу форму і обернені у порожнину шлуночків. Присередня поверхня таламуса обернена у порож-

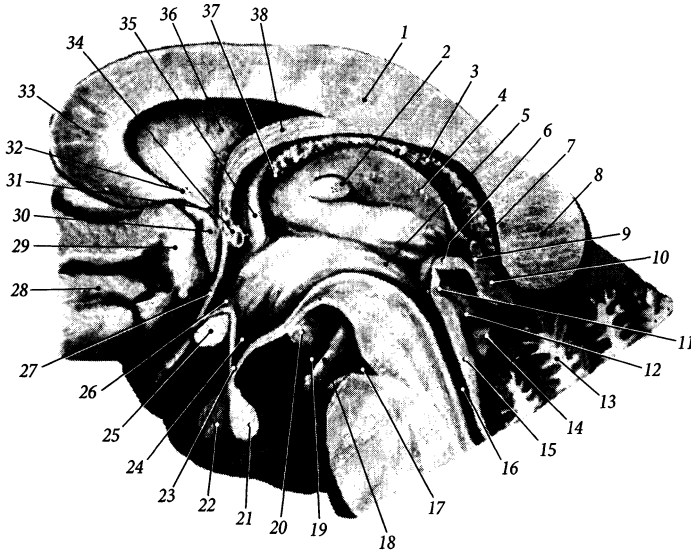


Рис. 277. Проміжний мозок, *diencephalon*, на серединному сагітальному розрізі.

1 – truncus corporis callosi; 2 – adhesio interthalamica; 3 – plexus choroideus ventriculi quarti; 4 – sulcus hypothalamicus; 5 – commissura epithalamica; 6 – commissura habenularum et recessus suprapinealis; 8 – splenium corporis callosi; 9 – recessus pinealis; 10 – corpus pineale; 11 – organum subcommissurale; 12 – colliculus superior; 13 – vermis cerebelli; 14 – colliculus inferior; 15 – tectum mesencephalicum; 16 – aqueductus mesencephali; 17 – fossa interpeduncularis; 18 – n. oculomotorius; 19 – sulcus hippocampi; 20 – corpus mamillare; 21 – neurohypophysis; 22 – adenohypophysis; 23 – infundibulum; 24 – recessus infundibuli; 25 – chiasma opticum; 26 – recessus opticus; 27 – lamina terminalis; 28 – lobus frontalis; 29 – area subcallosa; 30 – gyrus paraterminalis; 31, 32 – rostrum corporis callosi; 33 – genu corporis callosi; 34 – commissura anterior; 35 – columna fornicis; 36 – septum pellucidum; 37 – foramen interventriculare; 38 – corpus fornicis

нину III шлуночка і відділена від верхньої поверхні таламічною мозковою стрічкою (*stria medullaris thalámica*). Ця стрічка є продовженням нервових волокон склепіння і переходить ззаду у повідки епіталамуса. Верхня поверхня таламуса обернена у порожнину бічного шлуночка і обмежена присередньо таламічною мозковою стрічкою, а збоку – кінцевою стрічкою бічного шлуночка. Інші поверхні таламуса вкриті білою речовиною мозкових півкуль.

Внутрішня будова, morfología interna. В середині таламуса знаходяться ядра сірої речовини таламуса (*substántia grísea thálami*), які є підкірковими центрами майже усіх видів чутливості. В ядрах таламуса переключуються з одного проміжного нейрона на інший переважна більшість аферентних шляхів, що йдуть від нижчерозташованих відділів нервової системи. Нараховується понад 40 ядер таламуса. Серед них виділяють такі основні групи: **передні ядра таламуса, núclei anterióres thálami**, **задні ядра таламуса, núclei posterióres thálami**, **серединні ядра таламуса, núclei mediáni thálami**, **присередні ядра таламуса, núclei mediáles thálami**, **вентральні ядра таламуса, núclei ventráles thálami**, **дорсальні ядра таламуса, núclei dorsáles thálami**.

Ядра таламуса відділяються від внутрішньої капсули **бічною мозковою пластинкою** (*lámina medullaris laterális*). **Присередня мозкова пластинка** *lámina medullaris mediális*, у передньовіршому відділі роздвоюється і розділяє таким чином передню, присередню та бічну групи ядер таламуса. У товщі мозкових пластинок розміщені невеликі **внутрішньопластинкові ядра таламуса, núclei intralamináres thálami**, які разом із **сітчастим ядром таламуса (núcleus reticuláris thálami)** морфологічно та функціонально зв'язані з сітчастою формацією стовбура мозку. Крім мозкових пластинок, до білої речовини таламуса (*substántia álba thálami*) ще належать: **внутрішньоталамічні волокна, fibrae intrathalámicae**, **навколошлуночкові волокна, fibrae**

periventricularis, **таламічний/ підталамічний/ сосочково-таламічний/ сочевицеподібний пучок, fascículus thalámicus/ subthalámicus/ mamillothalámicus/ lenticuláris**, **зорова променистість, radiátio óptica**, **слухова променистість, radiátio acústica**, **центральна/ передня/ задня/ нижня променистість таламуса, radiátio centrális/ antérior/ postérior/ inférior thálami**, **ручка верхнього горбка, bráchium colliculi superiórís**, **ручка нижнього горбка, bráchium colliculi inferiórís**, **бічна/ присередня/ спинномозкова/ трійчаста петля, lemniscus laterális/ mediális/ spinális/ trigeminális**, **верхня мозочкова ніжка, pedúnculus cerebelláris supérior**, тощо.

Більша частина волокон зорового шляху переключується у задніх ядрах (у подушці) зорового горба, волокон нюхового шляху – у передніх ядрах, волокон загальної чутливості – у бічних ядрах. Вважається, що присередня група ядер пов'язана з екстрапірамідною системою, а серединна – з сітчастою формацією. Найнижче серед ядер таламуса лежить підталамічне ядро (люїсове тіло), *núcleus subthalámicus (córpus Luysii)*, яке має зв'язок з білими кулями через внутрішню капсулу. Підталамічне ядро разом з **навколозональними ядрами коника (núclei cámpi perizonáles)**, виділяють у **субталамус (subthálamus)**.

Гіпоталамус

Гіпоталамус, hypothálamus, складається з базальних структур проміжного мозку, розміщених нижче рівня гіпоталамічної борозни (рис. 277).

На вентральній поверхні гіпоталамуса помітні структури основи мозку, що формують дно III шлуночка: зорове перехрестя, зоровий шлях, сірий горб, нейрогіпофіз, соскоподібне тіло.

Зорове перехрестя, chiásma ópticum, розміщене позаду кінцевої пластинки мозкових півкуль. Перехрестя має вигляд

поперечно видовженої пластинки, бічні кінці якої переходять дозад у зорові шляхи. У зоровому перехресті присередня частина волокон зорового нерва (II пара черепних нервів) переходить на протилежний бік і перехрещується з присередньою частиною волокон протилежного зорового нерва.

Парний зоровий шлях, *tráctus ópticus*, огинає збоку ніжку мозку і досягає підкіркових центрів зору (див. “Орган зору”). Закінчується шлях **бічним корінцем** (*rádix laterális*) та **присереднім корінцем** (*rádix mediális*) у бічному колінчастому тілі метаталамуса та у верхніх горбках середньомозкової покривлі відповідно.

Сірий горб, *túber cineréum*, знаходиться позаду зорового перехрестя і являє собою випин тонкої пластинки сірої речовини на дні III шлуночка. Верхівка сірого горба видовжена у **лійку** (*infundibulum*), на кінці якої розміщений нейрогіпофіз.

Нейрогіпофіз, *neurohypóphysis*, є задньою часткою (**нервова частина**, *pars nervósa*) залози внутрішньої секреції – гіпофіза. Із нейрогіпофіза гормони гіпоталамуса – окситоцин та вазопресин – потрапляють у кров.

Парне **соскоподібне тіло**, *córpus tamilláre*, являє собою кулястий утвір білого кольору, діаметром близько 0,5 см. Соскоподібні тіла розміщені позаду сірого горба. Під тонкою поверхневою пластинкою білої речовини цього тіла знаходиться **присередні та бічні ядра соскоподібного тіла**, *núclei córporis tamilláris mediáles et lateráles*, які зв’язані нервовими волокнами відповідно зі склепінням і таламусом.

У товщі гіпоталамуса сіра речовина групується у вигляді ядер, що розміщені у певних його полях. Виділяють **дзьобове, дорсальне, проміжне, бічне та заднє гіпоталамічні поля** (*área hypothalámica rostrális/ dorsális/ intermedial/ laterális/ postérior*).

Серед більше ніж 30 ядер гіпоталамуса можна виділити наступні ядра, яким властива гормональна активність. **Надзорове**

(**супраоптичне**) **ядро**, *núcleus supraópticus*, та **пришлуночкове (паравентрикулярне) ядро**, *núcleus paraventriculáris*, розміщені у дзьобовому (передньому) гіпоталамічному полі. Вони містять тіла специфічних нейронів, що продукують гормони вазопресин та окситоцин. Аксони цих нейронів прямують вниз і утворюють **супраоптично-гіпофізний шлях** (*tráctus supraopticohypophysialis*) та **паравентрикулярно-гіпофізний шлях** (*tráctus paraventriculohypophysialis*). Продовжуючись вниз, ці шляхи об’єднуються у **гіпоталамо-гіпофізний шлях**, (*tráctus hypothalamohypophysialis*), що досягає гіпофіза. Ці шляхи, а також **сітківко-гіпоталамічний шлях**, *tráctus retinohypothalámicus*, **склепіння, fórnix, задній поздовжній пучок**, *fasciculus longitudinalis postérior*, **присередній пучок кінцевого мозку**, *fasciculus mediális telencéphali*, **сосочково-покривельний пучок**, *fasciculus mamillotegmentális*, та деякі інші належать до **білої речовини гіпоталамуса** (*substántia álba hypothalámi*).

Бічні горбові ядра, *núclei tuberáles lateráles*, **дугоподібне (лійкове) ядро** (*núcleus arcuátus infundibuláris*) і ще кілька ядер, що лежать у проміжному гіпоталамічному полі, секретують у ворітні судини гіпофіза нейрогормони (рилізінг-фактори), які регулюють продукцію гормонів передньої часткою гіпофіза.

Наявність морфологічних та функціональних зв’язків гіпоталамуса та гіпофіза дозволяє об’єднати ці дві структури у так звану **“гіпоталамо-гіпофізну систему”**.

Окрім регуляції діяльності гіпофіза, ядра гіпоталамуса регулюють діяльність автономної нервової системи (є вищим підкірковим вегетативним центром), регулюють електродітний та водний баланс, температуру тіла, апетит, біоритми (є “генератором” сну), є центральним органом ендокринної системи, який регулює секрецію гормонів гіпофіза та епіфіза.

Контроль за активністю гіпоталамуса здійснюють гіпокамп, мигдалеподібне тіло, дофамінергічні нейрони чорної речовини.

Метаталамус

Складові частини метаталамуса, або **зорового горбової ділянки** (*metathalamus*) – присереднє та бічне колінчасті тіла – розміщені під подушкою таламуса. **Присереднє колінчасте тіло**, *corpus geniculatum mediale*, є підкірковим центром слуху, в ньому закінчується частина волокон слухового шляху. Присереднє колінчасте тіло з'єднується ззаду з нижніми горбками покрівельної пластинки середнього мозку через ручки цих горбків (рис. 278). **Бічне колінчасте тіло**, *corpus geniculatum laterale*, є підкірковим центром зору нарівні з подушкою зорового горба, де закінчується частина волокон зорового шляху. Бічне колінчасте тіло з'єднується з верхніми горбками пластинки покривлі середнього мозку через ручки цих горбків. У колінчастих тілах містяться відповідні ядра: **дорсальне та вентральне ядра бічного колінчастого тіла** (*nucleus dorsalis/ ventralis corporis geniculati lateralis*)

і **дорсальне, вентральне, присереднє великоклітинне ядра присереднього колінчастого тіла** (*nucleus dorsalis/ ventralis/ medialis magnocellularis corporis geniculati medialis*).

Епіталамус

Епіталамус (або **надзорового горбова ділянка**), *epithalamus*, розміщений позаду дорсального таламуса. Він складається з шишкоподібної залози, повідців та задньої спайки (рис. 278).

Шишкоподібна залоза (епіфіз мозку), *glándula pinealis* (*epiphysis cerebri* – BNA), лежить на пластинці середнього мозку між верхніми горбками цієї пластинки. Цей орган належить до залоз внутрішньої секреції. Шишкоподібна залоза прикріплюється до таламуса за допомогою повідців.

Повідець, *habenula*, – парна видовжена структура, що з'єднує таламус із шишкоподібним тілом і є продовженням дозяду

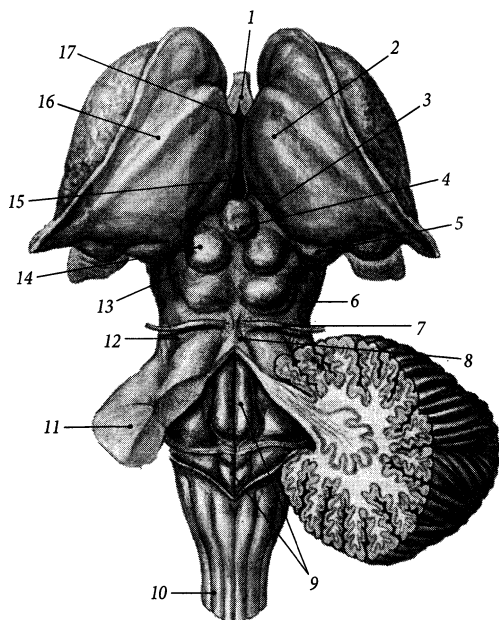


Рис. 278. Стовбур головного мозку, *truncus encephali*; вигляд зверху та ззаду.

- 1 – columnae fornicis;
- 2 – thalamus;
- 3 – trigonum habenulae;
- 4 – corpus pineale;
- 5 – corpus geniculatum mediale;
- 6 – colliculus inferior;
- 7 – n. trochlearis;
- 8 – frenulum veli medullaris superioris;
- 9 – fossa rhomboidea;
- 10 – medulla oblongata;
- 11 – pedunculus cerebellaris medius;
- 12 – trigonum lemnisci;
- 13 – brachium colliculi inferioris;
- 14 – colliculus superior;
- 15 – ventriculus tertius;
- 16 – stria terminalis;
- 17 – foramen interventriculare

мозкової стрічки таламуса. У задній частині повідців є розширена пластинка мозкової речовини трикутної форми – **повідцевий трикутник** (*trigónum habenuláre*). Трикутник повідка відмежований від подушки таламуса **повідцевою борозною** (*súlcus habenuláris*). У глибині трикутника повідка розміщені **присередні та бічні повідцеві ядра** (*núclei habenuláres mediális et laterális*), які належать до структур нюхового мозку. Трикутники повідців з'єднані між собою **спайкою повідців** (*comissúra habenulárum*), що проходить перед шишкоподібним тілом.

Під спайкою повідців розміщена **задня (епіталамічна) спайка**, *comissúra postérior (epithalámica)*. Вона побудована з незначної кількості комісуральних нервових волокон, що з'єднують між собою найближчі ділянки мозкових півкуль. Група епендимних клітин, розташованих у стінці третього шлуночка під епіталамічною спайкою, об'єднується під назвою **підспайковий орган**, *órganum subcomissurále*.

Поверхня епіталамуса, що розташована по боках шишкоподібного тіла між епіталамічною спайкою спереду та верхніми горбками пластинки покрівлі середнього мозку ззаду, звється **передпокрівельним полем** (*área pretectális*). У глибині цього поля розміщені **передпокрівельні ядра**, *núclei pretectáles*, які належать до підкіркових центрів зору.

Третій шлуночок

Третій шлуночок, *ventrículus tertius*, є порожниною проміжного мозку. Він являє собою щілиноподібний простір, розташований у серединній сагітальній площині між правим та лівим таламусами і заповнений спинномозковою рідиною. Стінки шлуночка вистелені епендімою. У III шлуночку мозку можна виділити 6 стінок – дві бічні, верхню, нижню, передню та задню.

Бічна стінка III шлуночка утворена присередніми поверхнями таламуса та гіпо-

таламуса. По бічній стінці III шлуночка від міжшлуночкового отвору спереду до водопроводу мозку ззаду дугоподібно проходить **гіпоталамічна борозна** (Монро), *súlcus hypothalámicus* (Monro), яка є умовною межею між дорсальним та вентральним таламусами (рис. 277). Між переднім горбком таламуса та стовпом склепіння знаходиться парний **міжшлуночковий отвір**, *forámen interventriculáre*. Через лівий та правий міжшлуночкові отвори третій шлуночок сполучається з першим і другим бічними шлуночками. Група спеціалізованих клітин проміжного мозку, що розміщена у бічній стінці III-го шлуночка під міжшлуночковим отвором і впливає на артеріальний тиск, об'єднується у **підсклепінний орган** (*órganum subfornicále*).

Верхньою стінкою шлуночка є **ворсинчаста основа третього шлуночка**, *téla choroidea ventriculí tertii*, що збоку прикріплена до таламічної мозкової стрічки. З ворсинчастої основи у порожнину шлуночка звисає **ворсинчасте сплетення третього шлуночка**, *pléxus choroideus ventriculí tertii*, побудоване з великої кількості переплетених між собою судин. Ворсинчасті основа та сплетення утворені м'якою (судинною) оболонкою головного мозку (а саме ворсинчастими гілками передньої ворсинчастої артерії) та епітеліальною пластинкою, що походить із стінки переднього мозкового пухиря. Ворсинчасте сплетення третього шлуночка з'єднується з ворсинчастими сплетеннями бічних шлуночків через міжшлуночкові отвори.

Нижня стінка, або дно III шлуночка, утворене в основному структурами гіпоталамуса (сірим горбом, лійкою, зоровим перехрестям, сосочковими тілами), а в задній частині – структурами середнього мозку (передніми відділами ніжок мозку та міжніжковою пронизаною речовиною).

Передня стінка III шлуночка утворена стовпами склепіння, кінцевою пластинкою та передньою спайкою великого мозку.

Ззаду нижня стінка піднімається вгору, тому задня стінка III шлуночка має малі

розміри і утворена лише епіталамічною спайкою та спайкою повідців. Під задньою спайкою у куті між задньою та нижньою стінками розміщений **отвір водопроводу середнього мозку** (*apertura aqueductus mesencephali*), який сполучає III шлуночок із четвертим.

У третьому шлуночку є 4 заглиблення у стінках – так звані закутки шлуночка: два з них розміщені у нижній стінці і ще два – у задній. **Зоровий закуток**, *recéssus ópticus*, знаходиться над зоровим перехрестом (рис. 280). **Закуток лійки**, *recéssus infundibuli*, веде у лічку. **Шишкоподібний закуток**, *recéssus pineális*, заходить у шишкоподібне тіло. **Надшишкоподібний закуток**, *recéssus suprapineális*, більший за шишкоподібний, розташовується під дахом III шлуночка над шишкоподібним тілом.

Середній мозок

Середній мозок, *mesencephalon*, складається з ніжок мозку та покрівлі. Порожниною цього відділу мозку є водопровід середнього мозку, який служить межею між названими частинами середнього мозку.

Зовнішня будова середнього мозку

Ніжки мозку, *pedúnculi céebri*, помітні на основі мозку у вигляді парного поздовжньо покресленого білого валка. Поверхня ніжки мозку побудована з поздовжніх волокон, що з'єднують стовбур мозку з правою та лівою півкулями великого мозку. Перед місцем розходження ніжок мозку посередині знаходиться **міжніжка ямка**, *fóssa interpedunculáris*. У міжніжковій ямці розміщений початковий відрізок окорухового нерва, який виходить із речовини ніжок мозку з **борозни окорухового нерва** (*súlcus nérví oculomotórii*). Крізь дно міжніжкової ямки – **задню пронизану речовину** (*substántia perforáta postérior*) – у мозкову речовину проходять кровоносні судини.

По боках ніжки мозку проходить **бічна борозна середнього мозку** (*súlcus laterális mesencephali*).

Середньомозкова покрівля, *téctum mesencephálicum*, розміщена на дорсальній поверхні середнього мозку і прикрита зверху мозковими півкулями. Поверхнева частина покрівлі нерівна, вона представлена **пластинкою покрівлі (чотиригорбковою пластинкою)** (*lámina técti [quadrigemina]*). На покрівельній пластинці є чотири горбки: два верхніх (парний **верхній горбок**, *colliculus supérior*) та два нижніх (парний **нижній горбок**, *colliculus inférior*). Верхній горбок продовжується вбік та вперед у **ручку верхнього горбка** (*bráchium colliculi supérioris*), а нижній горбок продовжується вбік та вперед у **ручку нижнього горбка** (*bráchium colliculi inférioris*), які досягають бічного і присереднього колінчастих тіл відповідно.

Верхні горбки, ручки верхніх горбків та бічні колінчасті тіла входять до складу підкіркових центрів зору. Нижні горбки, ручки нижніх горбків та присередні колінчасті тіла входять до складу підкіркових центрів слуху. У підкіркових центрах зору та слуху замикаються прості зорові та слухові рефлекторні дуги, які забезпечують безумовну швидку реакцію людини на зовнішні світлові та звукові подразнення.

Збоку від нижнього горбка розміщений **трикутник петлі**, *trigónum lemnisci*, у глибині якого проходять слухові нервові волокна бічної петлі. Трикутник петлі обмежений спереду ручкою нижнього горбка, збоку – ніжкою мозку, ззаду – верхньою мозочковою ніжкою.

Ніжки мозку

На поперечних розрізах середнього мозку виділяють передню та задню частини ніжок мозку. Передня частина зветься основою ніжки мозку, а задня – покривом середнього мозку. Ці частини відділені одна від

одної чорною речовиною (*substantia nigra*) (рис. 279). Колір чорної речовини обумовлений пігментом меланіном, що міститься в її нервових клітинах.

Основа ніжки, *basis pedunculi*, побудована з білої мозкової речовини. Через цю основу проходять низхідні провідні шляхи. **Кірково-спинномозкові та кірково-ядрові волокна, *fibrae corticospinales et corticonucleares***, займають у складі основи ніжки мозку серединне положення, а **кірково-мостові волокна, *fibrae corticopontinae***, розміщені з обох боків від передніх волокон: **потилічно-мостові волокна, *fibrae occipitopontinae***, **тім'яно-мостові волокна, *fibrae parietopontinae***, **скроневі-мостові волокна, *fibrae temporopontinae***, проходять у бічній $1/5$ частині основи, а **лобово-мостові волокна, *fibrae frontopontinae***, проходять у проміжній $1/5$ частині основи ніжки мозку.

Покрив середнього мозку, *tegmentum mesencephali*, розміщений між чорною речовиною, що відділяє його від основ ніжок мозку, та умовною площиною, що проходить через водопровід середнього мозку і відділяє його від середньомозкової покривлі. У покриві середнього мозку знаходяться скупчення сірої та білої речовини, які формують ядра, волокна, петлі тощо.

Ядро окорухового нерва, *nucleus nervi oculomotorii*, парне, розміщене під вентральною стінкою водопроводу середнього мозку на рівні верхніх горбків покривельної пластинки. Нейрони цього ядра забезпечують іннервацію м'язів очного яблука. Вентральніше ядра окорухового нерва розміщені додаткові ядра окорухового нерва (або додаткове окорухове ядро Едінгера – Вестфалія, Якубовича), *nuclei accessorii n. oculomotorii* (Edinger – Westphal) до яких належать **нутрощеві (автономні) ядра**

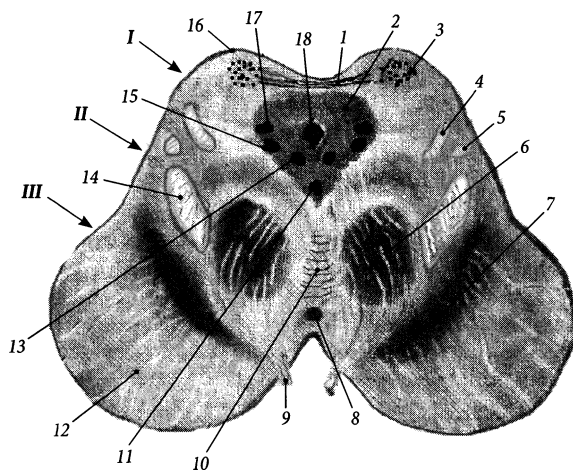


Рис. 279. Поперечний розріз середнього мозку на рівні верхніх горбків.

I – tectum mesencephalicum; II – tegmentum mesencephalicum; III – basis pedunculi cerebri;

1 – commissura colliculorum superiorum; 2 – substantia grisea centralis; 3 – stratum griseum colliculi superioris; 4 – lemniscus lateralis; 5 – lemniscus spinalis; 6 – nucleus ruber; 7 – substantia nigra; 8 – nucleus endopeduncularis; 9 – n. oculomotorius; 10 – decussationes tegmenti; 11 – nucleus centralis impar; 12 – basis pedunculi cerebri; 13 – nuclei accessorii n. oculomotorii; 14 – lemniscus medialis; 15 – nucleus n. oculomotorii; 16 – colliculus superior; 17 – nucleus mesencephalicus n. trigemini; 18 – aquaeductus mesencephali

(*núclei viscerales [autonómici]*), нейрони яких приймають участь в іннервації війкового м'яза та м'яза-звужувача зіниці ока (рис. 280). Між ядрами окорухового нерва лежить непарне серединне ядро Перля (*núcleus centrális ímpar*), яке входить до складу додаткових ядер окорухового нерва; нейрони ядра Перля іннервують війковий м'яз. Попереду ядра окорухового нерва розміщене заднє спайкове ядро Даркшевича (*núcleus comisuralis postérior*), нейрони якого підвищують тонус окорухових м'язів (належить до екстрапірамідної системи). **Ядро блокового нерва**, *núcleus nérví trochleáris*, парне, розміщене під вентральною стінкою водопроводу середнього мозку на рівні нижніх горбків покрівельної пластинки у центральній сірій речовині. Парне **придвогорбкове ядро**, *núcleus parabigeminális*, розміщене в бічній частині середнього мозку на рівні нижніх горбків. Парне **проміжне ядро** (Кахалія), *núcleus interstitiális* (Sajal), розташоване збоку від ядра окорухового нерва. Аксони нейронів ядер Даркшевича і Кахалія прямують до спинного мозку і формують присередній поздовжній пучок.

Червоне ядро, *núcleus rúber*, розташовується дорсальніше присередньої частини чорної речовини і простягається від гіпоталамуса до рівня нижніх горбків чотиригорбкової пластинки. Нейрони цього ядра містять пігмент, що включає в себе солі заліза і обумовлює таке специфічне забарвлення. Відростки нейронів червоного ядра формують **червоноядрово-спинномозковий шлях** (Монакова), *tráctus rubrospínális* (Monacow).

Сітчаста формація, *formátio reticuláris*, складається з груп нейронів, дифузно розкиданих між чорною речовиною та водопроводом середнього мозку, завдяки чому мозкова речовина покриву на розрізі набуває сітчастого вигляду. До складу **сітчастих ядер** (*núclei reticuláres*), середнього мозку входять **нижко-мостове покривне ядро**, *núcleus tegmentális pedunculoptimus*, **приніжкове**

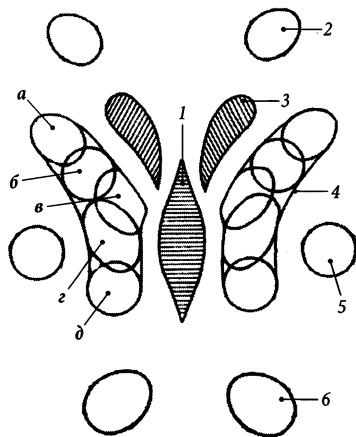


Рис. 280. Схема розташування ядер середнього мозку; вигляд зверху.

1 – ядро Перля; 2 – ядро Даркшевича; 3 – ядро Едінгера – Вестфалія; 4 – ядро окорухового нерва, іннервація: а – м'яз-підіймач верхньої повіки, б – верхнього прямого м'яза, в – присереднього прямого м'яза, г – нижнього косого м'яза, д – нижнього прямого м'яза; 5 – ядро Кахалія; 6 – ядро блокового нерва

ядро, *núcleus parapeduncularis*, **клиноподібне ядро**, *núcleus cuneiformis*, **підклиноподібне ядро**, *núcleus subcuneiformis*. Ці ядра входять до великої когорти зв'язаних між собою **ядер сітчастої формації стовбура головного мозку** (*núclei formatiõnis reticuláris trúnco encephálico*). Чорна речовина, червоне ядро, сітчаста формація, ядра Даркшевича та Кахалія функціонально належать до екстрапірамідної системи, яка підтримує тонус скелетних м'язів та керує несвідомими автоматичними рухами людини. Усі висхідні провідні шляхи дають відгалуження до сітчастої формації стовбура мозку, яка, як вважається, завдяки своїм двостороннім зв'язкам з різними відділами головного та спинного мозку впливає на дихання, кровообіг, добові біоритми людини.

Скупчення волокон висхідних чутливих шляхів утворюють парні петлі. Дорсальніше бічних відділів чорної речовини розміщена **присередня петля**, *lemniscus mediális*.

Дорсальніше бічних відділів присередньої петлі поблизу поверхні середнього мозку розміщена **спинномозкова петля**, *lemniscus spinális*. Присередня та спинномозкова петлі складаються з волокон висхідних спинномозково-таламічних шляхів (переднього та бічного відповідно), які передають нервові імпульси загальної чутливості. Дорсальніше спинномозкової петлі на самій поверхні середнього мозку знаходиться **бічна петля**, *lemniscus laterális*, до складу якої входять волокна слухового шляху. Волокна бічної петлі закінчуються на ядрах нижніх горбків, тому вище цього рівня бічна петля відсутня. Поблизу присередньої петлі знаходиться **трийчаста петля**, *lemniscus trigeminális*.

По середній лінії ніжок мозку розміщені такі непарні структури: 1) **перехрестя покриву** (Фореля), *decussationes tegmenti* (Forel), куди входять перехрестя червоноядрово-спинномозкового, червоноядрово-сітчастого та покрівельно-спинномозкового шляхів; 2) **перехрестя верхніх мозочкових ніжок**, *decussatio pedunculorum cerebellarium superiorum*, розміщене на рівні нижніх горбків чотригорбикової пластинки і утворене перехрестям аксонів зубчастого ядра мозочка; 3) **міжніжкове ядро**, *nucleus interpeduncularis*, яке розміщене поблизу міжніжкової ямки і з'єднується з нюховим шляхом; 4) **ядра шва**, *nuclei raphe*.

Покрівля середнього мозку

У товщі **покрівлі середнього мозку** (*tectum mesencephali*) скупчення сірої речовини на рівні верхніх горбків представлено у вигляді шарів, а на рівні нижніх горбків – у вигляді ядер. Вглиб верхнього горбка білі та сірі шари чергуються таким чином: **зональний шар**, *stratum zonale*, **поверхневий сірий шар**, *stratum griseum superficiale*, **зоровий шар**, *stratum opticum*, **проміжний сірий шар**, *stratum griseum intermedium*, **проміжний мозковий шар**, *stratum medullare intermedium*, **глибокий сірий шар**,

stratum griseum profundum, **глибокий мозковий шар**, *stratum medullare profundum*. **Ядра нижнього горбка**, *nuclei colliculi inferioris*, описують такі: **центральне ядро**, *nucleus centralis*, **зовнішнє ядро**, *nucleus externus*, **прицентральне ядро**, *nucleus pericentralis*.

Шари правого та лівого верхніх горбків з'єднуються один з одним за допомогою **спайки верхніх горбків** (*commissura colliculi superioris*). До сірих шарів верхніх горбків підходять волокна зорового шляху. Шляхи, які складаються з аксонів нейронів сірих шарів верхніх горбків, формують такі низхідні рухові шляхи, як **покрівельно-спинномозковий шлях**, *tractus tectospinalis*, та **покрівельно-цибулинний шлях**, *tractus tectobulbáris*. Нервові волокна цих шляхів прямують до рухових ядер передніх рогів спинного мозку та рухових ядер черепних нервів довгастого мозку і забезпечують прості зорові рефлекси (швидкі рухи тулуба, голови та очних яблук у відповідь на несподівані світлові подразнення).

Ядра правого та лівого нижніх горбків з'єднуються один з одним за допомогою **спайки нижніх горбків** (*commissura colliculi inferioris*). До ядер нижніх горбків підходять волокна провідних слухових шляхів – бічної петлі. Волокна, які відходять від ядер нижніх горбків, входять до складу покрівельно-спинномозкового та покрівельно-цибулинного шляхів і забезпечують орієнтовні слухові рефлекси (швидкі рухи тулуба та голови у напрямі надзвичайно сильного звуку).

У білій речовині покрівлі розміщене перехрестя волокон, які прямують від ядра блокового нерва, – **перехрестя волокон блокових нервів**, *decussatio fibrarum nervorum trochlearium*. Після перехрестя волокна цього нерва залишають середній мозок. Блоковий нерв – єдиний з усіх черепних нервів, що виходить з мозкової речовини на дорсальній поверхні стовбура мозку. Місце виходу IV пари черепних нервів з речовини мозку знаходиться нижче нижніх горбків покрівельної пластинки з обох боків від вузечки верхнього мозкового

паруса. На вентральну поверхню мозку блоковий нерв потрапляє, огинаючи збоку ніжку мозку.

Водопровід середнього мозку

Водопровід середнього мозку (Сільвія, водопровід мозку), *aqueductus mesencephali* (Sylvius, *aqueductus cerebri*), має вигляд вузького каналу завдовжки близько 1,5 см, який сполучає один з одним III та IV шлуночки і є порожниною середнього мозку. У III-й шлуночок водопровід відкривається **отвором водопроводу середнього мозку** (*apertura aqueductus mesencephali*). Через водопровід проходить межа між ніжками мозку та покрівлею середнього мозку. Водопровід середнього мозку заповнений спинномозковою рідиною і вистелений епендімою. Він оточений з усіх боків **центральною сірою речовиною** (*substantia grisea centralis*). У центральній сірій речовині покриву середнього мозку розміщені ядра, які мають відношення до іннервації м'язів очного яблука: ядра окорухового і блокового нервів, додаткові ядра окорухового нерва та ін.

Перешийок ромбоподібного мозку

Найвузжче місце стовбура мозку, що розміщене між середнім та заднім мозком, часто виділяють як **перешийок ромбоподібного мозку** (*isthmus rhombencephali*). До перешийка ромбоподібного мозку відносять трикутник петлі (структура середнього мозку), верхні мозочкові ніжки та верхній мозковий парус (структури заднього мозку).

Задній мозок

Задній мозок, *metencephalon*, складається з двох частин – моста та мозочка. Порожниною заднього мозку є четвертий шлуночок.

Міст

Міст (Варолія), *pons* (Varolio), – товстий, білого кольору валок, розміщений у стовбурі мозку вентральнію між пірамідами довгастого мозку та міжніжковою ямкою середнього мозку. Поперечна покресленість моста на вентральній поверхні пояснюється тим, що в цьому місці він побудований з великої кількості поперечно напрямлених волокон, які продовжуються по боках мосту у середні мозочкові ніжки і далі занурюються вгору у товщу мозочка.

Передньонижня поверхня моста прилягає до схилю черепа. Вздож серединної лінії цієї поверхні проходить **основна борозна**, *sulcus basilaris*, в якій проходить однойменна артерія. Від довгастого мозку міст відділяється **цибулинно-мостовою борозною** (*sulcus bulbopontinus*), яка є місцем виходу з речовини мозку відповідного нерва (VI пари черепних нервів). В обох кінцях цибулинно-мостової борозни між мостом, довгастим мозком та мозочком знаходиться **мосто-мозочковий кут**, *angulus pontocerebellaris*, з глибини якого виходять корінці лицевого та присінково-завиткового нервів (VII та VIII пари черепних нервів). Межею між мостом та середніми мозочковими ніжками є місце виходу з мозку трійчастого нерва (V пари черепних нервів), або, точніше, лінія, що з'єднує місця виходу V та VII пар черепних нервів – трійчато-лицева лінія.

Всередині міст побудований в основному з **поздовжніх волокон** (*fibrae pontis longitudinales*) висхідних та низхідних шляхів і складається з основної частини та покриву мосту, що розділені приблизно посередині трапецієподібним тілом (рис. 281). **Трапецієподібне тіло**, *corpus trapezoideum*, утворене поперечними волокнами, які йдуть від завиткових ядер і є внутрішньомостовою перехресною частиною слухового шляху. Поздовжні і поперечні волокна формують **білу речовину** (*substantia alba*), а ядра – **сіру речовину** (*substantia grisea*) мосту.

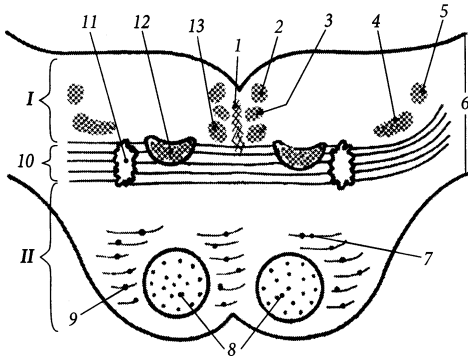


Рис. 281. Міст, *pons*, на поперечному розрізі (схема).

I – tegmentum pontis; II – pars basilaris;

1 – raphe pontis; 2 – fasciculus longitudinalis dorsalis; 3 – fasciculus longitudinalis medialis; 4 – lemniscus spinalis; 5 – lemniscus trigeminalis; 6 – pedunculus cerebellaris medius; 7 – fibrae pontis transversae; 8 – fibrae pontis longitudinales; 9 – nuclei pontis; 10 – corpus trapezoideum; 11 – nucleus olivaris superior; 12 – lemniscus medialis; 13 – tractus tectospinalis

Передня основна частина мосту, *pars basilaris pontis*, містить ядра мосту (*nuclei pontis*), поздовжні та поперечні волокна. Через ядра мосту кора великого мозку зв'язується з корою мозочка за допомогою кірково-мосто-мозочкового шляху (*tractus corticopontocerebellaris*). Аксони нейронів ядер мосту прямують до мозочка, формуючи поперечні мосто-мозочкові волокна (*fibrae pontocerebellaris*). Поздовжніми волокнами мосту у його основній частині є кірково-спинномозкові, кірково-ядрові, кірково-сітчасті, кірково-мостові, покрівельно-мостові волокна (*fibrae corticospinales, corticonucleares, corticoreticulares, corticopontinae, tectopontinae*).

У покриві мосту (*tegmentum pontis*) розміщені ядра V, VI, VII та VIII пар черепних нервів, верхнє оливне ядро, *nucleus olivaris superior*, приручкові ядра, *nuclei parabrachialis*, та ін. Безпосередньо позаду трапецієподібного тіла посередині знаходиться сітчаста формація, *formatio reticularis*, вона утворена скупченням тіл нейронів (сітчасті ядра, *nuclei reticulares*), пронизаних волокнами, які йдуть у різних напрямках. Збоку від сітчастої формації за трапецієподібним тілом містяться висхідні проєкційні волокна пропріоцептивного шляху, що з'єднують тонке і клиноподібне ядра довгастого мозку з ядрами таламуса – присередня петля, *lemniscus medialis*. Збоку

і дорсальніше присередньої петлі розташована спинномозкова петля, *lemniscus spinalis*, яка складається з волокон спинномозково-таламічних шляхів. Позаду бічної частини спинномозкової петлі знаходиться трійчаста петля (трійчасто-таламічний шлях), *lemniscus trigeminalis (tractus trigeminothalamicus)*, побудована з аксонів, що беруть початок у всіх чутливих ядрах, прямують до таламуса, формуючи неперехрещений передній трійчасто-таламічний шлях (*tractus trigeminothalamicus anterior*), і перехрещений задній трійчасто-таламічний шлях (*tractus trigeminothalamicus posterior*). Продовження волокон трапецієподібного тіла у висхідному напрямку формують бічну петлю (*lemniscus lateralis*).

По серединній лінії покриву мосту помітний шов мосту, *raphe pontis*, утворений перехрещеними волокнами, що йдуть від мостового ядра трійчастого нерва. Збоку від шва проходять волокна: 1) покрівельно-спинномозкового шляху (*tractus tectospinalis*); 2) присереднього поздовжнього пучка (*fasciculus longitudinalis medialis*), що тягнеться від ядра Даркшевича до спинного мозку і з'єднує ядра III, IV, VI, VIII пар черепних нервів з ядрами XI пари черепних нервів та ядрами передніх рогів шийного відділу спинного мозку, від яких іннервуються м'язи шії; 3) заднього поздовжнього пучка (Шютца), *fasciculus longitudinalis dorsalis*

[Schütz]), що з'єднує гіпоталамус з вегетативними та чутливими ядрами VII, IX та X пар черепних нервів. Задня поверхня мосту вкрита епендимною і утворює верхню частину ромбоподібної ямки.

Мозочок

Мозочок, cerebellum, або малий мозок, має вагу близько 150 г, розміщений позаду моста та довгастого мозку. Він лежить у задній черепній ямці під потиличними частками мозкових півкуль, від яких він відмежується наметом мозочка – відростком твердої оболони головного мозку.

Мозочок має тіло та три пари мозочкових ніжок, які зв'язують його з іншими відділами головного мозку. **Тіло мозочка, corpus cerebelli**, складається з двох півкуль та черв'яка, розташованого між ними (рис. 282).

Півкулі мозочка, hemisphéria cerebelli, знизу відділяються одна від одної долинкою мозочка (*valléculae cerebelli*), в якій розміщена цибулина мозку. Півкулі та черв'як мозочка вкриті численними і різними за глибиною щілинами мозочка (*fissura cerebelli*). Між щілинами розміщені вузькі листки мозочка (*folia cerebelli*). Глибокі щілини поділяють мозочок на частки та часточки. Найбільшими серед часток мозочка є передня і задня.

Передня частка мозочка, lóbus cerebelli anterior, менша від задньої і відділена від неї першою щілиною (*fissura prima*). Передня частка мозочка майже повністю складається з чотирикутної часточки (*lóbulus quadranguláris*), яка доповнена спереду центральною часточкою (*lóbulus centrális*). У півкулях мозочка центральна часточка представлена крилом центральної часточки (*ála lóbuli centrális*).

Задня частка мозочка, lóbus posterior cerebelli, складається з таких часточок (зверху вниз): простої часточки, або задньої частини чотирикутної часточки

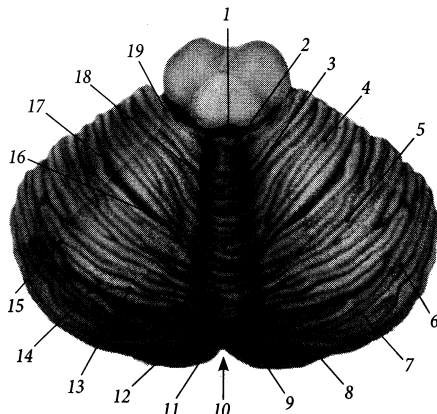


Рис. 282. Мозочок, *cerebellum*; вигляд зверху.

1 – vermis; 2 – lobulus centralis; 3, 18 – culmen; 4 – lobulus quadrangularis; 5 – lobulus simplex; 6 – hemispherium dextrum; 7 – lobulus semilunaris superior; 8 – fissura horizontalis; 9 – lobulus semilunaris inferior; 10 – vallécula cerebelli; 11 – tuber vermis; 12 – folium vermis; 13 – folium cerebelli; 14 – fissura cerebelli; 15 – hemispherium sinistrum; 16 – declive; 17 – fissura prima; 19 – ala lobuli centralis

(*lóbulus simplex, s. lóbulus quadranguláris [pars posterior]*), верхньої півмісяцевої часточки (*lóbulus semilunáris superior*), нижньої півмісяцевої часточки (*lóbulus semilunáris inferior*), тонкої часточки (*lóbulus grácilis*), двочервцевої часточки (*lóbulus biventer*), мигдалика мозочка (*tonsilla cerebelli*). Друга щілина, *fissura secúnda*, відділяє зверху мигдалик мозочка від решти задньої частки мозочка. Горизонтальна щілина, *fissura horizontalis*, відділяє верхню півмісяцеву часточку від нижньої. В самому низу мозочка під задньо-бічною щілиною (*fissura posterolaterális*) є мала клаптиково-вузликова частка (*lóbus flocculonodularis*), яка складається з клаптика півкуль та вузлика черв'яка мозочка. Клаптик, *flocculus*, парний, розміщений збоку від вузлика черв'яка між двочервцевою часточкою півкуль мозочка та нижньою мозочковою ніжкою. Ніжка клаптика, *pedúnculus flocculi*, з'єднує клаптик з вузликом.

Черв'як мозочка, *vermis cerebelli*, поділений щілинами на такі часточки (по колу зверху вниз): **язичок**, *uvula*, **вершина** (центральної часточки), *culmen*, **скил**, *declive*, **листок черв'яка**, *folium vermis*, **горб черв'яка**, *tuber vermis*, **піраміда черв'яка**, *pyramis vermis*, **язичок черв'яка**, *uvula vermis*, **вузлик**, *nodulus*.

Філогенетично до **стародавнього мозочка** (*archaocerebellum*) належать клаптиково-вузликова частка та язичок мозочка. Стародавній мозочок забезпечує рівновагу тіла людини. До **давнього мозочка** (*palaeocerebellum*) належать передня частка мозочка, вершина, піраміда та язичок черв'яка. Давній мозочок підтримує тонус м'язів, а під час рухів враховує сили гравітації та інерції. **Новий мозочок**, *neocerebellum*, складається з решти часток мозочка, які з'являються у філогенезі людини найпізніше. Новий мозочок координує та регулює рухи людини. Останнім часом з'явився поділ мозочка на **присінкомозочок**, **спинномозочок** та **мостомозочок** (*vestibulocerebellum*, *spinocerebellum*, *pontocerebellum*), що вказує на зв'язок окремих ділянок мозочка з присінковими ядрами, ядрами спинного мозку і основної частини мосту.

Обумовлений своєрідним розташуванням білої та сірої речовини малюнок, який можна побачити на розрізах мозочка, має історично закріплену назву – **дерево життя**, *arbor vitae* (раніше мозочок вважався життєво-важливим відділом головного мозку). Сіра речовина, розміщена на поверхні, утворює шар **кори мозочка** (*cortex cerebelli*) завтовшки 1,0 мм. Мозочкова кора нового мозочка, як і стародавня кора мозкових півкуль, має тришарову будову, вона складається із зовнішнього **молекулярного шару** (*stratum moleculare*), **шару грушоподібних нейронів (шару Пуркінє)** (*stratum neurium piriformium [purkinjense]*), та внутрішнього **зернистого шару** (*stratum granulosum*) (рис. 283). Біла речовина мозочка, що складає основну масу мозочка і побудована з мієлінових волокон,

зветься **мозковим тілом мозочка** (*corpus medullare cerebelli*). **Ядра мозочка**, *nuclei cerebelli*, являють собою скупчення сірої речовини у товщі мозкового тіла (рис. 284). **Зубчасте ядро (бічне ядро мозочка)**, *nucleus dentatus (nucleus lateralis cerebelli)*, – найбільше та філогенетично наймолодше ядро мозочка (належить до нового мозочка), яке координує рухи кінцівками. Воно розміщене найвіддаленіше від середини мозочка і збоку від інших ядер. Через обернені вперед **ворота зубчастого ядра** (*hilum nuclei dentati*) проходить більша частина волокон передньої мозочкової ніжки. Спереду та присередньо від воріт зубчастого ядра розташоване **коркоподібне ядро (переднє міжпозиційне ядро)**, *nucleus emboliformis (nucleus interpositus anterior)*. Присередньо від воріт зубчастого ядра лежить **кулясте ядро (заднє міжпозиційне ядро)**, *nucleus globosus (nucleus interpositus posterior)*, яке складається з декількох кульок. Коркоподібне та кулясте ядра координують рухи тулуба і належать до давнього мозочка. Найприсередніше знаходиться **ядро вершини (ядро шатра, присереднє ядро мозочка)**, *nucleus fastigii (nucleus medialis cerebelli)*, яке належить до стародавнього мозочка і регулює рівновагу тіла людини.

Мозочкові ніжки, *pedunculi cerebellares*, парні, складаються з волокон, що з'єднують мозочок з іншими відділами головного мозку.

1. Верхня мозочкова ніжка, *pedunculus cerebellaris superior*, зв'язує мозочок з середнім мозком. Ця ніжка містить волокна, що йдуть від зубчастого ядра мозочка до червоного ядра середнього мозку (зубчато-червоноядрові волокна) та до ядер таламуса (зубчато-таламічний шлях), а також волокна переднього спинномозкового мозочкового шляху. Між верхніми мозочковими ніжками натягнений **верхній мозковий парус**, *velum medullare superius*, який з'єднується поперемині з язичком мозочка.

2. Нижня мозочкова ніжка, *pedunculus cerebellaris inferior*, зв'язує мозочок із довгастим мозком і складається з двох тіл:

мотузкового і білямотузкового. **Мотузкове тіло**, *córpus restifórmе*, розміщене ближче до довгастого мозку і містить аферентні волокна, що йдуть до мозочка від спинного мозку (задній спинномозково-мозочковий шлях), від оливи довгастого мозку (оливо-мозочковий шлях) та від дугоподібних ядер довгастого мозку через зовнішні дугоподібні волокна. **Білямотузкове тіло**, *córpus juxtarestifórmе*, розміщене ближче до мозочка і містить сполучні волокна між власними ядрами і корою мозочка. Між нижніми мозочковими ніжками натягнений **нижній мозковий парус**, *vélum medulláre inférius*, який з'єднується з вузликом, клаптиком та клаптиковою ніжкою мозочка.

3. Середня мозочкова ніжка, *pedúnculus cerebelláris médius*, – найбільша з мозочкових ніжок, зв'язує мозочок з мостом. Вона містить волокна мосто-мозочкового шляху.

Довгастий мозок

Довгастий мозок, *medúlla oblongáta (myelencéphalon)*, є найнижчою частиною стовбура мозку, що продовжується у спинний мозок (рис. 253). Через свою специфічну форму отримав ще назву **цибулини**

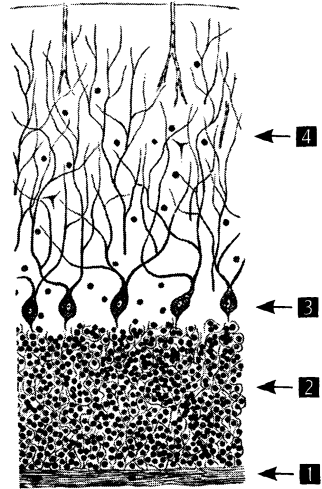


Рис. 283. Будова мозочкової кори (*cortex cerebellaris*).

1 – stratum moleculare; 2 – stratum purpuriformium; 3 – stratum granulosum; 4 – lamina alba

(*búlbus*). Межа між довгастим та спинним мозком проходить на рівні нижнього краю великого потиличного отвору черепа. На ізольованому препараті мозку межа між довгастим та спинним мозком проходить по рівню перехрестя пірамід або по місцю

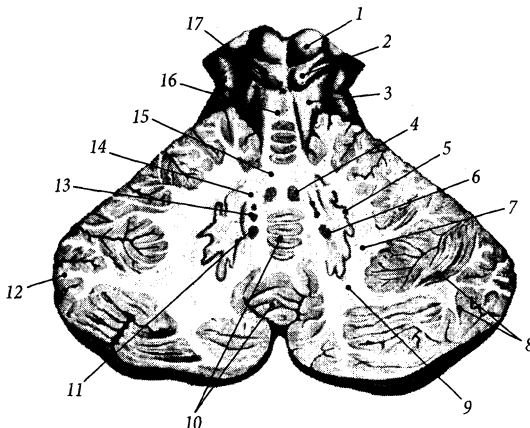


Рис. 284. Горизонтальний розріз мозочка.

1 – colliculus superior;
2 – colliculus inferior;
3 – pedunculus cerebellaris superior;
4 – nucleus fastigii;
5 – nucleus dentatus;
6, 11 – nucleus emboliformis;
7, 9, 15 – substantia alba;
8 – cortex cerebellaris;
10 – cortex cerebellaris vermis;
12 – lamina alba;
13 – nucleus globosus;
14 – hilum nuclei dentati;
16 – velum medullare superius;
17 – frenulum veli medullaris superioris

виходу корінців I пари спинномозкових нервів. Межа між довгастим мозком та мостом проходить на вентральній поверхні стовбура мозку по цибулинно-мостовій борозні, а на дорсальній поверхні – вздовж мозкових стрічок ромбоподібної ямки.

За своєю зовнішньою будовою довгастий мозок нагадує спинний мозок. На передній поверхні довгастого мозку помітна **передня срединна щілина**, *fissura mediána anterior*, яка є продовженням однойменної щілини спинного мозку і закінчується у цибулинно-мостовій борозні **слим отвором довгастого мозку** (*forámen cáecum medúllae oblongátae*). Вздовж передньої срединної щілини розміщене парне видовжене підвищення – **піраміда довгастого мозку**, *pyramis medúllae oblongátae*, всередині якої проходять волокна пірамідного шляху. Внизу пірамід у місці переходу частини волокон пірамідного шляху на протилежний бік помітне **перехрестя пірамід** (*decussatio pyramidum*). У перехресті пірамід перехрещуються 5/6 від усіх волокон кірково-спинномозкового шляху, які потім спускаються по бічних канатиках спинного мозку. Збоку від пірамід є ще одне підвищення, що має еліпсоподібну форму – **олива**, *oliva*, завдовжки близько 1,5 см. Олива відмежована спереду від піраміди **передньобічною (передоливною) борозною** (*súlcus anterolaterális [preooliváris]*), а ззаду від **заоливного поля**, *area retrooliváris*, – **заоливною борозною** (*súlcus retrooliváris*), знизу – передніми зовнішніми дугоподібними волокнами. В глибині оливи містяться сккупчення тіл нейронів (оливні ядра).

Задньобічна борозна, *súlcus posterolaterális*, є продовженням однойменної борозни спинного мозку, вона відділяє **бічний канатик**, *funiculus laterális*, від клиноподібного пучка довгастого мозку. З глибини передньобічної борозни на поверхню довгастого мозку виходять корінці під'язикового нерва (XII пара черепних нервів), а із задньобічної борозни – корінці язикоглоткового, блукаючого та

додаткового нервів (IX, X, XI пар черепних нервів). Попереду задньобічної борозни під оливою помітний невеликий видовжений **трійчастий горбок**, *tubérculum trigeminále*, утворений пучком волокон, що йдуть від спинномозкового ядра трійчастого нерва.

Задня срединна борозна, *súlcus mediánus posterior*, є продовженням однойменної борозни спинного мозку. Ця борозна розділяє правий та лівий тонкі пучки (рис. 286). **Тонкий (граційний) пучок**, *fasciculus grácilis*, складається з поздовжніх нервових волокон, які передають пропріоцептивну чутливість від нижніх кінцівок та нижньої частини тулуба до мозочка. Збоку від тонкого лежить парний **клиноподібний пучок**, *fasciculus cuneátus*, який містить нервові волокна, що передають пропріоцептивну чутливість від верхніх кінцівок, верхньої частини тулуба та шиї до мозочка. У верхній частині довгастого мозку тонкий та клиноподібний пучки відхиляються вбік від срединної лінії і продовжуються у нижні мозочкові ніжки. Верхні відрізки пучків містять парні підвищення, що мають назву горбків – **тонкий горбок**, *tubérculum grácile*, та **клиноподібний горбок**, *tubérculum cuneátum*. У глибині цих горбків лежать однойменні ядра (рис. 285).

На розрізі довгастого мозку немає такої чіткої межі між білою і сірою речовиною, як у спинному мозку. У товщі довгастого мозку розміщені ядра IX, X, XI, XII пар черепних нервів, частково ядра V та VIII пар черепних нервів, а також оливні ядра, дугоподібні ядра, тонке ядро, клиноподібне ядро та деякі інші невеликі ядра з маловивченими функціями. В ядрах довгастого мозку знаходяться життєво важливі центри кровообігу та дихання.

До складу **пірамідного шляху** (*tráctus pyramidális*), що проходить довгастим мозком, входять **кірково-спинномозкові волокна**, *fibrae corticospináles*, які досягають ядер спинного мозку, **кірково-ядрові волокна цибулини**, *fibrae corticonucleáres búlbi*, які досягають ядер довгастого

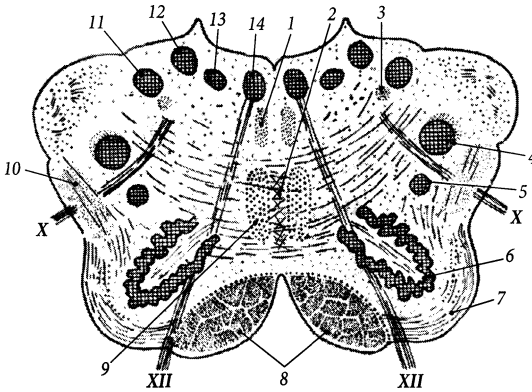


Рис. 285. Поперечний розріз довгастого мозку (*medulla oblongata*).

- 1 – fasciculus longitudinalis medialis;
- 2 – raphe medullae oblongatae;
- 3 – tractus solitarius;
- 4 – nucleus spinalis n. trigemini;
- 5 – nucleus ambiguus;
- 6 – nucleus olivaris principalis;
- 7 – amiculum olivare;
- 8 – fasciculus pyramidalis;
- 9 – decussatio lemniscorum medialium;
- 10 – tractus olivocerebellaris;
- 11 – nucleus cuneatus;
- 12 – nucleus gracilis;
- 13 – nucleus dorsalis nervi vagi;
- 14 – nucleus nervi hypoglossi

мозку, та кірково-сітчасті волокна, *fibrae corticoreticuláres*, які досягають сітчастих ядер (*núclei reticuláris*). Сітчаста формація, *formátio reticuláris*, розміщена у задній частині довгастого мозку.

У товщі оливи міститься нижній оливний комплекс (нижні оливні ядра) *compléxus oliváris inférior* [*núclei oliváres inférióres*]), де можна виділити велике головне оливне ядро і менші за розміром присереднє та заднє додаткові оливні ядра (*núcleus oliváris accessórius mediális/postériór*). Головне оливне ядро, *núcleus oliváris principális*, за формою нагадує зубчасте ядро мозочка і зв'язане з ним нервовими волокнами. Ворота головного оливного ядра направлені присередньо та вгору. Зовні головне оливне ядро вкрите шаром білої речовини (мієлінових нервових волокон) – оливним плащем (*amiculum oliváre*). До оливних ядер підходять волокна, що йдуть від ядер сірої речовини усіх сегментів спинного мозку (спинномозково-оливний шлях, *tráctus spinooliváris*). Від оливних ядер відходять волокна, що йдуть до мозочка (оливо-мозочковий шлях, *tráctus olivocerebelláris*) і до ядер передніх рогів спинного мозку (оливо-спинномозковий шлях, *tráctus olivospinális*). Останній шлях належить до екстрапірамідних провідних шляхів.

Дугоподібні ядра, *núclei arcuáti*, розміщені у товщі поверхневого шару білої речовини пірамід, вони є аналогами ядер мозста. Від дугоподібних ядер відходять передні зовнішні дугоподібні волокна (*fibrae arcuátae extérnae anterióres*), які прямують до мозочка через нижні мозочкові ніжки протилежного боку.

Тонке ядро, *núcleus grácilis*, та клиноподібне ядро, *núcleus cuneátus*, розміщені в дорсальній частині довгастого мозку у товщі однойменних горбків. На нейронах цих ядер перемикаються волокна пропріоцентивного шляху кіркового напрямку (цибулінно-таламічний шлях). Аксони нейронів цих ядер прямують на протилежну половину довгастого мозку, утворюючи внутрішні дугоподібні волокна (*fibrae arcuátae intérnae*) та перехрестя присередньої петлі (чутливе перехрестя), *decussatio lemnisci mediális* (*decussatio sensória*), яке розміщене під нижнім кутом ромбоподібної ямки. У місці перехрестя волокон утворюється шов довгастого мозку, *raphe medullae oblongatae*. Нервові волокна після перехрестя формують присередню петлю (*lemniscus mediális*), у складі якої вони піднімаються до таламуса.

Збоку від клиноподібного ядра розміщене додаткове клиноподібне ядро, *núcleus cuneátus accessórius*. Волокна, що

починаються від додаткового клиноподібного ядра, формують задні зовнішні дугоподібні волокна (*fibrae arcuatae externae posteriores*), які далі прямують до мозочка через нижні мозочкові ніжки свого боку у складі клино-мозочкового шляху. **Клино-мозочковий шлях**, *tractus cuneocerebellaris*, додатково до заднього спинномозково-мозочкового шляху проводить пропріоцептивну чутливість від апарату руху верхньої кінцівки та шиї.

Четвертий шлуночок

Четвертий шлуночок, *ventriculus quartus*, є порожниною заднього і довгастого мозку (рис. 273). Цей шлуночок розвивається з порожнини заднього мозкового пухиря. Передня стінка, або дно IV шлуночка, представлена ромбоподібною ямкою, а його задня стінка – покривом IV шлуночка.

Покрив четвертого шлуночка, *tégmen ventriculi quarti*, утворений двома мозковими парусами – верхнім та нижнім, що з'єднуються на **вершині** (*fastigium*) покриву. **Верхній мозковий парус**, *velum medullare superius*, у вигляді тонкої пластинки білої мозкової речовини натягнений між двома верхніми мозочковими ніжками. Вздовж серединної лінії від верхнього кута верхнього мозкового паруса до пластинки покривки середнього мозку тягнеться мозкова стрічка, формуючи **вузечку верхнього мозкового паруса** (*frénulum véli medullaris superioris*). **Нижній мозковий парус**, *velum medullare inferius*, являє собою тонку епітеліальну пластинку, що перекидається між нижніми мозочковими ніжками, є залишком ембріональної стінки III мозкового пухиря зародка. Зовні та зсередини нижній мозковий парус вкритий м'якою оболонкою головного мозку. На внутрішню поверхню нижнього мозкового паруса м'яка оболонка потрапляє крізь щілину між мозочком та епітеліальною пластинкою нижнього мозкового паруса. Ця оболонка на внутрішній поверхні нижнього

мозкового паруса утворює ворсинчасті сплетення та основу. **Ворсинчасте (судинне) сплетення четвертого шлуночка**, *plexus choroideus ventriculi quarti*, побудоване з численних тонких виростів ворсинчастої основи, які містять судини та вкриті епендимом.

Дах IV шлуночка містить три отвори (один серединний та два бічних), які пронизують епітеліальну пластинку та м'яку оболонку нижнього мозкового паруса. **Серединний отвір четвертого шлуночка** (Маженді), *apertura mediána ventriculi quarti* (Magendie), непарний, розміщений у нижньому куті нижнього мозкового паруса над засувкою. **Бічний отвір четвертого шлуночка** (Люшка), *apertura laterális ventriculi quarti* (Luschka), парний, менший за серединний отвір, розміщений у бічних кутах нижнього мозкового паруса.

Четвертий шлуночок сполучається: 1) з третім шлуночком через водопровід середнього мозку, 2) з підпавутинним простором через отвір Маженді та отвори Люшка, 3) з центральним каналом спинного мозку через отвір, розміщений під засувкою. **Засувка**, *óbex*, являє собою невелику пластинку білої речовини, що перекидається у поперечному напрямку над верхнім кінцем задньої серединної борозни між обома тонкими пучками довгастого мозку.

Четвертий шлуночок заповнений спинномозковою рідиною. Основним джерелом цієї рідини вважаються ворсинчасті сплетення усіх чотирьох шлуночків, які сполучаються між собою. Невелика частина спинномозкової рідини з IV шлуночка потрапляє до ізолизованого центрального каналу спинного мозку. Основна частина спинномозкової рідини тече із IV шлуночка крізь отвори у покрівлі до підпавутинного простору головного мозку, звідки через павутинні грануляції просоктується у венозну систему. Невелика частина спинномозкової рідини залишає підпавутинний простір спинного мозку, який сполучається з підпавутинним простором головного мозку, по капілярно малих навколонервових та навколосудинних просторах.

Ромбоподібна ямка

Ромбоподібна ямка, *fossa rhomboidea*, є дном IV шлуночка. Верхні краї ромбоподібної ямки обмежені верхніми мозочковими ніжками, а нижні – нижніми мозочковими ніжками (рис. 286).

По серединній лінії від верхнього до нижнього кута ромбоподібної ямки проходить **серединна борозна**, *sulcus medianus*. Ще одна **борозна – межова** (*sulcus limitans*) – є парною і проходить паралельно серединній борозні з обох боків від неї. Між серединною та межевою борознами розміщене парне **присереднє підвищення**, *eminéntia mediális*. Присереднє підвищення у нижній частині перерізане косими борозенками, між якими утворюються два парних трикутники. Верхівки цих трикутників обер-

нені присередньо та вниз, а в їх глибині лежать ядра XII та X пар черепних нервів. **Трикутник під'язикового нерва**, *trigónum nérvii hypoglóssi*, розміщений вище і присередніше **трикутника блукаючого нерва** (*trigónum nérvii vági*). Найнижче у присередньому підвищенні розміщене **задне поле** (*ára postréma*), яке відмежоване від трикутника блукаючого нерва смужкою епендими – **самостійним канатиком** (*funiculus séparans*).

Приблизно посередині присереднє підвищення містить **лицевий горбок**, *colliculus faciális*, у глибині якого проходять волокна лицевого нерва і лежить ядро відповідного нерва. У межевій борозні виділяють дві ямки – верхню та нижню. **Верхня ямка**, *fóvea supérior*, розташована збоку від лицевого горбка над мозковими стрічками, а **нижня ямка**, *fóvea inférior*, – збоку

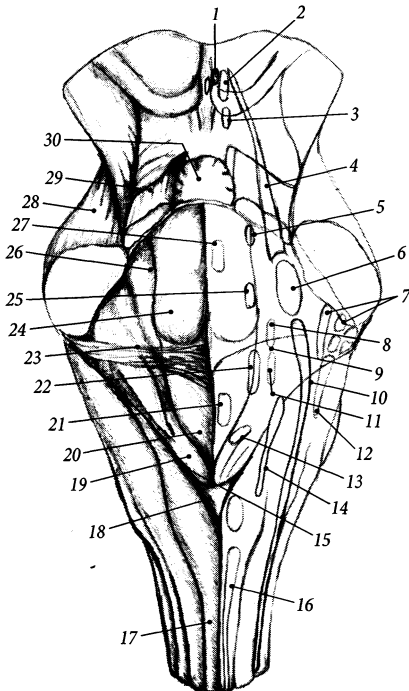


Рис. 286. Ромбоподібна ямка, *fossa rhomboidea*, та проєкція ядер черепних нервів.

- 1 – nuclei accessorii n. oculomotorii;
- 2 – nucl. n. oculomotorii;
- 3 – nucl. n. trochlearis;
- 4 – nucl. mesencephalicus n. trigeminalis;
- 5 – nucl. motorius n. trigeminalis;
- 6 – nucl. pontinus n. trigeminalis;
- 7, 12 – nuclei vestibulares;
- 8 – nucl. salivarius superior;
- 9 – nucl. lacrimalis;
- 10 – nucl. spinalis n. trigeminalis;
- 11 – nucl. salivarius inferior;
- 13 – nucl. dorsalis n. vagi;
- 14 – nucl. solitarius;
- 15 – funiculus separans;
- 16 – nucl. n. accessorii;
- 17 – funiculus gracilis;
- 18 – obex;
- 19 – trigonum n. vagi;
- 20 – trigonum n. hypoglossi;
- 21 – nucl. n. hypoglossi;
- 22 – nucl. ambiguus;
- 23 – striae medullares;
- 24 – colliculus faciális;
- 25 – nucl. n. faciális;
- 26 – sulcus limitans;
- 27 – nucl. n. abducentis;
- 28 – pedunculus cerebellaris medius;
- 29 – pedunculus cerebellaris superior;
- 30 – velum medullare superius

від основи трикутника блукаючого нерва під мозковими стрічками. **Блакитне місце, *lócus caeruleus***, лежить збоку від верхнього відрізка пограничної борозни, його колір обумовлений пігментом, що міститься у нейронах цієї ділянки.

Заглиблення у бічних кутах ромбоподібної ямки зветься бічними закутками. Кожний **бічний закуток, *recéssus laterális***, закінчується у самому куті ямки бічним отвором четвертого шлуночка. Між бічним закутком та межевою борозною знаходиться **присінкове поле, *área vestibuláris***. У глибині присінкового поля розміщені присінкові та завиткові ядра. **Мозкові стрічки, *striae medulláres***, перехрещують поперек присінкове поле і прямують від бічних кутів присередньо до серединної борозни. Мозкові стрічки являють собою аксони нейронів, тіла яких розміщені у задньому завитковому ядрі. Мозкові стрічки прямують на протилежну половину стовбура мозку по поверхні ромбоподібної ямки і заглиблюються у мозкову речовину в серединній борозні.

Проекція ядер черепних нервів на ромбоподібну ямку

На ромбоподібну ямку проєціюються ядра V–XII пар черепних нервів, які розміщені у товщі моста та довгастого мозку. Чутливі ядра черепних нервів проєціюються на ромбоподібну ямку у бічних її ділянках, а рухові – у присередніх, тому що в ділянці ромбоподібного мозку нервова трубка в процесі розвитку розкривається і її задні (чутливі) відділи розходяться по боках. Автономні (парасимпатичні) ядра проєціюються на ромбоподібну ямку між чутливими та руховими ядрами, ближче до рухових ядер.

V пара черепних нервів (трійчастий нерв) має чотири ядра – одне рухове та три чутливих:

1. Рухове ядро трійчастого нерва, *núcleus motórius n. trigeminális*, розміщене

у мосту, проєціюється на межеву борозну в ділянці блакитного місця (рис. 286).

2. Середньомозкове ядро трійчастого нерва, *núcleus mesencephálicus n. trigeminális*, розміщене у товщі середньомозкового покриву.

3. Головне (мостове) ядро трійчастого нерва, *núcleus principális (pontínus) n. trigeminális*, проєціюється на ромбоподібну ямку збоку від лицевого нерва.

4. Спинномозкове ядро трійчастого нерва, *núcleus spinális n. trigeminális*, виводжене від довгастого мозку до IV шийного сегмента спинного мозку.

VI пара черепних нервів (відвідний нерв) має одне рухове ядро. **Ядро відвідного нерва, *núcleus n. abducéntis***, завдовжки близько 3 мм, розміщене в глибині лицевого горбка.

VII пара черепних нервів (лицевий нерв) має чотири ядра: одне рухове, одне чутливе та два автономних (парасимпатичних):

1. Ядро лицевого нерва, *núcleus n. faciális*, рухове, завдовжки близько 5 мм, розміщене глибше за ядро відвідного нерва та збоку від нього. Волокна, що виходять з ядра лицевого нерва, роблять петлю навколо ядра відвідного нерва, яка зветься **коліном лицевого нерва (*gému nérví faciális*)**.

2. Ядро одинокого шляху, *núcleus tráctus solitárii*, чутливе, проєціюється на ромбоподібну ямку збоку від межевої борозни, виводжене від середини ромбоподібної ямки до піраміди довгастого мозку. Це ядро є спільним для VII, IX та X пар черепних нервів. Чутливі волокна лицевого, язико-глоткового та блукаючого нервів, що йдуть до ядра одинокого шляху, утворюють **одинокий шлях (*tráctus solitárius*)**, вони проводять імпульси смакової чутливості.

3. Верхнє слиновидільне ядро, *núcleus salivatórius supérior*, автономне (парасимпатичне), розміщене у дорсальній частині моста, проєціюється на ромбоподібну ямку нижче та присередніше ядра лицевого нерва.

4. Сльозове ядро, *núcleus lacrimális*, автономне (парасимпатичне), розміщене трохи нижче верхнього слиновидільного ядра.

VIII пара черепних нервів (присінково-завитковий нерв) має чутливі присінкові та завиткові ядра:

1. **Присінкові ядра**, *núclei vestibulares* (присередні/ бічне/ верхнє/ нижнє присінкове ядро, *núcleus vestibularis mediális/ laterális/ superior/ inférior*), проєціюються на присінкове поле ромбоподібної ямки. До цих ядер підходять волокна, що йдуть від присінкового лабірину та півколових протоків внутрішнього вуха.

2. **Завиткові ядра**, *núclei cochleáres* (переднє/ заднє завиткове ядро, *núcleus cochleáris antérior/ postérior*), проєціюються збоку від присінкового поля в ділянці бічних закутків. До цих ядер підходять волокна, що йдуть від завитки внутрішнього вуха.

IX пара черепних нервів (язикоглотковий нерв) має три ядра – рухове, чутливе та автономне (парасимпатичне):

1. **Подвійне ядро**, *núcleus ambiguus*, рухове, розміщене в центральній частині довгастого мозку, проєціюється на ромбоподібну ямку в ділянці її нижньої ямочки. Це ядро є спільним для IX, X та XI пар черепних нервів.

2. **Ядро одинокого шляху**, *núcleus tractus solitarius*, чутливе, є спільним для VII, IX та X пар черепних нервів (див. ядра VII пари черепних нервів). Нейрони, що належать язикоглотковому нерву, займають середню третину ядра одинокого шляху.

3. **Нижнє слиновидільне ядро**, *núcleus salivatórius inférior*, автономне, розміщене у дорсальній частині довгастого мозку. Проєціюється на присереднє підвищення ромбоподібної ямки поблизу трикутника під'язикового нерва.

X пара черепних нервів (блукаючий нерв) має три ядра – автономне (парасимпатичне), чутливе та рухове:

1. **Дорсальне ядро блукаючого нерва**, *núcleus dorsális nérví vági*, автономне, головне ядро блукаючого нерва, проєціюється на трикутник блукаючого нерва ромбоподібної ямки.

2. **Ядро одинокого шляху**, *núcleus tractus solitarius*, чутливе, є спільним для

VII, IX та X пар черепних нервів (див. ядра VII пари черепних нервів).

3. **Подвійне ядро**, *núcleus ambiguus*, рухове, є спільним для IX, X та XI пар черепних нервів (див. ядра IX пари черепних нервів).

XI пара черепних нервів (додатковий нерв) має два рухових ядра:

1. **Ядро додаткового нерва**, *núcleus nérví accessórii*, розташоване в передніх рогах спинного мозку на рівні верхніх шести шийних сегментів.

2. **Подвійне ядро**, *núcleus ambiguus*, є спільним для IX, X та XI пар черепних нервів (див. ядра IX пари черепних нервів).

XII пара черепних нервів (під'язиковий нерв) має одне рухове ядро – **ядро під'язикового нерва**, *núcleus nérví hypoglóssi*, яке проєціюється на однойменний трикутник ромбоподібної ямки. Ядро прилягає до сітчастої формації і продовжується у спинний мозок до рівня II шийного сегменту.

Оболони головного мозку

Головний мозок, як і спинний, охоплений трьома мозковими оболонками (**оболонками**) (*méninges*): твердою, павутинною та м'якою.

Тверда оболона головного мозку

Тверда оболона головного мозку (черепна тверда оболонка), *dúra máter encéphali (craniális)*, – зовнішня оболона головного мозку. Вистеляє зсередини порожнину мозкового черепа і служить окістям внутрішньої пластинки кісток склепіння черепа та внутрішньої поверхні кісток основи черепа. Побудована ця оболона з товстого шару колагенових та еластичних волокон, щільне розташування яких надає оболоні певної міцності.

З кістками основи черепа тверда мозкова оболона зрощена щільно, а з кістками

склепіння черепа – пухко. У ділянці великого потиличного отвору тверда оболонка головного мозку зростається з його краями і продовжується у тверду мозкову оболонку спинного мозку. Внутрішня поверхня твердої оболони головного мозку гладенька і щільно прилягає до павутинної оболони головного мозку. У нормі **надтвердооболонного простору** (*spatium epidurale*) і **підтвердооболонного простору** (*spatium subdurale*) не існує, їх поява – наслідок травми або патологічного процесу, що штучно відокремлює павутинну оболону від твердої, а тверду оболону – від черепа. Підтвердооболонний простір може значно збільшуватись при кровотечі у нього і утворенні субдуральної гематоми.

На відміну від твердої оболони спинного мозку, тверда оболонка головного мозку утворює відростки та пазухи (рис. 287).

Відростки твердої оболони відділяють одну від одної окремі частини головного мозку. Функція цих відростків полягає

у забезпеченні зменшення ступеня механічного пошкодження тканин головного мозку (забиття головного мозку) внаслідок дії ударного фактора та у зменшенні тиску однієї частини мозку на іншу. Найбільшими відростками твердої мозкової оболони є такі:

1. Серп великого мозку, *fálx cerebri*, займає середнє сагітальне положення. Цей відросток твердої оболони у вигляді серпа заходить у поздовжню мозкову щілину, розділяючи мозкові півкулі. Він тягнеться від півничого гребеня до внутрішнього потиличного виступу.

2. Серп мозочка, *fálx cerebelli*, є немовби продовженням серпа великого мозку, що тягнеться від внутрішнього потиличного виступу до заднього краю великого потиличного отвору. Він розділяє півкулі мозочка.

3. Намет мозочка, *tentórium cerebelli*, у вигляді тенту вкриває мозочок. Натягнений від верхніх країв пірамід обох скроневиких кісток до борозен обох поперечних

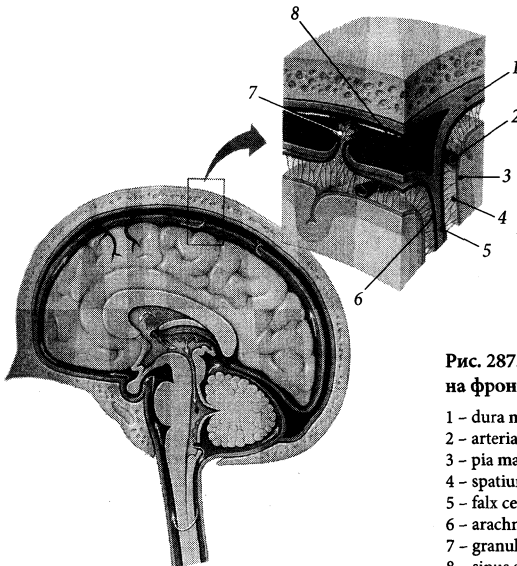


Рис. 287. Оболони головного мозку на фронтальному розрізі.

- 1 – dura mater encephali;
- 2 – arteria;
- 3 – pia mater encephali;
- 4 – spatium subarachnoideum (*trabeculae arachnoideae*);
- 5 – falx cerebri;
- 6 – arachnoidea mater encephali;
- 7 – granulationes arachnoideae;
- 8 – sinus sagittalis superior

пазух. Крізь **вирізку намету** (*incisúra tentórii*) проходить стовбур мозку.

4. Діафрагма сідла, *diaphragma sellae*, являє собою горизонтальну пластинку, що з'єднує між собою клиноподібні відростки і натягнена над гіпофізною ямкою турецького сідла. Крізь отвір у центрі діафрагми сідла проходить лійка гіпоталамуса, що з'єднує гіпоталамус з гіпофізом.

5. Стінка трійчастої порожнини (*cávitás trigeminális*) утворена розщепленням твердої мозкової оболони в ділянці трійчастого втиснення на передній поверхні піраміди скроневої кістки. У трійчастій порожнині лежить вузол трійчастого нерва.

Пазухи твердої оболони, *sinus dúrae mátris*, утворені розщепленням твердої оболони. Вони вистелені ендотелієм та заповнені венозною кров'ю. Окремі пазухи можуть пронизувати судини та нерви (рис. 288). Сукупність пазух формує систему венозних каналів, що сполучаються між собою (див. “Внутрішньочерепні прийоки внутрішньої яремної вени”).

Павутинна оболона головного мозку

Павутинна оболона головного мозку (черепна павутинна оболона), *arachnoidea máter encéphali (craniális)*, – тонка напівпрозора сполучнотканинна перетинка, позбавлена судин. Вона вкриває відділи головного мозку, не заходячи в глибину його борозен та щілин. Малі вирости павутинної оболонки звуться зернистостями. **Павутинні зернистості** (грануляції Пахіоні), *granulatiónes arachnoideae* (Pacchioni), у вигляді розгалужених бруньок сіро-рожевого кольору проникають у пазухи твердої оболони головного мозку та вени губчатки. Через ці грануляції спинномозкова рідина з підпавутинного простору фільтрується до венозної системи.

Між павутинною та м'якою оболонками є **підпавутинний (м'якооболонний) простір, *spátium subarachnoideum***

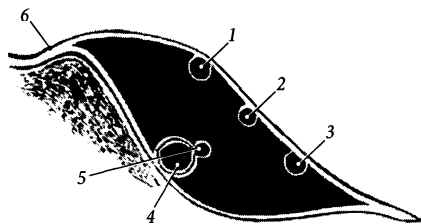


Рис. 288. Схема розташування черепних нервів у правій печеристій пазусі.

1 – n. oculomotorius; 2 – n. trochlearis; 3 – n. ophthalmicus; 4 – a. carotis interna; 5 – n. abducens; 6 – dura mater encephali

(*leptomeningeum*), заповнений спинномозковою рідиною та пронизаний численними тонкими сполучнотканинними **павутинними перекладками (*trabéculae arachnoideae*)**, що зв'язують обидві оболони. Ці сполучнотканинні тяжі та спинномозкова рідина попереджають стиснення мозкових судин, які проходять у підпавутинному просторі. Над поверхнею звивин підпавутинний простір дуже вузький, капілярноподібний, а над борознами півкуль великого мозку цей простір розширюється. Великі розширення підпавутинного простору, так звані цистерни, утворюються в тих місцях, де павутинна оболона перекидається над великими заглибленнями на поверхні головного мозку, натомість м'яка оболона заходить у глибину кожного з цих заглиблень. Описують такі **підпавутинні цистерни (*cisternae subarachnoideae*)**:

1. Задня мозочково-мозкова (велика) цистерна, *cistérna cerebellomedulláris postérior (mágná)*, непарна, – найбільша підпавутинна цистерна. Розміщена у заглибленні між мозочком та довгастим мозком. Сполучається з IV шлуночком через його серединний отвір. Забір спинномозкової рідини з цієї цистерни виконується при проведенні підпотиличної пункції.

2. Бічна мозочково-мозкова цистерна, *cistérna cerebellomedulláris laterális*, –

невелика парна цистерна, що розміщена з боків мозочка.

3. Цистерна бічної ямки великого мозку, *cisterna fossae lateralis cerebri*, парна, лежить у бічній ямці та у бічній борозні мозкових півкуль, містить середню мозкову артерію.

4. Мосто-мозочкова цистерна, *cisterna pontocerebellaris*, парна, розміщена в ділянці мосто-мозочкового трикутника. Сполучається з IV шлуночком через його бічний отвір.

5. Міжніжкова цистерна, *cisterna interpeduncularis*, непарна, займає міжніжкову ямку та простір перед ніжками мозку. Обмежена спереду зоривим перехрестям, містить задню частину артеріального кола мозку.

6. Оточна цистерна, *cisterna ambiens*, парна, розміщена збоку від ніжок мозку.

7. Перехресна цистерна, *cisterna chiasmatica*, непарна, розміщена перед зоривим перехрестям, продовжується ззаду у міжніжкову цистерну, зверху – у цистерну кінцевої пластинки.

8. Цистерна кінцевої пластинки, *cisterna laminae terminalis*, непарна, розміщена перед кінцевою пластинкою, сполучається з навколomosозлистою цистерною.

9. Навколomosозлиста цистерна, *cisterna pericallosa*, непарна, вузька, простягається у поздовжній мозковій щілині вздовж передньоверхньої поверхні мозолистого тіла.

10. Чотиригорбкова цистерна (цистерна великої вени мозку), *cisterna quadrigeminalis (cisterna venae magna cerebri)*, непарна, розміщена над чотиригорбковою пластинкою між валком мозолистого тіла та верхньою поверхнею мозочка, містить велику вену мозку і шишкоподібну залозу.

Підпаутинні простори головного та спинного мозку сполучаються один з одним. Спинномозкова рідина, що заповнює підпаутинний простір головного і спинного мозку, потрапляє сюди з четвертого шлуночка через його отвори. Більша частина спинномозкової рідини далі потрапляє до венозної системи людини через павутинні грануляції, і лише її незначна частина зали-

шає підпаутинний простір по периневральних та периваскулярних просторах тих нервів та судин, що пронизують цей простір. Оновлення спинномозкової рідини відбувається 5–10 разів на добу, залежно від режиму дня людини.

М'яка оболона головного мозку

М'яка оболона головного мозку (черепна м'яка оболона), *pia mater encéphali (craniális)*, – це тонка пластинка, побудована з пухкої сполучної тканини, що містить рясне сплетення малих кровоносних судин. М'яка оболона щільно прилягає до поверхні головного мозку і заходить у всі його ямки, щілини та борозни. Кровоносні судини м'якої оболонки головного мозку живлять нервову тканину та утворюють ворсинчасті сплетення шлуночків мозку, що продукують спинномозкову рідину.

Часто тверда оболона позначається терміном *pachyméninx*, а павутинна та м'яка оболони об'єднуються під назвою *leptoméninx* – м'яка оболона. Звідси з'явилися терміни запалення відповідних оболонок – пахіменінгіт та лептоменінгіт.

Усі три оболони головного мозку продовжуються в однойменні оболони спинного мозку, проходячи разом з довгастим мозком через великий потиличний отвір черепа.

Провідні шляхи головного і спинного мозку

Провідні шляхи головного і спинного мозку забезпечують єдність окремих частин та органів тіла людини та узгоджують їх діяльність. Характерною ознакою більшості провідних шляхів є існування перехресть у межах центральної нервової системи, чим досягається єдність симетричних органів та частин обох половин тіла людини.

Провідні шляхи центральної нервової системи побудовані з послідовних ланцюгів нейронів і складаються з сукупності нервових волокон. Як правило, довгий відросток одного нейрона (аксон) контактує з тілом другого нейрона або його коротким відростком (дендритом) і передає йому нервовий імпульс. Другий нейрон передає імпульс третьому нейрону, якщо цей шлях висхідний, або закінчується на робочому органі, якщо цей шлях низхідний. Нейрони, з яких побудовані провідні шляхи, замикають складні рефлекторні дуги.

Виділяють три групи провідних шляхів: асоціативні, комісуральні та проєкційні (рис. 289, схема 1). У складі асоціативних та проєкційних шляхів, у свою чергу, можна виділити підгрупи:

I. Асоціативні нервові волокна, *neurofibræ associatiónes*, з'єднують різні ділянки кори головного мозку в межах однієї півкулі та ядра різних сегментів спинного мозку в межах однієї його половини. Асоціативні волокна головного мозку утворюють аксонами нейронів, розміщених у молекулярній пластинці мозкової кори.

Віддалені ділянки мозкової кори у межах однієї півкулі мають зв'язок між собою через довгі асоціативні волокна, *fibræ associatiónes longæ*.

До довгих належать такі асоціативні волокна кінцевого мозку, *fibræ associatiónes telencéphali*.

1. Верхній поздовжній пучок, *fascículus*

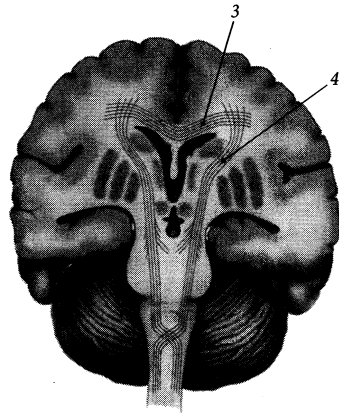
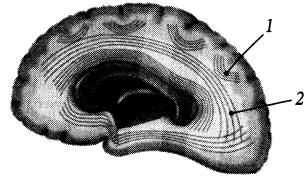


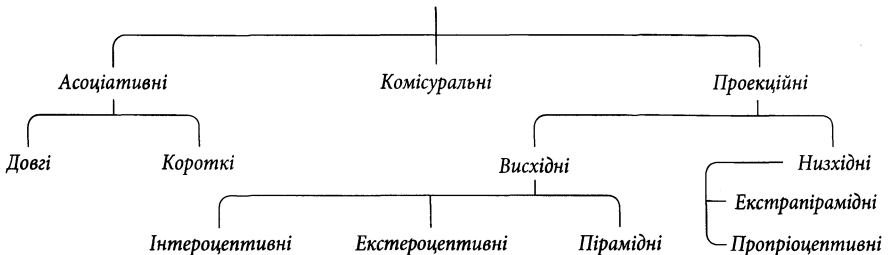
Рис. 289. Схема провідних шляхів головного мозку.

1 – *neurofibræ associatiónes (fibræ arcuatae cerebri)*; 2 – *neurofibræ associatiónes (fascículus)*; 3 – *neurofibræ comissurales*; 4 – *neurofibræ projectiones*

longitudínalis supérior, розміщений у верхній частині мозкових півкуль. Він зв'язує кору лобової частки з корою тім'яної та потиличної часток.

Схема 1

Провідні шляхи центральної нервової системи



2. **Нижній поздовжній пучок**, *fasciculus longitudinalis inferior*, з'єднує кору скроневої та потиличної часток між собою.

3. **Верхній потилично-лобовий пучок**, *fasciculus occipitofrontalis superior*, зв'язує кору потиличної частки з корою лобової частки.

4. **Нижній потилично-лобовий (підмозолистий) пучок**, *fasciculus occipitofrontalis (subcallósus) inferior*, з'єднує кору потиличної частки з корою лобової частки.

5. **Гачкуватий пучок**, *fasciculus uncinátus*, з'єднує кору лобового полюса та нижніх відділів лобової частки з корою передніх відділів скроневої частки.

6. **Пояс**, *cingulum*, – це пучок волокон, що йде в глибини звинини пояса і з'єднує кору цієї звинини з корою сусідніх ділянок присередньої поверхні півкуль великого мозку від підмозолистого тіла до гачка.

7. **Вертикальні та горизонтальні потиличні пучки**, *fasciculi occipitales verticales/horizontales*, знаходяться у потиличній частці.

Короткі асоціативні волокна, *fibrae associatiónes bréves*, головного мозку дугоподібно з'єднують сусідні звинини і звуться дугоподібними волокнами великого мозку, *fibrae arcuátæ cérebrî*.

Асоціативні волокна спинного мозку формують **передні, бічні, задні власні пучки** (*fasciculi proprii anterióres, lateráles, posterióres*) та **пучок крайової борозни** (*fasciculus sulcomarginális*).

ІІ. Комісуральні (спайкові) нервові волокна, *neurofibrae comissuráles*, з'єднують симетричні ділянки обох мозкових півкуль та обох половин спинного мозку для координації їх діяльності.

Комісуральні волокна головного мозку проходять в основному через **мозолисте тіло, волокна якого** (*fibrae córporis callósi*) утворюють **променистість** (*radiátio córporis callósi*), **лобові (малі) щипці** (*fórceps frontális [minor]*), **потиличні (великі) щипці** (*fórceps occipitális [máyor]*) та **покрив** (*tapétum*). Менша частина комісуральних волокон проходить через **передню**

спайку (*comissúra anterior*), **спайку склепіння** (*comissúra fórnicis*), **задню спайку** (*comissúra posterior*) та **спайку повідців** (*comissúra habenulárum*).

Комісуральні волокна спинного мозку проходять через **передню білу спайку** (*comissúra álba anterior*) і **задню білу спайку** (*comissúra álba posterior*).

ІІІ. Проекційні нервові волокна, *neurofibrae projectiónes*, з'єднують вищеразташовані відділи центральної нервової системи (мозкова кора та кора мозочка, ядра головного мозку) з нижчерозташованими (ядра спинного мозку), і навпаки. За допомогою проекційних шляхів до кіркових аналізаторів передаються імпульси від рецепторів та органів чуттів людини, і в головному мозку відбувається немовби проекція на мозкову кору стану навколишнього середовища та внутрішнього стану організму людини. Серед проекційних шляхів розрізняють висхідні (аферентні, або чутливі) та низхідні (еферентні, або рухові).

Висхідні проекційні шляхи

Висхідні проекційні шляхи проводять імпульси від рецепторів до проміжних нейронів, розташованих у внутрішній зернистій пластинці мозкової кори. За типом рецепторів, в яких народжується нервовий імпульс, висхідні шляхи поділяються на 3 групи: інтероцептивні, екстероцептивні та проприоцептивні.

1. **Інтероцептивні провідні шляхи** проводять імпульси від внутрішніх органів людини, де розміщені баро-, хемо- та механорецептори. Ці інтерорецептори сприймають зміни у стані внутрішніх органів, їх вмісту та середовищ організму (напр., зміну артеріального тиску, хімічного складу крові тощо).

Тіло першого нейрона ланцюга висхідного інтероцептивного шляху розташоване у чутливому вузлі черепного нерва або у спинномозковому вузлі, дендрит якого закінчується інтерорецептором у внутріш-

ньому органі, де народжується нервовий імпульс. Аксон I нейрона заходить у центральну нервову систему і передає імпульс на тіло другого нейрона, розміщеного у чутливому ядрі черепного нерва, або у ядрі заднього рогу спинного мозку. Аксон II нейрона піднімається до проміжного мозку і закінчується синапсом на тілі третього нейрона, розміщеного в ядрі таламуса. Аксон III нейрона проходить через задню ніжку внутрішньої капсули і закінчується у мозковій корі.

2. **Екстероцептивні провідні шляхи** проводять імпульси від рецепторів, які реагують на зміни у зовнішньому середовищі. Ці шляхи можуть починатись від контактних екстерорецепторів, які розміщені у шкірі і сприймають біль, дотик, тиск та зміну температури, або від дистантних, які розміщені на голові, – органи зору, нюху, смаку, слуху та рівноваги. Екстероцептивні провідні шляхи є проміжним ланцюгом між зовнішніми рецепторами та кірковими центрами аналізаторів органів чуттів.

Екстероцептивні провідні шляхи, що проводять імпульс від рецепторів шкіри, позначаються за місцем розташування (початку та закінчення) другого нейрона даного аферентного ланцюга.

А. Провідний шлях больової та температурної чутливості називається бічним спинномозково-таламічним шляхом. **Бічний спинномозково-таламічний (спинномозково-зоровогорбовий) шлях, *tractus spinothalamicus lateralis***, складається з ланцюга трьох послідовно розміщених нейронів (рис. 290). Тіло першого (чутливого та псевдоуніполярного) нейрона лежить у спинномозковому вузлі. Його дендрит тягнеться від рецептора, що розташовується у шкірі або слизовій оболонці і сприймає біль, тепло або холод. Центральний відросток I нейрона у складі задніх корінців спинномозкових нервів досягає задніх рогів спинного мозку. У задніх рогах лежить тіло другого нейрона, на якому синапс лежить закінчується аксон I нейрона. Аксон II нейрона

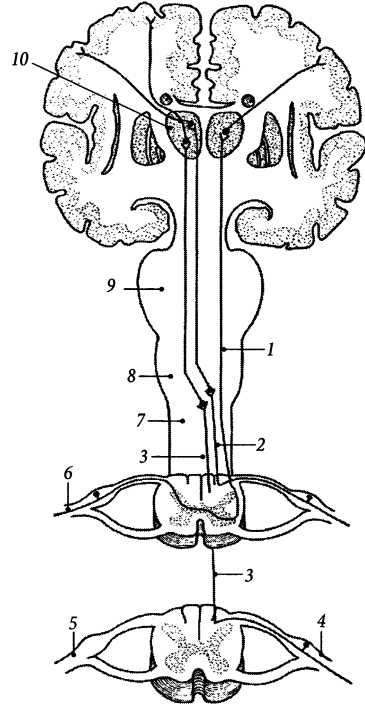


Рис. 290. Схема висхідних провідних шляхів мозкового напрямку.

1, 6 – *tractus spinothalamicus lateralis*; 2 – *tractus bulbothalamicus (fasciculus cuneatus)*; 3 – *tractus bulbothalamicus (fasciculus gracilis)*; 4 – *ganglion spinale*; 5 – *nervus lumbalis V*; 6 – *nervus cervicalis VI*; 7 – *medulla spinalis*; 8 – *medulla oblongata*; 9 – *pons*; 10 – *thalamus*

зразу ж у спинному мозку переходить на протилежний бік через передню сіру спайку і тягнеться вгору у складі бічного каналіка. У стовбурі головного мозку бічний спинномозково-таламічний шлях проходить через довгастий мозок позаду ядра оливи, через задню частину моста, через покрив середнього мозку у складі спинномозкової петлі і досягає таламуса. У таламусі аксон II нейрона переклюкається за допомогою синапса на третій нейрон. Аксон III нейрона йде через задню ніжку внутрішньої капсули

і досягає нейронів мозкової кори зацентрованої звинини тім'яної частки, де розміщений кірковий центр аналізатора загальної чутливості.

Б. Провідний шлях тактильної чутливості зветься **переднім спинномозково-таламічним шляхом** (*tractus spinothalamicus anterior*). Нервовий ланцюг цього шляху складається з трьох нейронів. Тіло першого чутливого нейрона розміщене у спинномозковому вузлі. Периферійний відросток цього псевдоуніполярного нейрона йде до шкіри і закінчується специфічним рецептором, який сприймає дотик та тиск, а центральний відросток у складі заднього корінця спинномозкового нерва прямує до задніх рогів спинного мозку, де він переключається на другий нейрон. Аксон II нейрона відразу переходить на протилежну половину спинного мозку і досягає переднього канатика. В складі переднього канатика спинного мозку волокна переднього спинномозково-таламічного шляху проходять через усі вищерозміщені сегменти спинного мозку, проходять через довгастий мозок, міст та середній мозок, приєднуючись збоку до присередньої петлі, і досягають таламуса. У таламусі аксон II нейрона контактує з третім нейроном. Аксон III нейрона досягає зацентрованої звинини тім'яної частки, пройшовши через задню ніжку внутрішньої капсули.

3. Пропріоцептивні провідні шляхи проводять нервові імпульси від рецепторів, розміщених в органах апарату руху людини (м'язях, сухожилках, зв'язках, суглобових капсулах, фасціях). Пропріоцептивні реагують на ступінь розтягнення м'язів складових апарату руху та тонус м'язів і сигналізують про зміну взаєморозташування окремих частин тіла людини (стереогностичне відчуття), а пропріоцептивні провідні шляхи несуть ці сигнали до мозкових півкуль та півкуль мозочка. Пропріоцептивні провідні шляхи, як і екстероцептивні шляхи, отримали назву за місцем розташування (початку та закінчення) другого нейрона аферентного ланцюга.

А. Пропріоцептивний шлях мозкового напрямку зветься **цибуліно-таламічним шляхом** (*tractus bulbothalamicus – BNA*), тому що другий нейрон цього шляху простягається від цибулини мозку до зорового горба. Імпульс від пропріоцепторів йде по периферійному відростку до тіла першого нейрона, розміщеного у спинномозковому вузлі. Аксон I нейрона заходить у спинний мозок у складі задніх корінців. Не доходячи до задніх рогів, цей аксон піднімається вгору у складі заднього канатика спинного мозку. Причому аксони, що несуть пропріоцептивні імпульси від нижніх кінцівок та нижньої частини тулуба, займають присереднє положення у канатику, тобто формують тонкий пучок (Голля), а аксони, що несуть імпульси від верхніх кінцівок, верхньої частини тулуба та шиї, приєднуються до попередніх аксонів збоку і формують клиноподібний пучок (Бурдаха). У складі задніх канатиків аксон I нейрона пропріоцептивного шляху досягає довгастого мозку. Тіло другого нейрона лежить у тонкому та клиноподібному ядрах, розташованих у глибині одноім'яних горбків довгастого мозку. Аксон II нейрона переходить у межах довгастого мозку на протилежну його половину, проходячи у складі внутрішніх дугоподібних волокон та перехрестя присередніх петель. У складі присередньої петлі аксон другого нейрона проходить через міст та ніжки мозку і досягає таламуса, де переключається на третій нейрон. Аксон III нейрона досягає кори передцентральної звинини лобової частки, де розміщений кірковий центр аналізатора пропріоцептивної чутливості.

Частина аксонів перших нейронів, що несуть імпульси від апарату руху верхньої кінцівки, тулуба та шиї і проходять через шийні сегменти спинного мозку, закінчуються на тілах других нейронів, розміщених у додатковому клиноподібному ядрі довгастого мозку. Аксони других нейронів від цього ядра прямують до мозочка через задні зовнішні дугоподібні волокна та нижні мозочкові ніжки, формуючи **клинно-мозочко-**

вий шлях (*tráctus cuneocerebelláris*) – пропріоцептивний шлях мозочкового напрямку.

Б. Пропріоцептивний шлях мозочкового напрямку складається з двох спинномозково-мозочкових шляхів – переднього та заднього (рис. 291). Тіла перших нейронів обох спинномозково-мозочкових шляхів розміщені у спинномозковому вузлі.

Аксони I нейронів **переднього спинномозково-мозочкового шляху** (Говерса) (*tráctus spinocerebelláris antérior* [Gowers]) у складі задніх корінців входять до спинного мозку і закінчуються на тілах других нейронів, розміщених поблизу грудного стовпа Штіллінга – Кларка. Аксони II нейронів переходять через передню сіру спайку на протилежну половину спинного мозку і піднімаються вгору у складі бічного канатика. Далі ці аксони проходять через довгастий мозок та міст, на рівні перешийка ромбоподібного мозку знову переходять на протилежний бік (друге перехрестя) і в складі верхньої мозочкової ніжки досягають мозочкової кори та ядер мозочка. Таким чином, передній спинномозково-мозочковий шлях є двічі перехрещеним.

Аксони перших нейронів **заднього спинномозково-мозочкового шляху** (Флексіга) (*tráctus spinocerebelláris postérior* [Flechsig]) у складі задніх корінців входять у спинний мозок і закінчуються на тілах других нейронів, розміщених у **грудному ядрі** (*núcleus thorácicus*). Аксони других нейронів піднімаються у складі бічного канатика своєї половини спинного мозку, займаючи місце позаду попереднього шляху, і в складі нижньої мозочкової ніжки досягають кори та ядер мозочка. Таким чином, задній спинномозково-мозочковий шлях не перехрещується.

Знання топографії місць перехрестя (рівнів центральної нервової системи, на яких відбуваються перехрестя) тих чи інших висхідних чутливих шляхів, необхідне при проведенні топічної діагностики і визначенні рівня пошкодження центральної нервової системи при багатьох видах патології головного та спинного мозку.

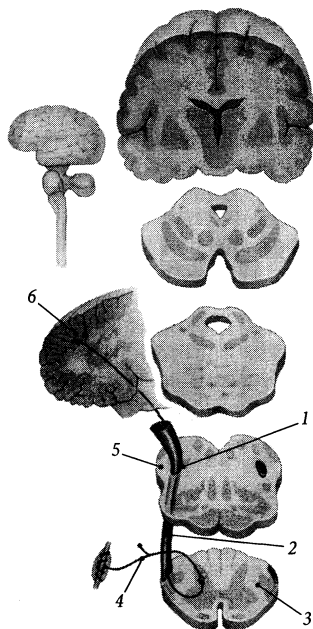


Рис. 291. Задній спинно-мозочковий шлях.

1 – pedunculus cerebellaris inferior; 2 – tractus spinocerebellaris posterior; 3 – medulla spinalis; 4 – ganglion spinale; 5 – medulla oblongata; 6 – cortex cerebellaris

Низхідні проєкційні шляхи

Низхідні проєкційні шляхи складаються з сукупності двонейронних нервових ланцюгів. Ці шляхи отримують назву за місцем розташування тіла першого нейрона нервового ланцюга та місця, де закінчується його аксон. Низхідні проєкційні шляхи можна поділити на дві великі групи – пірамідні та екстрапірамідні шляхи.

1. Пірамідні шляхи забезпечують вольові (свідомі) рухи людини. Вони поділяються на кірково-ядровий та власне пірамідні (передні та задні кірково-спинномозкові) шляхи, які проходять через піраміди довгастого мозку.

А. Кірково-ядровий шлях, *tráctus corticonucleáris*, починається від мозкової

кори нижньої третини передцентральної звивини лобової частки. Тіла перших нейронів являють собою великі пірамідні клітини (Беца), які розміщені у внутрішній пірамідній пластинці мозкової кори. Аксони I нейронів кірково-ядрового шляху проходять через коліно внутрішньої капсули, середню частину основи ніжки мозку, переходять на протилежний бік у межах стовбура мозку, утворюючи часткове перехрестя, і закінчуються синапсами на тілах других нейронів, що залягають у рухових ядрах черепних нервів. Аксони II нейронів у складі відповідних черепних нервів прямують до скелетних м'язів голови та шиї і іннервують їх. Кірково-ядровий шлях є частково перехрещеним.

Б. Кірково-спинномозкові (пірамідні) шляхи (*tráctus corticospinales [pyramidales]*), передній та бічний (рис. 292), починаються від великих пірамідних клітин мозкової кори верхніх двох третин передцентральної звивини. Аксони I нейронів проходять

попередньо через передній відділ задньої ніжки внутрішньої капсули, середню частину основи ніжки мозку, передню частину моста і досягають пірамід довгастого мозку. У довгастому мозку передній та бічний пірамідні шляхи розходяться. Волокна **бічного кірково-спинномозкового (пірамідного) шляху** (*tráctus corticospinalis [pyramidalis] laterális*), які складають близько 5/6 об'єму пірамід, переходять на протилежний бік і утворюють перехрестя пірамід. Волокна **переднього кірково-спинномозкового (пірамідного) шляху** (*tráctus corticospinalis [pyramidalis] anterior*) продовжуються у спинний мозок без перехрестя.

Аксони I нейрона бічного кірково-спинномозкового (пірамідного) шляху після перехрестя йдуть вниз у складі бічного канатика і досягають мотонейронів, що лежать у ядрах передніх рогів спинного мозку. Аксони I нейрона переднього кірково-спинномозкового (пірамідного) шляху

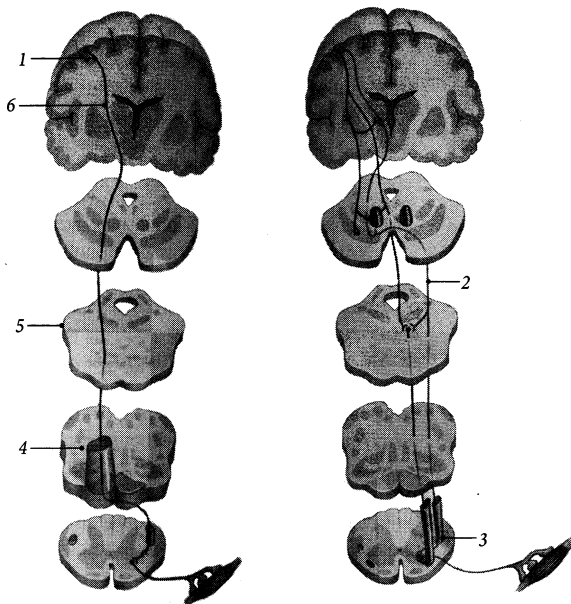


Рис. 292. Схема пірамідних провідних шляхів.

- 1 – tractus corticospinalis (*pyramidalis*) anterior;
- 2 – tractus corticospinalis (*pyramidalis*) laterális;
- 3 – medulla spinalis;
- 4 – medulla oblongata;
- 5 – pons;
- 6 – capsula interna

йдуть вниз у складі переднього канатика спинного мозку, вони переходять на протилежну половину спинного мозку у своєму кінцевому відрізку перед самим закінченням на мотонейроні передніх рогів спинного мозку. Передній кірково-спинномозковий шлях є філогенетично молодшим порівняно з бічним кірково-спинномозковим шляхом.

Аксони других нейронів пірамідних шляхів виходять із спинного мозку у складі передніх корінців спинномозкових нервів і прямують до скелетних м'язів тулуба та кінцівок. Таким чином, усі пірамідні шляхи є перехрещеними (кірково-ядровий шлях частково перехрещений), тому одностороннє ураження головного мозку або половини спинного мозку призводить до паралічу м'язів протилежної половини тіла нижче місця ураження.

2. Екстрапірамідні шляхи об'єднують в одну групу усі низхідні шляхи, що не увійшли до вищеописаних пірамідних шляхів. По відношенню до пірамідних шляхів вони давніші в еволюційному плані. Екстрапірамідні шляхи передають імпульси, що підтримують тонус м'язів, забезпечують безумовнорефлекторну рівновагу тіла людини та виконання автоматизованих (несвідомих) рухів. До екстрапірамідних належать такі шляхи:

1) червоноядрово-спинномозковий шлях (Монакова), *tractus rubrospinalis*, починається від клітин червоного ядра, перехрещується у **перехресті покриву середнього мозку** (Фореля), *decussationes tegmenti* (Forel), іде вниз через передню частину моста, бічні частини довгастого мозку та бічні канатики спинного мозку і переключається на другий нейрон у передніх рогах спинного мозку;

2) покривково-спинномозковий шлях, *tractus tectospinalis*, починається нейронами, тіла яких розміщені у сирій речовині пластинки покривлі середнього мозку; аксони цих нейронів переходять на протилежний бік разом з аксонами нейронів червоного ядра у перехресті покриву серед-

нього мозку, далі прямують вниз через передні відділи стовбура мозку та передні канатики спинного мозку і досягають ядер передніх рогів спинного мозку, де розміщуються тіла мотонейронів;

3) присінково-спинномозковий шлях, *tractus vestibulospinalis*, починається від присінкових ядер, низходить у бічній частині переднього канатика і досягає ядер передніх рогів спинного мозку;

4) сітчасто-спинномозковий шлях, *tractus reticulospinalis*, починається від ядер сітчастої формації стовбура головного мозку, прямує вниз, проходячи посередині переднього канатика спинного мозку, і переключається на мотонейрони в передніх рогах спинного мозку;

5) оливо-спинномозковий шлях, *tractus olivospinalis*, іде від нейронів оливи довгастого мозку до рухових нейронів передніх рогів спинного мозку.

Скупчення хемергічних клітин головного мозку

Синаптична передача збудження у центральній і периферійній нервовій системі здійснюється за участю хімічних речовин – нейромедіаторів. До них належать ацетилхолін, норадреналін, дофамін, серотонін та ін. У головному мозку виділяють **скупчення хемергічних клітин** (*aggregationes cellularum chemericarum*), продукція якими цих речовин впливає на процеси збудження та гальмування у головному мозку. За хімічною будовою медіатора ці скупчення об'єднують у дві великі групи.

1. Амінергічні клітини, *cellulae aminergicae*: **норадренергічні клітини довгастого мозку**, *cellulae noradrenergicae medullae oblongatae*, **амінергічні клітини сітчастого утвору** (**дофамінергічні та норадренергічні клітини**), *cellulae aminergicae formationes reticulares (cellulae dopaminergicae/noradrenergicae)*, **амінергічні клітини щільної частини чорної речовини** (**дофамінергічні та норадренергічні**

клітини), *cellulae aminérgicae pártis compáctae substántiae nígrae* (*cellulae dopaminérgicae/ noradrenérgicae*), дофамінергічні клітини заднього гіпоталамічного поля, *cellulae dopaminérgicae áreae hypotalámicae posterióres*, серотонінергічні клітини ядер шва паллідума, *cellulae serotoninérgicae núclei ráphes pállidi*, серотонінергічні клітини ядер шва моста, *cellulae serotoninérgicae núclei ráphes póntis*, тощо.

2. Холінергічні клітини, *cellulae cholinérgicae: холінергічні клітини блідої кулі, прилеглих ядер та діагональної звивини, cellulae cholinérgicae glóbi pállidi, núclei accumbéntis et gyri diagonális*, холінергічні клітини безіменної речовини, основних ядер, мигдалеподібного тіла та нюхового горбка, *cellulae cholinérgicae substántiae innominatae, núclei basális, corporis amygdaloidei et tubérculi olfactórii*, епіталамічні холінергічні клітини, *cellulae cholinérgicae epithalámicae*, тощо.

Близько 3 % населення після 65 років страждають на хворобу Паркінсона, обумовлену загибеллю дофамінергічних клітин головного мозку, які регулюють активність рухів людини.

Порівняльна анатомія нервової системи

Розглядаючи порівняльну анатомію нервової системи, слід зазначити, що у нижчих форм багатоклітинних (у губок) досі не знайдений спеціальний апарат сприймання подразнень. Більш чи менш складно збудовані апарати, що сприймають подразнення, з'являються тільки у тварин на пізніших стадіях розвитку (саме у кишковопорожнинних – поліпів та медуз) і, розвиваючись у високоорганізованих, досягають високої складності у ссавців і особливо у людини. Апарати ці одержали назву нервових і разом утворюють нервову систему.

Вперше нервова система з'являється у поліпів, які як кишковопорожнинні мають

тіло у вигляді циліндричного мішка, що складається з зовнішнього (ектодермального) і внутрішнього (ентодермального) шарів. Частина ектодермальних клітин заглиблюється в товщу організму і перетворюється на спеціалізовані нервові клітини, які утворюють сітку (синцитій) у проміжній зоні між зовнішнім і внутрішнім шарами.

Водночас у зовнішньому шарі з'являються епітеліальні клітини з двома відростками (архетип чутливої клітини), які контактують з клітинами нервової сітки.

На сітчастій (дифузній) стадії розвитку нервової системи нервові клітини розкидані по всьому тілу і своїми відростками неперервно сполучаються одна з одною (рис. 293). Така система є ацентричною (тому що в ній не відбувається згущення клітин у центрі) і асинапсальною (тому що нервові клітини не мають синапсів і неперервно з'єднані одна з одною у межах синцитія). За системою синцитіїв подразнення може йти по нервовій системі в будь-якому напрямку; при цьому тварина реагує на зовнішні подразнення усім тілом.

В міру диференціювання нервові клітини втрачають неперервний зв'язок одна з одною, і у більш високорозвинутих Metazoa має місце нова форма зв'язків – за допомогою синапсів. Синапси не тільки обумовлюють динамічну поляризацію нервової клітини, передаючи нервові імпульси у певному напрямку, але й забезпечують диференційовані реакції на місцеві подразнення. Складнішою формою нервової системи (вузлова стадія розвитку) є згущення нервових клітин у тяжі й вузли. У системах, збудованих за типом тяжів, нервові клітини розміщуються у довжину, причому відростки, які відходять від них, також ідуть по довжині тяжа, віддаючи на периферію цілі пучки волокон.

Цей тип зустрічається у деяких кишково-порожнинних, у плоских червів і більш високоорганізованих голошкірих. Тип вузлів становить вищу форму нервової системи у безхребетних, яка зустрічається у вториннопорожнинних червів, молюсків, членисто-

ногих. У кільчастих червів виявляється симетрична будова тіла і нервової системи. Вузли розміщуються за ходом нервових стовбурів у послідовному порядку, утворюючи так звану драбинчасту нервову систему. Парний надглотковий вузол, з'єднаний з черевними вузлами, створює черевний мозок.

З розвитком голови у безхребетних у передньому кінці тіла вузли червеного ланцюжка зближуються, переміщуються в напрямку до голови (раки і павуки) і в деяких з них зливаються в один великий вузол (павуки, мухи). Потужний надглотковий вузол є прототипом головного мозку, і з розвитком органів чуття (око) досягає великих розмірів.

Наведені дані дозволяють зробити висновок, що закономірності еволюції нервової системи безхребетних зводяться головним чином до переходу від розсіяної форми організації нервових елементів до вузлової, до утворення згущень нервових елементів навколо ротових органів і органів чуття, до появи в головному кінці тіла великих розвинених вузлів і до їх диференціації. Головні вузли є більш складним компонентом нервової системи, який здійснює регулюючий вплив на рухові функції організму. Таким чином, нервова система у безхребетних вже здатна забезпечити різної складності безумовнорефлекторні рухові акти.

У нижчих хордових тварин (наприклад, ланцетника) вже спостерігається розвиток нервової системи у вигляді жолобка ектобласта, який пізніше від нього відшнуровується і перетворюється в типову для всіх хребетних нервову трубку (стадія трубчастої нервової системи). З наведеного виходить, що нервова система хордових за своїм походженням не гомологічна нервовій системі безхребетних, хіба що за винятком її походження з ектобласта. Тому її слід розглядати як нову, складнішу форму організації і розвитку нервової системи, яка з'явилася на певному етапі розвитку тварин.

У примітивних безчерепних форм хордових ЦНС представлена на певній стадії

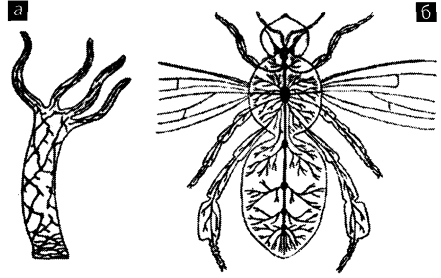


Рис. 293. Філогенез нервової системи.

а – дифузна нервова система гідри;
б – вузлової нервова система комахи

розвитку трубкою з отвором на передньому і задньому її кінцях.

Трубка ця розвивається завдяки поглибленню ектобласта, причому краї борозни, що заглибилась, утворюють нервові складки, а потім зближуються і зливаються разом. Нервові складки сполучаються над трубкою, що виникла, і утворюють гангліозну пластинку, яка лежить спочатку над трубкою і вкрита епітелієм ектобласта, який сходиться над нею. Гангліозна пластинка росте на боки і утворює виступи, відповідно сегментам, які позначаються спочатку у задніх ділянках мозкової трубки; далі вони розвиваються у спинномозкові вузли.

Через те що в передньому відділі тулуба жолобок, який поглиблюється, був ширший, то й трубка в цьому відділі ширша і становить зачаток головного мозку. У ланцетника головний мозок є порівняно невеликим округленим закінченням переднього відділу спинного мозку, яке лежить епіхордально (тобто на передньому відділі хорди) і має всередині розширення – шлуночок. Каудальніше залягає невеликий відрізок спинного мозку, який характеризується наявністю великих гангліозних клітин, відмінних від клітин спинного мозку. Передній відділ цього утворення одержав назву *archencephalon*, задній – *dentencephalon*.

У черепних відбувається розвиток нової, третьої частини головного мозку, яка розвивається на межі двох попередніх і перетворюється на відокремлений відділ – третій мозковий міхур. Таким чином виникають три мозкові міхури: первинний передній мозок (*prosencephalon*); середній мозок (*mesencephalon*); первинний задній мозок (*rhombencephalon*).

Пізніше відбувається новий поділ міхурів, причому поділяються перший і третій міхури, завдяки чому виникають п'ять міхурів, які лежать у круглоротих і ембріонів людини в одній площині: передній (або кінцевий) мозок (*telencephalon*); проміжний мозок (*diencephalon*); середній мозок (*mesencephalon*); задній мозок (*metencephalon*); довгастий мозок (*myelencephalon*).

Внаслідок нерівномірного росту стінок міхурів у мозку черепних з'являються згини; у нижчих вони зникають, у ссавців залишаються. Таким чином, головний мозок розвивається з передніх відділів нервової трубки і проходить, як вказано, складніший шлях розвитку, ніж спинний мозок. В міру сходження по зоологічних сходинках значимість і спинного, і особливо головного мозку досягає все більших ступенів. Зупиняючись на причинних моментах, що обумовлюють процеси формування головного мозку, слід зазначити, що головними з них треба вважати: розвиток біля головного кінця тварин органів чуття і ряду допоміжних щодо них елементів; еволюцію органів чуття і зв'язану з ними і з жувальним апаратом прогресивну еволюцію черепа; закладання і складний шлях еволюції зябрового апарата; а потім – розвиток лицевого черепа, закладання язика, постійних зубів, мімичних м'язів.

Описані вище зміни перебувають у нерозривному зв'язку зі зміною функцій окремих міхурів та їхніх частин. Давні функції не відмирають з появою нових, а виробляється їх певна субординація, підпорядкованість. У нижчих (наприклад, риби) *telencephalon* і *diencephalon* станов-

лять центри нюху, *mesencephalon* – зору, *myelencephalon* – центри органів статички і органів бічної лінії, в той час як у амфібій, рептилій і ссавців з розвитком міхурів основні функції їх частин змінюються. З погляду на функціональну еволюцію слід констатувати, що стародавні апарати нервової системи не зникають, а тільки видозмінюються, пристосовуються до нових зовнішніх умов. Важливим причинним моментом розвитку нервової системи є виникнення асоціативних центрів. У нижчих хребетних головним асоціативним центром є передній відділ *rhombencephalon*; у більш високоорганізованих розвивається інший важливий асоціативний центр – плащоподібна частина головного мозку (півкулі).

У подальшому відбувається швидкий розвиток кінцевого мозку, на зовнішній поверхні якого з'являються борозни, які визначають майбутні частки та звинини. Проста порожнина мозкових міхурів через нерівномірний ріст оточуючих стінок диференціюється на частини – окремі шлуночки головного мозку.

Форма звинин і борозен, а також їх розташування, загалом є типовими для окремих рядів і підрядів, хоч і тут спостерігаються варіації. Є ряд груп ссавців, у яких цих утворень немає (багато представників сумчастих, гризунів, рукокрилих, а також деякі мавпи).

Високого розвитку борозни і звинини досягають у людини, хоча їх варіація виявлена у неї більше, ніж у інших тварин.

Розвиток головного мозку людини та його вікові особливості

Вже на ранніх стадіях розвитку нервової трубки передній кінець її відзначається своєю шириною і намічається зачаток головного мозку, який потім двома перехватами ділиться на три первинні мозкові міхури: 1) ромбоподібний мозок (*rhombencephalon*), 2) середній мозок (*mesencephalon*), 3) передній мозок (*prosencephalon*).

Дуже швидко перший і третій міхури поділяються кожний ще на два вторинні: передній розчленовується на кінцевий (*telencephalon*) і проміжний мозок (*diencephalon*); ромбоподібний мозок ділиться на задній мозок (*metencephalon*) і довгастий мозок (*myelencephalon*) (рис. 294).

Перелічені вище відділи мозку тільки на самому початку розвитку лежать в одній площині; далі в зв'язку зі швидким зростанням головного мозку утворюються згини: 1) тім'яний – в ділянці середнього мозку; 2) мостовий – в ділянці заднього мозку; 3) потиличний – в ділянці довгастого мозку, на межі зі спинним мозком.

Перший і третій згини обернені опуклістю дорсально, другий – вентрально. Утворення зазначених згинів пояснюється нерівномірним ростом окремих частин головного мозку (за рахунок цього також утворюються різні складки, неоднаково стає товщина стінок мозкових міхурів). Таким чином головний мозок людини набуває надзвичайно складної будови.

Найбільше розвивається кінцевий мозок. При цьому підкіркові ядра розвиваються повільно, півкулі в той же час інтенсивно розростаються і у вигляді плаща вкривають інші частини. Особливо швидко розвивається філогенетично молодша час-

тина – новий плащ (*neopallium*), який займає у дорослої людини 95–96 % всієї кори; а старий плащ (*archipallium*), який виконує головним чином нюхову функцію, згортається і перетворюється на структури нюхового мозку (*rhinencephalon*).

У порівнянні з основною масою півкуль великого мозку людини, *rhinencephalon* здається неважливим і несамостійним. Насправді порівняльна анатомія вказує на те, що півкулі великого мозку розвинулися як структури, залежні від нюхового мозку. Нюх і тісно пов'язаний з ним смак забезпечують хімічний контакт організму з навколишнім середовищем. Всі інші види чутливості мають справу з фізичними факторами: світло, звук, гравітація та ін. Ми потребуємо нюхових сигналів не тільки щоб відчувати смак їжі; нюхові сигнали забезпечують сексуальну поведінку і, врешті-решт, продовження нашого біологічного виду. Маса головного мозку у плодів 4-го місяця розвитку складає 11,2 % маси тіла; у 6-місячних плодів – 16 %; але потім вона поступово зменшується. Від 4 до 7 років головний мозок збільшується головним чином догори, а потім спостерігається його деяке подовження і звуження.

Вже протягом першого року життя головний мозок збільшується у 2,5 рази,

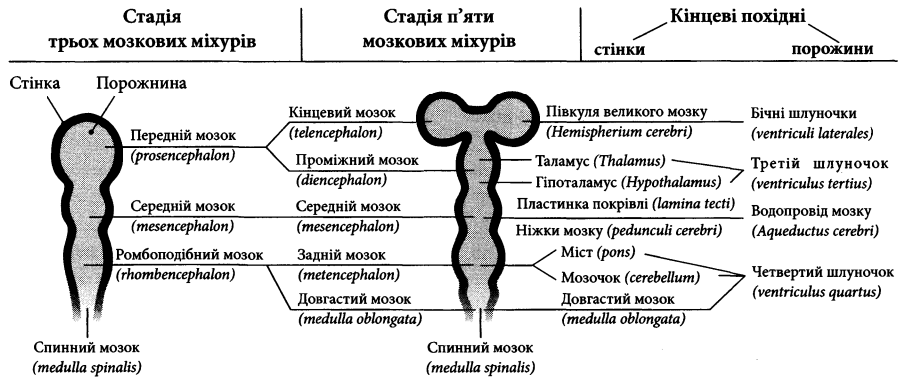


Рис. 294. Відділи головного мозку (схема).

до 3 років – у 3 рази, до періоду статевої зрілості – в 4 рази. Ріст мозку в цілому продовжується і після 16 років, до 20 років, а іноді й пізніше. Ріст півкуль великого мозку продовжується у людини до 40 років, а підкоркових ядер – до 15 років; після 50 років півкулі дещо зменшуються.

На 6-му місяці ембріонального розвитку кора вже має шестишарову будову, але диференціація клітин відбувається пізніше і йде повільно. Кора в цей час розвинена слабко і майже не відмежована від білої речовини, що спостерігається і у новонароджених, оскільки більшість нервових клітин знаходиться ще в глибині, в білій речовині.

Поверхня кори півкуль у зародків 2,5–3 місяців розвитку гладенька, потім на ній починають виникати і швидко потовщуватися смужки, які поступово піднімаються і перетворюються на звивини, а поглиблення між ними видозмінюються на борозни. Головні борозни, що утворюються внаслідок глибоких перетворень частин мозку, виникають у зародка наприкінці 3-го місяця: спочатку нюхова борозна (*sulcus olfactorius*); потім – морськоконокова борозна (*sulcus hippocampalis*) і бічна борозна (*sulcus lateralis*).

Головні ж борозни з'являються на 5-му і 6-му місяцях; це центральна борозна (*sulcus centralis*), тім'яно-потилична борозна (*sulcus parietooccipitalis*) і острогова борозна (*sulcus calcarinus*). На 6-му місяці бічна ямка великого мозку (*fossa lateralis cerebri*), внаслідок занурення острівця (*insula*), починає поступово закриватися, але у новонароджених вона ще повністю не закрита. На 6–7 місяцях з'являється більшість інших борозен. У 8-місячного плода намічені вже всі борозни і звивини, а до народження великий мозок вкритий звивинами і борознами на зразок мозку дорослого. Третинні і четвертинні борозни з'являються у зародків нечасто; звичайно вони з'являються вже після народження. Розвиток борозен і звивин, а також їх кінцеве формування, поділ, розгалуження і злиття тривають і після наро-

дження, до 6-ти місяців. З віком деяка частина, прихована в борознах, виходить назовні; борозни як би частково розправляються, а звивини збільшуються. Таким чином мікрогірія (яка виникає в дитинстві) поступово змінюється на макрогірію, характерну для дорослих. Остаточної форми рельєф мозку набуває у віці 7–14 років. За ступенем важливості, частотою наявності і послідовністю появи всі борозни можна класифікувати на 5 категорій. Вже у новонароджених спостерігаються їх помітні індивідуальні відмінності.

Найбільший ріст кори півкуль відбувається в перші три місяці життя дитини; до кінця 3-го року її головний мозок вже є порівняно високо диференційованим у гістологічному відношенні. У новонародженого відрізняється і внутрішня будова великого мозку. Бічні шлуночки і водопровід мозку відрізняються значними розмірами; нюхові цибулини в дитячому віці ще містять порожнину. Мозолисте тіло нерозвинене, тонке і скорочене; типового вигляду воно набуває лише до 20 років.

З віком мозочок скорочується, його борозни стають глибші, біла речовина вимальовується різкіше, півкулі збільшуються. Диференціація його клітинних елементів відбувається протягом першого року життя.

Процеси старіння в корі півкуль великого мозку супроводжуються збільшенням клітин глії і збільшенням розмірів клітин Беца. Загальна маса головного мозку зменшується.

ПЕРИФЕРІЙНА НЕРВОВА СИСТЕМА

Периферійна нервова система, *systema nervosum perifericum*, складається з нервових волокон та вузлів, розміщених поза межами головного та спинного мозку. До периферійної нервової системи належать нерви, нервові сплетення, вузли та гілки. Нерви утворені відростками нервових клітин, тіла яких розміщені у центральній нервовій системі і у

вузлах периферійної нервової системи. Ці відростки формують нервові волокна, які оточені шаром тонкої сполучної тканини – **ендо-неврієм**. Пучки нервових волокон оточені **периневрієм**. Нерв, що складається з пучків нервових волокон, вкритий **епіневрієм**.

Відростки нервових клітин вкриті мієліновою оболонкою і неврилемою. Утворені сукупністю таких відростків нервові волокна зветься **мієліновими**. Якщо ж відростки вкриті тільки неврилемою, то волокна, утворені такими відростками, зветься **безмієліновими**. З мієлінових волокон побудована переважна кількість черепних та спинномозкових нервів. Безмієліновими є післявузлові волокна автономної нервової системи та окремі чутливі волокна, зокрема, волокна больової чутливості.

За топографією **нерви** можна поділити на **черепні** (*nn. craniales*), які виходять із головного мозку, та **спинномозкові** (*nn. spináles*), які виходять зі спинного мозку. За функцією **нерви** можна поділити на **рухові** (*n. motórius*), **чутливі** (*n. sensórius*) та **мішані** (*n. mixtus*). Такий функціональний поділ доволі умовний, тому що і “рухові нерви”, тобто нерви, що іннервують м’язи, містять у своєму складі, крім соматоферентних, певну кількість чутливих (соматоферентних – пропріоцептивних, больових) та симпатичних волокон, і “чутливі нерви”, що йдуть до шкіри, містять певну кількість симпатичних волокон. Тому під усталеним терміном “руховий” або “чутливий” нерв необхідно розуміти “м’язовий” або “шкірний” нерв відповідно.

Аферентні (чутливі) нервові волокна, *neurofibrae afferétes*, прямують до центральної нервової системи. Вони утворені відростками псевдоуніполярних клітин, тіла яких розміщені у таких вузлах: спинномозкових (спинномозкові нерви), трійчастому (V пара черепних нервів), вузлі колінця (VII пара ч. н.), верхньому та нижньому (IX та X пари ч. н.). Периферійні відростки цих клітин закінчуються рецепторами в органах і тканинах тіла, а центральні відростки прямують до центральної нервової системи і закінчуються

у чутливому ядрі синапсом, через який нервовий імпульс передається іншому нейрону.

Еферентні (рухові) нервові волокна, *neurofibrae efferétes*, прямують від центральної нервової системи. Вони являють собою сукупність аксонів клітин, тіла яких розміщені у рухових ядрах стовбура головного мозку та у ядрах передніх рогів спинного мозку. Ці аксони закінчуються у посмугованих м’язах руховими закінченнями.

Автономні нервові волокна, *neurofibrae autonómicae*, прямують від автономних ядер центральної нервової системи до внутрішніх органів, залоз, кровоносних судин, шкіри, непосмугованих м’язів. Серед них розрізняють передвузлові та післявузлові волокна.

Прямуючи на периферію, сусідні нерви часто обмінюються волокнами і формують **нервові сплетення** (*pléxus nervórum*).

Черепні нерви

Черепні нерви, *nn. craniales*, – 12 пар нервів, що походять з головного мозку. Майже усі черепні нерви походять зі стовбура мозку (крім нюхового нерва) і виходять з мозкової речовини на вентральній поверхні головного мозку (крім блокового нерва).

Алгоритм характеристики переважної більшості нервів включає в себе такі пункти:

1. назва нерва українською мовою та латиною, його порядковий номер;
2. функціональний характер (руховий, чутливий, мішаний);
3. назва та функціональна характеристика ядер;
4. місце виходу нерва з речовини головного мозку (загальноприйняте поняття “вихід” нерва з речовини мозку включає в себе поняття “вхід” у речовину мозку для чутливих волокон нерва);
5. місце виходу нерва з порожнини черепа;
6. топографія ходу основного стовбура нерва;
7. назва гілок нерва;
8. ділянки іннервації нерва і його гілок.

Кінцевий нерв (0)

Кінцевий нерв (0), *n. terminális*, – див. “Парасимпатична частина автономної нервової системи”.

Нюховий нерв (I)

Нюховий нерв, *nervus olfactórius*, за функцією чутливий, походить з кінцевого мозку. Проходить через решітчасту пластинку решітчастої кістки у вигляді 15–20 пар тонких бізм'ялинових **нюхових ниток** (*fila olfactória*). Нюхові нитки прямують від нюхової частини слизової оболонки порожнини носа, де розміщені чутливі рецепторні клітини, до **нюхової цибулини** (*búlbus olfactórius*). У нюховій цибулині нюхові нитки утворюють синапси з мітральними нервовими клітинами, аксони яких формують **нюховий шлях** (*tráctus olfactórius*) і досягають центральної частини нюхового мозку.

Зоровий нерв (II)

Зоровий нерв, *n. ópticus*, за функцією чутливий, проводить специфічну чутливість

від сітківки ока. Являє собою сукупність аксонів гангліозних клітин, які пронизують склеру, жирове тіло очної ямки, проходять крізь зоровий канал і потрапляють до порожнини черепа. У зоровому нерві виділяють внутрішньоочну, очноямкову, каналну та внутрішньочерепну частини. На верхній поверхні турецького сідла відбувається часткове перехрестя волокон зорового нерва, після якого утворюється зоровий шлях (див. “Орган зору”).

Окоруховий нерв (III)

Окоруховий нерв, *n. oculomotórius*, є мішаним нервом. Більша частина волокон нерва починається від рухового ядра – **ядра окорухового нерва** (*núcleus nérví oculomotórii*), яке розміщене під вентральною стінкою водопроводу на рівні верхніх горбків покривельної пластинки середнього мозку (рис. 295). Біля цього ядра лежать **додаткові ядра окорухового нерва**, *núclei accessórii n. oculomotórii*, від яких відходять парасимпатичні прегангліонарні волокна. Із речовини

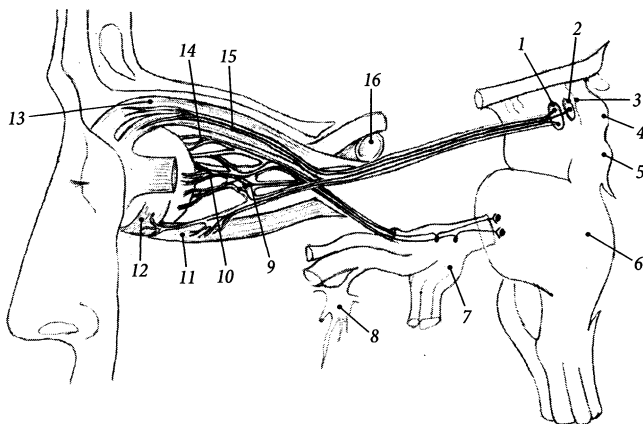


Рис. 295. Окоруховий нерв, *n. oculomotorius* (напівсхематично).

1 – nucleus n. oculomotorii; 2 – nuclei accessorii n. oculomotorii; 3 – aquaeductus mesencephali; 4 – colliculus superior; 5 – colliculus inferior; 6 – pons; 7 – ganglion trigeminale; 8 – ganglion pterygopalatinum; 9 – ganglion ciliare; 10 – nn. ciliares breves; 11 – m. rectus inferior; 12 – m. obliquus inferior; 13 – m. levator palpebrae superioris; 14 – nn. ciliares longi; 15 – m. rectus superior; 16 – a. carotis interna

мозку нерв виходить із борозни окорухового нерва ніжок мозку. На основі мозку нерв з'являється у міжніжковій ямці. Окоруховий нерв від міжніжкової ямки прямує вперед, пронизує тверду оболону головного мозку, проходить через бічну стінку печеристої пазухи і виходить з порожнини черепа в очну ямку крізь верхню очноямкову щілину.

Ще до виходу з порожнини черепа око-руховий нерв поділяється на дві гілки: верхню та нижню (рис. 296). **Верхня гілка, *ramus superior***, іннервує верхній прями м'яз очного яблука та м'яз-підіймач верхньої повіки. **Нижня гілка, *ramus inferior***, іннервує нижній прями, присередній прями та нижній косий м'язи очного яблука. Від нижньої гілки йде **гілка до війкового вузла (парасимпатичний [окоруховий] корінець війкового вузла), *ramus ad ganglion ciliare (radix parasymphathetica [oculomotória] ganglion ciliaris)***, яка несе прегангліонарні парасимпатичні волокна до м'яза-звужувача зіниці та війкового м'яза ока. У війковому вузлі ці волокна за допомогою синапса перемикаються на післявузлові волокна, що досягають очного яблука в складі 15–20 коротких війкових нервів. **Короткі війкові нерви, *nn. ciliares breves***, пронизують склеру і розгалужуються між волокнистою та судинною оболонками очного яблука, іннервуючи оболонки очного яблука, м'яз-звужувач зіниці і війковий м'яз.

Блоковий нерв (IV)

Блоковий нерв, *n. trochlearis*, є руховим нервом. **Ядро блокового нерва, *nucleus n. trochlearis***, лежить під вентральною стінкою водопроводу на рівні нижніх горбків чотиригорбкової пластинки середнього мозку (рис. 297). Блоковий нерв виходить з дорсальної поверхні стовбура мозку нижче нижніх горбків чотиригорбкової пластинки з обох боків від вуздечки верхнього мозкового паруса. Нерв огинає збоку ніжку мозку і прямує вперед, проходячи крізь бічну

стінку печеристої пазухи. У бічній стінці печеристої пазухи блоковий нерв лежить спочатку (у задній частині стінки) під око-руховим нервом, а потім (у передній частині стінки) – вище нього. В очну ямку блоковий нерв потрапляє крізь верхню очноямкову щілину і закінчується у верхньому косому м'язі очного яблука.

Трійчастий нерв (V)

Трійчастий нерв, *n. trigeminus*, – найтовстіший з усіх черепних нервів, за функцією є мішаним нервом. Нерв розвивається у зв'язку зі структурами – похідними I зябрової дуги. Він складається з більшої чутливої частини та меншої рухової частини волокон. Чутливі ядра трійчастого нерва розміщені в середньому мозку (**середньомозкове ядро трійчастого нерва, *nucleus mesencephalicus n. trigeminalis***), у покриві мосту (**головне ядро трійчастого нерва, *nucleus principalis n. trigeminalis***) у довгастому та спинному мозку (**спинномозкове ядро трійчастого нерва, *nucleus spinalis***

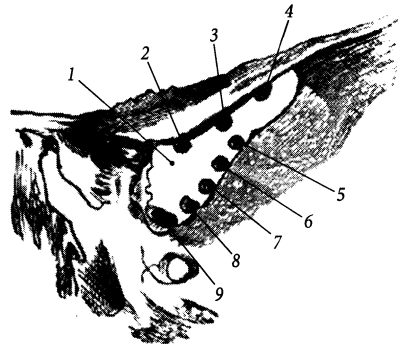


Рис. 296. Розміщення нервів та вени у верхній очноямковій щілині.

1 – fissura orbitalis superior; 2 – n. trochlearis; 3 – n. frontalis; 4 – n. lacrimalis; 5 – n. oculomotorii; 6 – n. nasociliaris; 7 – ramus inferior n. oculomotorii; 8 – n. abducens; 9 – v. ophthalmica superior

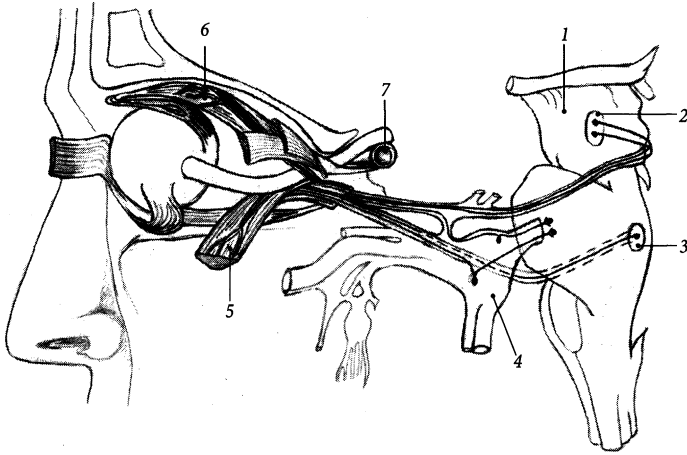


Рис. 297. Блоковий та відвідний нерви, *n. trochlearis* et *n. abducens*.

1 – mesencephalon; 2 – nucl. n. trochlearis; 3 – nucl. n. abducentis; 4 – ganglion trigeminale; 5 – m. rectus lateralis; 6 – m. obliquus superior; 7 – a. carotis interna

n. trigeminális). У середньомозковому ядрі розміщений центр пропріоцептивної чутливості трійчастого нерва, у головному – тактильної чутливості, у спинномозковому – температурної, больової та інтероцептивної чутливості. **Рухове ядро трійчастого нерва, *núcleus motórius n. trigeminális***, розміщене у мості (рис. 298).

Нерв виходить з речовини мозку на межі між мостом та середніми мозочковими ніжками двома корінцями: товстішим **чутливим корінцем (*rádix sensória*)** та тоншим **руховим корінцем (*rádix motória*)**. Чутливий корінець з'являється на поверхні мозку каудальніше рухового. Обидва корінці нерва прямують уперед, трохи вбік, проходять у щілину між листками твердої мозкової оболони і досягають **втиснення трійчастого нерва (*impréssio n. trigémini*)** на передній поверхні кам'янистої частини скроневої кістки. У втисненні трійчастого нерва розміщена **трійчастих порожнина (*cávm trigeminále*)** твердої оболони головного мозку, яка містить трійчастий вузол. **Трійчастий вузол (півмісяцевий, Гассера),**

gánglion trigeminále (semilunáre, Gasseri), завдовжки близько 1,5 см, півмісяцевої форми, опуклим краєм обернений вперед, а увігнутим – назад. Вузол побудований з тіл псевдоуніполярних чутливих нейронів. Центральні відростки цих нейронів ідуть назад, формують чутливий корінець трійчастого нерва і досягають його чутливих ядер, а периферійні відростки йдуть вперед і формують три великі гілки. Рухові волокна трійчастого нерва являють собою аксони нейронів рухового ядра, вони проходять транзитом через вузол з його внутрішнього боку і приєднуються до третьої гілки нерва.

Від переднього опуклого краю трійчастого вузла відходять такі три гілки трійчастого нерва: 1) очний нерв, який виходить із порожнини черепа крізь верхню очноямкову щілину; 2) верхньощелепний нерв, який залишає череп крізь круглий отвір; 3) нижньощелепний нерв, який виходить із порожнини черепа через овальний отвір.

I. Очний нерв, *n. ophthálmicus*, за функцією – чутливий, від трійчастого вузла іде вперед, пронизуючи бічну стінку печеристої

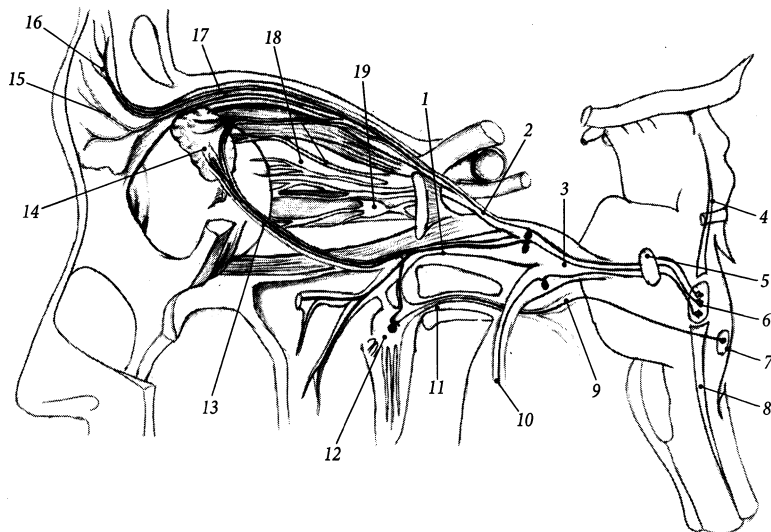


Рис. 298. Трійчастий нерв, *n. trigeminus*.

1 – n. maxillaris; 2 – n. ophthalmicus; 3 – ganglion trigeminale; 4 – nucl. mesencephalicus n. trigeminalis; 5 – nucl. motorius n. trigeminalis; 6 – nucl. pontinus n. trigeminalis; 7 – nucl. lacrimalis; 8 – nucl. spinalis n. trigeminalis; 9 – n. facialis; 10 – n. mandibularis; 11 – n. canalis pterygoidei; 12 – ganglion pterygopalatinum; 13 – ramus communicans (cum n. zygomatico); 14 – glandula lacrimalis; 15 – n. supratrochlearis; 16 – n. supraorbitalis; 17 – n. frontalis; 18 – nn. ciliares longi; 19 – ganglion ciliare

пазухи, проходить через верхню очноямкову щілину збоку від відповідного нерва і попадає в очну ямку. Ще до виходу з порожнини черепа нерв віддає **пворотну оболонну (наметову) гілку** (*r. meningeus recurrens [tentorius]*), яка повертає дозад, доходить до намету мозочка, іннервує його та серп великого мозку. В очній ямці або ще до входу в очну ямку очний нерв розгалужується на три гілки: слезовий, лобовий та носовий-очний нерви.

1. Слезовий нерв, *n. lacrimalis*, іде уздовж бічної стінки очної ямки. Іннервує слезову залозу, шкіру та кон'юнктиву бічної частини верхньої повіки. Слезовий нерв з'єднується **сполучною гілкою з виличним нервом** (*ramus communicans [cum n. zygomatico]*). Ця сполучна гілка містить парасимпатичні постгангліонарні волокна, що прямують від крилопіднебін-

ного вузла до слезової залози, проходячи послідовно у складі виличного нерва, сполучної гілки та інших гілок слезового нерва, які досягають слезової залози. Крилопіднебінного вузла ці парасимпатичні волокна досягають у складі лицевого нерва, великого піднебінного нерва, великого кам'янистого нерва, нерва крилоподібного каналу (парасимпатичного корінця крилопіднебінного вузла).

2. Лобовий нерв, *n. frontalis*, – найбільша гілка очного нерва, іде уздовж верхньої стінки очної ямки над м'язом-підіймачем верхньої повіки і поділяється на дві гілки: надочноямковий та надблоковий нерви.

➤ **Надочноямковий нерв, *n. supraorbitalis***, йде вперед під верхньою стінкою очної ямки і, не доходячи до надочноямкового краю, поділяється на бічну та присередню гілку. **Бічна гілка, *r. lateralis***, проходить

через надочномкову вирізку і розгалужується у шкірі чола, досягаючи тим'яної ділянки. **Присередня гілка**, *r. mediális*, проходить через лобову вирізку і розгалужується у шкірі чола. Крім шкіри чола, надочномковий нерв іннервує кон'юнктиву та інші тканини верхньої повіки, слизову оболонку лобової пазухи.

► **Надблоковий нерв**, *n. supratrochleáris*, іде вперед присередніше надочномкового нерва, проходить над блоком верхнього косоного м'яза очного яблука і поділяється на висхідну та низхідну гілки, які розгалужуються у кон'юнктиві та шкірі верхньої повіки, шкірі кореня носа, слизовій оболонці сльозового мішка, іннервуючи їх.

3. Носовийковий нерв, *n. nasociliáris*, іде уздовж присередньої стінки очної ямки між присереднім прямим та верхнім косим м'язами очного яблука і віддає такі гілки.

► **Передній решітчастий нерв**, *n. ethmoidális anterior*, проходить разом з однойменними артерією та веною через передній решітчастий отвір у порожнину черепа і, не пронизуючи твердої мозкової оболони, потрапляє через один з отворів решітчастої пластинки у носову порожнину, де віддає гілки до шкіри верхівки та крил носа (**зовнішня носова гілка**, *r. nasális extérnus*), до слизової оболонки передніх решітчастих комірок (**внутрішні носові гілки**, *rr. nasáles intérni*) і далі від внутрішніх – до слизової оболонки переднього відділу бічної стінки порожнини носа (**бічні носові гілки**, *rr. nasáles lateráles*) та до переднього відділу перегородки носа (**присередні носові гілки**, *rr. nasáles mediáles*).

► **Задній решітчастий нерв**, *n. ethmoidális posterior*, проходить разом з однойменними артерією та веною через задній решітчастий отвір і іннервує слизову оболонку задніх комірок решітчастої кістки та клиноподібної пазухи; віддає крізь решітчасту пластинку до твердої мозкової оболони передньої черепної ямки **передню оболонку гілку** (*r. meningeus anterior*).

► **Підблоковий нерв**, *n. infratrochleáris*, йде вперед під блоком верхнього косоного м'яза очного яблука та іннервує шкіру присереднього кута ока, сльозове м'ясце та сльозовий мішок. Підблоковий нерв віддає **повікові гілки** (*rr. palpebráles*), що розгалужуються у товщі присередніх відділів верхньої та нижньої повік.

► **Довгі війкові нерви**, *nn. ciliáres longi*, – 2–3 гілки, що йдуть уперед до очного яблука присередніше від зорового нерва. Поряд з довгими війковими нервами до очного яблука від війкового вузла йдуть 15–20 коротких війкових нервів. Довгі війкові нерви складаються з аферентних (чутливих) волокон від волокнистої та судинної оболонок очного яблука, а також з еферентних (симпатичних) волокон, які досягають м'яза-розширювача зіниці та судинної оболонки очного яблука.

► **Сполучна гілка з війковим вузлом**, *r. comunicans cum gánglio ciliári*, складається з аферентних волокон, що йдуть від очного яблука, проходячи транзитом через війковий вузол, і зливаються з носовийковим нервом.

Війковий вузол, *gánglion ciliáre*, належить до периферійної частини автономної нервової системи (див. "Парасимпатична нервова система"). Крім **парасимпатичного корінця** (*rádix parasymphática*) – гілка III пари черепних нервів) війковий вузол має ще **симпатичний корінець** (*rádix sympática*), який складається з волокон внутрішнього сонного сплетення, та **чутливий (носовийковий) корінець** (*rádix sensória [nasociliáris]*), який приєднується до носовийкового нерва сполучною гілкою.

Таким чином, очний нерв іннервує: твердо мозкову оболону (передньої черепної ямки, серп великого мозку, намет мозочка); шкіру носа, лобової та тим'яної ділянок, верхньої повіки (рис. 300); слизову оболонку лобової та клиноподібної паузх, решітчастих комірок, передніх ділянок порожнини носа; сльозовий апарат, кон'юнктиву, оболонки очного яблука.

Очний нерв проводить пропріоцептивну чутливість від м'язів очного яблука через гілки III, IV, VI пар черепних нервів та від мімічних м'язів через гілки VII пари черепних нервів.

II. Верхньощелепний нерв, *n. maxillaris*, виходить із порожнини черепа через круглий отвір у крилопіднебінну ямку. Ще до виходу з черепа нерв віддає **оболонну гілку (*r. meningeus*)**, яка прямує до середньої черепної ямки і розгалужується у твердій мозковій оболоні цієї ямки разом з гілками

середньої оболонної артерії. У крило-піднебінній ямці верхньощелепний нерв розгалужується на такі гілки.

1. Підочноямковий нерв, *n. infraorbitalis*, – найбільша гілка верхньощелепного нерва, є його безпосереднім продовженням. Проходить в очну ямку крізь нижню очноямкову щілину, де лягає на нижню стінку очної ямки у підочноямкову борозну. Далі нерв проходить через підочноямковий канал та підочноямковий отвір і розгалужується в ділянці іклової ямки на кінцеві гілки, утворюючи так звану “малу гусячу лапку” (рис. 299). Серед цих кінцевих гілок виділяють: а) **нижні повікові гілки, *rr. palpebrales inferiores***, які прямують до шкіри нижньої повіки; б) **зовнішні та внутрішні носові гілки, *rr. nasales externi et interni***, які прямують до шкіри зовнішньої поверхні крила носа та присінка носа відповідно; в) **верхні губні гілки, *rr. labiales superiores***, які прямують до шкіри та слизової оболонки верхньої губи.

По ходу підочноямковий нерв віддає верхні коміркові гілки до ясен та зубів верхньої щелепи. Над коренями зубів верхні коміркові гілки формують **верхнє зубне сплетення (*plexus dentalis superior*)**. Від цього сплетення відходять верхні зубні та ясенні гілки. Кожна з **верхніх зубних гілок (*rr. dentales superiores*)** проходить через отвір верхівки зуба та іннервує його пульпу. **Верхні ясенні гілки (*rr. gingivales superiores*)** іннервують ясна верхньої щелепи.

До різців, іклів, малих кутніх та першого великого кутнього зуба від підочноямкового нерва йдуть **передні верхні коміркові гілки, *rr. alveolares superiores anteriores***, які проходять через внутрішні канали верхньої щелепи у товщі передньої стінки верхньощелепної пазухи і утворюють верхнє зубне сплетення. Ці гілки іннервують, крім зубів, ще ясна та слизову оболонку переднього відділу дна порожнини носа. **Середня верхня коміркова гілка, *r. alveolaris superior medius***, відгалужується

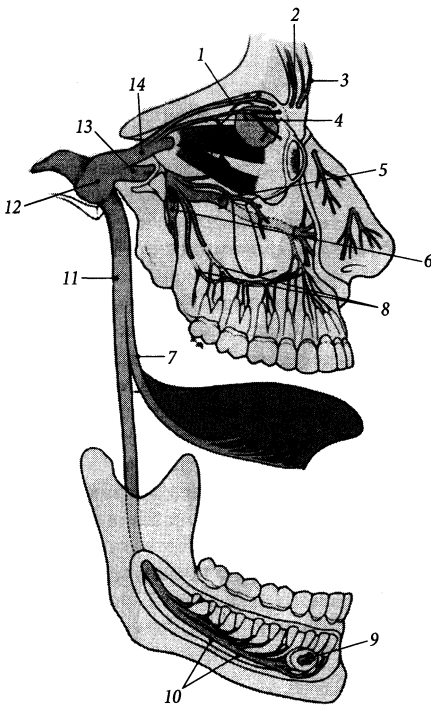


Рис. 299. Трійчастий нерв, *n. trigeminus*.

1 – n. frontalis; 2 – r. lateralis n. supraorbitalis; 3 – r. medialis n. supraorbitalis; 4 – n. lacrimalis; 5 – n. infraorbitalis; 6 – ganglion pterygopalatinum; 7 – rr. alveolaris superiores posteriores; 8 – n. lingualis; 9 – n. mentalis; 10 – n. alveolaris inferior; 11 – n. mandibularis; 12 – ganglion trigeminale; 13 – n. maxillaris; 14 – n. ophthalmicus

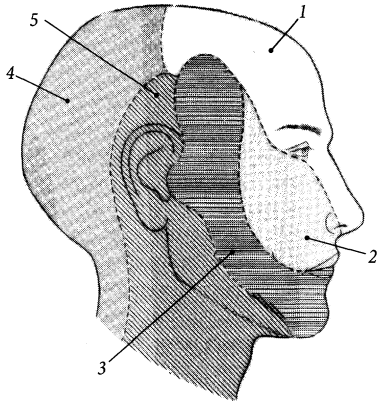


Рис. 300. Ділянки іннервації шкіри голови.

1 – n. ophthalmicus; 2 – n. maxillaris; 3 – n. mandibularis; 4 – rr. posteriores nn. cervicales; 5 – rr. anteriores nn. cervicales

від підочномкового нерва у підочномковій борозні, проходить у товщі бічної стінки верхньощелепної пазухи і вступає до складу верхнього зубного сплетення, віддаючи гілки до малих кутніх зубів та ясен. **Задні верхні коміркові гілки**, *rr. alveolares superiores posteriores*, відходять від підочномкового нерва у кількості 2–3 корінців ще до його входу в очну ямку, прямують до горба верхньої щелепи, розгалужуються і проникають у товщу кістки крізь одноіменні отвори на її підскроневої поверхні. Задні верхні коміркові гілки іннервують верхні кутні зуби, щічну поверхню ясен та слизову оболонку верхньощелепної пазухи.

2. Виличний нерв, *n. zygomaticus*, відходить від верхньощелепного нерва у крилопіднебінній ямці, проходить через нижню очномкову щілину в очну ямку, прямує уздовж бічної стінки очної ямки до вилично-очномкового отвору у виличній кістці і заходить у нього. У товщі виличної кістки нерв розділяється на дві гілки: **вилично-скроневу гілку** (*r. zygomaticotemporalis*) та **вилично-лицеву гілку** (*r. zygomaticofacialis*), які через однойменні отвори виходять

з виличної кістки і розгалужуються у шкірі скроневої та виличної ділянок. В очній ямці від виличного нерва до слъзового нерва та слъзової залози йде **сполучна гілка** (*r. communicans*).

3. Вузлові гілки до крилопіднебінного вузла, *rr. ganglionares ad ganglion pterygopalatinum*, – 2–3 короткі гілки, що з'єднують верхньощелепний нерв із крилопіднебінним вузлом (див. “Автономна нервова система”).

Вузлові гілки верхньощелепного нерва утворюють **чутливий корінець крилопіднебінного вузла** (*radix sensoria ganglii pterygopalatini*), чутливі волокна якого йдуть від слизової оболонки порожнини носа, піднебіння, глотки, окістя очної ямки і проходять через вузол транзитом. Невелика кількість волокон вузлових гілок є парасимпатичними; вони йдуть від крилопіднебінного вузла до слъзової залози через (поспідовно): виличний нерв, його сполучну гілку, слъзовий нерв. **Парасимпатичний корінець**, *radix parasympathetica*, крилопіднебінного вузла формується парасимпатичними волокнами великого кам'янистого нерва (гілка лицевого нерва), який досягає вузла у складі нерва крилоподібного каналу. **Симпатичний корінець**, *radix sympathetica*, крилопіднебінного вузла сформований волокнами глибокого кам'янистого нерва (від внутрішнього сонного сплетення), який досягає вузла у складі нерва крилоподібного каналу.

Гілки крилопіднебінного вузла через нижню очномкову щілину досягають очної ямки, через клино-піднебінний отвір – порожнини носа, через великий та малі піднебінні канали – порожнини рота. Це такі гілки:

➤ **Очномкові гілки**, *rr. orbitales*, 2–3 тонкі гілки, що проникають в очну ямку і іннервують її окістя. Їх кінцеві гілки досягають слизової оболонки клиноподібної пазухи та задніх комірків решітчастої кістки, проходячи через присередню стінку очної ямки.

➤ **Нижні задні носові гілки**, *rr. nasales posteriores inferiores*, прямують у носову

порожнину і розгалужуються у слизовій оболонці, що вкриває нижню носову раковину, стінки середнього та нижнього носових ходів.

➤ **Бічні та присередні верхні задні носові гілки**, *rr. nasáles posteriores superiores laterales et mediales*, прямують у носову порожнину й іннервують слизову оболонку, що вкриває структури бічної стінки порожнини носа (верхню та середню носові раковини, клітини решітчастої кістки) та присередньої стінки порожнини носа (верхній відділ перегородки носа) відповідно.

➤ **Носопіднебінний нерв**, *n. nasopalatinus*, проходить у порожнину носа, йде вперед у борозні лемеша під слизовою оболонкою, що вкриває перегородку носа, і потрапляє у порожнину рота через різцевий канал, де іннервує ясна біля верхніх різців та слизову оболонку переднього відділу піднебіння. По ходу носо-піднебінний нерв віддає гілки, які іннервують слизову оболонку верхньощелепної пазухи, перегородки і бічної стінки порожнини носа.

➤ **Великий піднебінний нерв**, *n. palatinus major*, проходить через однойменний канал, і потрапляє на верхню стінку порожнини рота, де іннервує слизову оболонку піднебіння від іклів до м'якого піднебіння. Віддає **нижні задні носові гілки** (*rr. nasáles posteriores inferiores*), які іннервують слизову оболонку порожнини носа в ділянці нижньої носової раковини.

➤ **Малі піднебінні нерви**, *nn. palatini minores*, виходять із однойменних отворів і потрапляють на піднебіння, де іннервують слизову оболонку м'якого піднебіння та мигдалики (**мигдаликові гілки**, *rr. tonsillares*).

➤ **Глотковий нерв**, *n. pharyngeus*, іде до глотки й іннервує її слизову оболонку.

Таким чином, верхньощелепний нерв іннервує: тверду мозкову оболону середньої черепної ямки; окістя очної ямки; шкіру щок, скроневої та виличної ділянок, верхньої губи, нижньої повіки, бічної поверхні і крил носа; слизову оболонку верхньої

губи, піднебіння, порожнини носа, приноскових пазух (крім лобової), носоглотки; мигдалики; верхні зуби та ясна. Верхньощелепний нерв проводить пропріоцептивну чутливість від мімічних м'язів через гілки VII пари черепних нервів.

III. Нижньощелепний нерв, *n. mandibularis*, за функцією – мішаний нерв, містить чутливі та рухові волокна. Крізь овальний отвір потрапляє до підскроневої ямки і поділяється на два стовбури – передній і задній (рис. 299). Ще до поділу на стовбури від нижньощелепного нерва відходять 3–4 короткі гілки до вушного вузла та **оболонна гілка**, *r. meningeus*, яка повертається назад до порожнини черепа через остистий отвір і іннервує тверду мозкову оболону середньої черепної ямки, слизову оболонку соскоподібних клітин та клиноподібної пазухи.

Передній стовбур нижньощелепного нерва складається переважно з рухових волокон, а задній – із чутливих. Від переднього стовбура відходять щічний, жувальний, бічний крилоподібний та глибокі скроневі нерви, а від заднього – усі інші гілки нижньощелепного нерва. Рухові волокна нижньощелепного нерва іннервують м'язи – деривати I зябрової дуги (рис. 301).

До жувальних м'язів від нижньощелепного нерва прямують такі гілки:

1. **Жувальний нерв**, *n. massetericus*, проходить через вирізуку нижньої щелепи, досягає жувального м'яза і іннервує його.

2. **Глибокі скроневі нерви**, *nn. temporales profundi*, – два нерви, що проходять над верхнім краєм бічного крилоподібного м'яза, досягають скроневого м'яза й іннервують його.

3. **Бічний крилоподібний нерв**, *n. pterygoideus lateralis*, – короткий нерв, зазвичай відходить від нижньощелепного нерва разом зі щічним нервом. Підходить з внутрішнього боку до однойменного м'яза й іннервує його.

4. **Присередній крилоподібний нерв**, *n. pterygoideus medialis*, підходить до

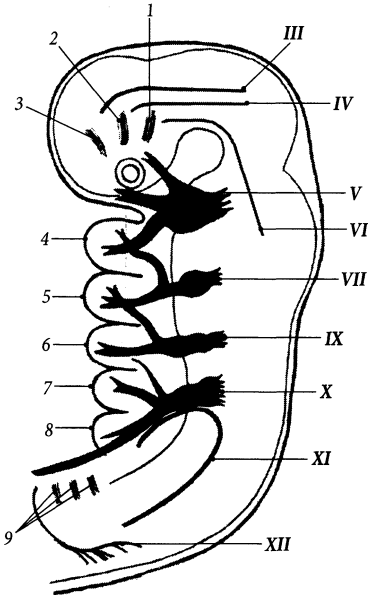


Рис. 301. Схема зв'язку зябрових дуг зародка людини з черепними нервами.

III–XII – пари черепних нервів; 1 – третій передвухний міотом; 2 – другий передвухний міотом; 3 – перший передвухний міотом; 4–8 – перша – п'ята зяброві дуги; 9 – зязяброві міотомі

присереднього крилоподібного м'яза та іннервує його. Від присереднього крилоподібного нерва йдуть **вузлові гілки до вушного вузла** (*rr. ganglionares ad ganglion oticum*).

Вушний вузол, *ganglion oticum*, розміщений під овальним отвором присередньо від нижньощелепного нерва, належить до периферійної частини автономної нервової системи. Від вушного вузла відходять **нерви до м'яза-натягувача піднебінної завіски** (*n. musculi tensoris véli palatini*) і до **м'яза-натягувача барабанної перетинки** (*n. musculi tensoris tympani*), які часто спочатку йдуть у складі сполучної гілки до присереднього крилоподібного нерва і відгалужуються до названих м'язів вже від нього.

Нижній комірковий нерв, *n. alveolaris inferior*, є найбільшою гілкою нижньощелепного нерва, прямує вниз на 1 см позаду язикового нерва (рис. 299), містить рухові та чутливі волокна. Рухові волокна формують першу гілку нижнього коміркового нерва – щелепно-під'язиковий нерв. **Щелепно-під'язиковий нерв, *n. mylohyoideus***, спочатку йде в однойменній борозні нижньої щелепи, потім – по нижній поверхні щелепно-під'язикового м'яза й іннервує його та передне черевце двочервцевого м'яза. Нижній комірковий нерв заходить у нижньощелепний канал, проходить у ньому разом з однойменними артерією та веною і виходить з каналу крізь підборідний отвір на рівні другого малого кутнього зуба, де він отримує назву підборідного нерва. **Підборідний нерв, *n. mentalis***, іннервує шкіру підборіддя (**підборідні гілки, *rr. mentales***), шкіру та слизову оболонку нижньої губи (**губні гілки, *rr. labiales***), щічну поверхню ясен (**ясенні гілки, *rr. gingivales***). По своєму ходу у нижньощелепному каналі нижній комірковий нерв віддає гілки, які з'єднуються між собою і формують **нижнє зубне сплетення** (*plexus dentalis inferior*). Від цього сплетення відходять **нижні зубні гілки, *rr. dentales inferiores***, та **нижні ясенні гілки, *rr. gingivales inferiores***, що іннервують відповідно зуби та щічну поверхню ясен нижньої щелепи.

Від нижньощелепного нерва відходять такі чутливі гілки.

1. Щічний нерв, *n. buccalis*, відходить від переднього стовбура нижньощелепного нерва, лягає на зовнішню поверхню щічного м'яза, пронизує його і розгалужується у слизовій оболонці щоки. Щічний нерв іннервує шкіру та слизову оболонку щоки і кута рота, а також щічну поверхню ясен на рівні першого великого кутнього зуба.

2. Язиковий нерв, *n. lingualis*, іде вниз між присереднім та бічним крилоподібними м'язами, де до нього приєднується барабанна струна (гілка лицевого нерва), далі він дугоподібно вигинається вперед і лягає на внутрішню поверхню нижньої щелепи,

розміщуючись поверхнево під слизовою оболонкою. Кінцева гілка язикового нерва – **під’язиковий нерв**, *n. sublingualis*, проходить збоку від під’язикової слинної залози й іннервує слизову оболонку дна порожнини рота і язикову поверхню ясен в ділянці передніх зубів нижньої щелепи. По ходу язиковий нерв віддає такі гілки:

➤ **гілки перешийка зів**, *rr. isthmi faucium*, іннервують слизову оболонку піднебінно-язикової дужки перешийка зів та піднебінний мигдалик;

➤ **язикові гілки**, *rr. linguales*, досягають передніх двох третин язика, складаються з волокон, що проводять загальну та смакову чутливість;

➤ **сполучні гілки з під’язиковим нервом**, *rr. communicantes cum n. hypoglossi*;

➤ **вузлові гілки до піднижньощелепного вузла**, *rr. ganglionares ad ganglion submandibulare*, та **вузлові гілки до під’язикового вузла**, *rr. ganglionares ad ganglion sublinguale*, прямують до відповідних вузлів, містять парасимпатичні волокна барабанної струни.

Піднижньощелепний вузол, *ganglion submandibulare*, прилягає зверху до однойменної залози, належить до автономної нервової системи. **Залозисті гілки**, *rr. ganglionares*, вузла досягають піднижньощелепної та під’язикової залози і містять парасимпатичні секреторні волокна. **Під’язиковий вузол**, *ganglion sublinguale*, являє собою вузликоподібні скупчення тіл нейронів по ходу тих залозистих гілок піднижньощелепного вузла, що прямують до під’язикової залози.

3. Вушно-скроневої нерв, *n. auriculotemporalis*, починається від нижньощелепного нерва двома корінцями, які охоплюють з боків середню оболонку артерії; піднімається вгору по внутрішній поверхні виросткового відростка нижньої щелепи та по капсулі скронево-нижньощелепного суглоба, розташовуючись під привушною залозою. Далі нерв підіймається вгору перед вушною раковиною позаду

поверхневої скроневої артерії і закінчується у шкірі скроневої ділянки кінцевими **поверхневими скроневиими гілками** (*rr. temporales superficiales*), які іннервують шкіру скроневої ділянки. По своєму ходу вушно-скроневої нерв віддає такі гілки:

➤ **Передні вушні нерви**, *nn. auriculares anteriores*, – зазвичай два нерви, які іннервують шкіру переднього відділу вушної раковини;

➤ **Нерв зовнішнього слухового ходу**, *n. meatus acustici externi*, іннервує шкіру зовнішнього слухового ходу;

➤ **Гілки барабанної перетинки**, *rr. membranae tympani*, іннервують барабанну перетинку;

➤ **Привушні гілки**, *rr. parotidei*, досягають привушної залози, приєднуючись до гілок лицевого нерва за допомогою **сполучних гілок з лицевим нервом** (*rr. communicantes cum n. faciale*), іннервують її.

Таким чином, нижньощелепний нерв іннервує: жувальні м’язи, м’язи-натягувачі піднебінної завіски та барабанної перетинки, щелепно-під’язиковий м’яз, передне черевце двочеревцевого м’яза; тверду мозкову оболону середньої черепної ямки; шкіру нижньої губи, підборіддя, щоки, скроневої ділянки, переднього відділу вушної раковини, зовнішнього слухового проходу, барабанної перетинки, слизову оболонку соскоподібних клітин, клиноподібної пазухи, передніх двох третин язика, дна порожнини рота, перешийка зів, нижньої губи; нижні зуби та ясна, ротові залози (загальна чутливість).

Місця виходу трьох гілок трійчастого нерва під шкіру на передню поверхню черепа є болючими при запаленні трійчастого нерва. Це такі точки: 1) надочномковий отвір – місце виходу бічної гілки лобового нерва (гілка очного нерва); 2) підочномковий отвір – місце виходу підочномкового нерва (гілка верхньощелепного нерва); 3) підборідний отвір – місце виходу підборідного нерва – кінцевої гілки нижнього коміркового нерва (гілка нижньощелепного нерва).

Відвідний нерв (VI)

Відвідний нерв, *n. abducens*, є руховим нервом. Він має одне ядро відвідного нерва (*nucleus n. abducens*), яке розміщене у покриві мосту (рис. 297). Нерв з'являється на поверхні мозку у цибулинно-мостовій борозні, прямує вперед, пронизує тверду оболону головного мозку і проходить у печеристій пазусі збоку від внутрішньої сонної артерії. Із порожнини черепа відвідний нерв виходить крізь верхню очноямкову щілину і в очній ямці іннервує бічний прямий м'яз очного яблука.

Лицевий нерв (VII)

Лицевий нерв, *n. facialis*, – мішаний нерв, розвивається у зв'язку з II зябровою дугою. Має такі ядра: рухове ядро **лицевого нерва**, *nucleus n. facialis*, чутливе ядро **одинокого шляху**, *nucleus tractus solitarius*, парасимпатичні **верхнє слиновидільне ядро**, *nucleus salivatorius superior*, та **сльозове ядро**, *nucleus lacrimalis* (рис. 302). Нерв виходить із глибини мосто-мозочкового кута і разом з VIII парою черепних нервів заходить крізь внутрішній слуховий отвір у внутрішній слуховий прохід. Далі нерв іде в однойменному каналі скроневої кістки, повторюючи його хід, утворює біля передньої стінки кам'янистої частини скроневої кістки **колінце** (*geniculum*) і виходить на зовнішню основу черепа крізь шило-соскоподібний отвір. По виходу із шило-соскоподібного отвору лицевий нерв прямує вперед і розгалужується у товщі привушної залози на гілки, які формують **внутрішньопривушне сплетення** (*plexus intraparotideus*). Гілки внутрішньопривушного сплетення лицевого нерва розходяться з-під вушної раковини вперед у радіальному напрямку, що треба враховувати при проведенні оперативного втручання у цій ділянці (при нагнійному запаленні привушної залози напрямок розрізу повинен іти паралельно

ходу гілок лицевого нерва, не перетинаючи їх). Усе велике розгалуження гілок лицевого нерва на обличчі зветься “великою гусячою лапкою”. Гілки лицевого нерва, що утворюють внутрішньопривушне сплетення, є руховими, вони не іннервують саму привушну залозу, а прямують до **мімічних м'язів**. Це такі нервові гілки:

1. Скроневі гілки, *rr. temporales*, іннервують мімічні м'язи, що розташовані вище очної щілини, лобове черевце надчерепного м'яза, а також верхній та передній вушні м'язи (рис. 303).

2. Виличні гілки, *rr. zygomatici*, іннервують великий виличний м'яз та бічну частину колового м'яза ока.

3. Щічні гілки, *rr. buccales*, іннервують щічний м'яз та інші мімічні м'язи, розташовані між повіковою та ротовою щілинами.

4. Нижньощелепна крайова гілка, *r. marginalis mandibularis*, іннервує мімічні м'язи, розташовані під ротовою щілиною.

5. Шийна гілка, *r. colli*, спускається на шию позаду кута нижньої щелепи, іннервує підшкірний м'яз і з'єднується з верхньою гілкою поперечного нерва шиї (чутлива гілка шийного сплетення).

Крім цих гілок, які проходять через привушну залозу і іннервують мімічні м'язи, лицевий нерв віддає ще такі рухові гілки:

6. Задній вушний нерв, *n. auricularis posterior*, відходить від лицевого нерва дещо нижче рівня шилососкоподібного отвору, йде назад і вгору, проходячи між соскоподібним відростком та зовнішнім слуховим отвором, і іннервує задній вушний м'яз (**вушна гілка**, *r. auricularis*) та потиличне черевце надчерепного м'яза (**потилична гілка**, *r. occipitalis*).

7. Двочеревцева гілка, *r. digastricus*, іннервує заднє черевце двочеревцевого м'яза.

8. Шилопід'язикова гілка, *r. stylohyoideus*, іннервує шилопід'язиковий м'яз.

9. Стремінцевий нерв, *n. stapedijs*, відходить від лицевого нерва у нижній частині лицевого каналу й іннервує стремінцевий м'яз.

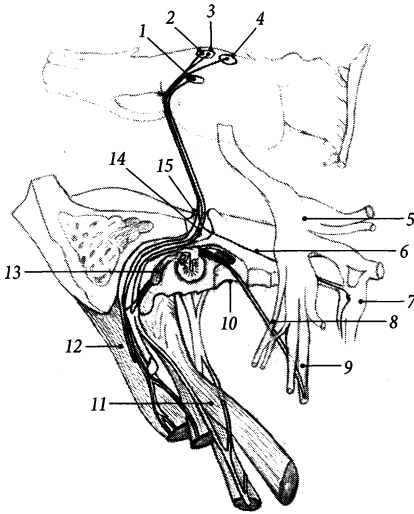


Рис. 302. Лицевий нерв, *n. facialis* (схема).

1 – nucleus tractus solitarius; 2 – nucleus lacrimalis; 3 – nucleus salivatorius superior; 4 – nucleus n. facialis; 5 – ganglion trigeminale; 6 – n. petrosus major; 7 – ganglion pterygopalatinum; 8 – chorda tympani; 9 – n. lingualis; 10 – fissura petrotympanica; 11 – m. stylopharyngeus; 12 – m. digastricus; 13 – m. stapedius; 14 – ganglion geniculi; 15 – porus acusticus internus

10. Сполучна гілка з язико-глотковим нервом, *r. communicans cum nervo glossopharyngeo*.

Парасимпатичну та чутливу частини волокон лицевого нерва часто виділяють в окремі проміжний нерв. **Проміжний нерв, *n. intermedius***, виходить з мосто-мозочкового кута окремим стовбуром, займаючи проміжне положення між власне лицевим та присінково-завитковим нервом, і приєднується до лицевого нерва у лицевому каналі.

Тіла чутливих псевдоуніполярних нейронів лицевого (проміжно-лицевого) нерва лежать у **вузлі колінця** (*ganglion geniculi*), який розміщений біля колінця лицевого нерва. Центральні відростки цих чутливих нейронів повторюють зворотній хід рухового компонента і досягають у головному мозку ядра одинокого шляху. Пери-

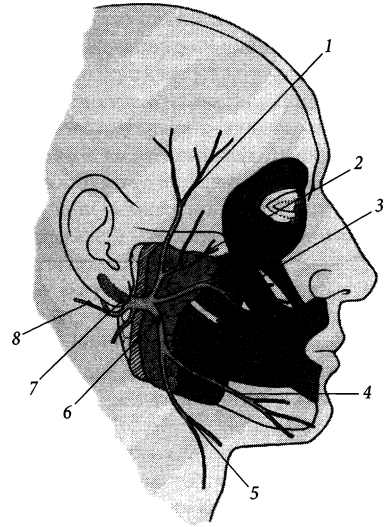


Рис. 303. Лицевий нерв, *n. facialis*.

1 – rr. temporales; 2 – rr. zygomatici; 3 – rr. buccales; 4 – r. marginalis mandibularis; 5 – r. colli; 6 – plexus intraparotideus; 7 – foramen stylomastoideum; 8 – n. auricularis posterior

ферійні відростки чутливих нейронів вузла колінця разом з парасимпатичними волокнами (аксони верхнього слиновидільного та слюзового ядер) формують дві гілки лицевого нерва: барабанну струну та великий кам'янистий нерв.

I. Барабанна струна, *chorda tympani*, є мішаним нервом, що містить чутливі та парасимпатичні волокна. Відходить від основного стовбура лицевого нерва на 2–3 мм вище рівня шилососкоподібного отвору, проходить в однойменному каналці скроневої кістки. Цей нерв у барабанній порожнині гілок не віддає, а проходить між ручкою молоточка та довгою нішкою коваделка, немовби струна, і залишає скроневу кістку через кам'янисто-барабанну щілину. Після виходу зі щілини барабанна струна спускається вниз та вперед і приєднується до язикового нерва. Чутлива

частина волокон барабанної струни досягає слизової оболонки передніх двох третин язика і закінчується рецепторами у смакових цибулинах. Парасимпатична частина волокон барабанної струни досягає піднижньощелепної, під'язикової та малих слинних залоз, переключаючись з прегангліонарних волокон на постгангліонарні у піднижньощелепному та під'язиковому вузлах, і забезпечує секреторну іннервацію цих залоз.

II. Великий кам'янистий нерв, *n. petrosus major*, є мішаним нервом, що містить парасимпатичні та чутливі волокна. Бере початок від лицевого нерва в ділянці колінця, виходить на передню поверхню кам'янистої частини скроневої кістки через розтвір каналу великого кам'янистого нерва, лягає в однойменну борозну і виходить із порожнини черепа через хрящову тканину рваного отвору. Далі великий кам'янистий нерв зливається з симпатичним, за складом волокон, глибоким кам'янистим нервом (від внутрішнього сонного сплетення), утворюючи **нерв крилоподібного каналу** (Відія) (*n. canalis pterygoidei* [Vidii], який проходить через крилоподібний канал і досягає крилопіднебінного вузла. У цьому вузлі прегангліонарні волокна перемикаються на постгангліонарні, які в складі гілок вузла досягають слизової залози, залоз слизової оболонки порожнини рота та носа й іннервують їх. Чутливі волокна великого кам'янистого нерва проходять через крило-піднебінний вузол транзитом, досягають у складі піднебінних нервів слизової оболонки піднебіння і забезпечують смакову іннервацію.

Присінково-завитковий нерв (VIII)

Присінково-завитковий нерв, *n. vestibulocochlearis*, є чутливим нервом. Має присінкові та завиткові ядра, що розміщені у покриві мосту. Нерв виходить з речовини мозку із мосто-мозочкового кута двома корінцями – присінковим та завитковим. Присінковий корінець займає верхньо-при-

середнє положення відносно завиткового. Два корінці нерва разом заходять у внутрішній слуховий прохід через внутрішній слуховий отвір, де присінково-завитковий нерв повністю розділяється на окремі присінковий та завитковий нерви.

1. Волокна **присінкового нерва** (*n. vestibularis*) утворені аксонами чутливих (біполярних) клітин, тіла яких залягають у присінковому вузлі. **Присінковий вузол**, *ganglion vestibulare*, розміщений на дні внутрішнього слухового прохода. Дендрити клітин цього вузла формують його верхню та нижню частини. **Верхня частина**, *pars superior*, вузла продовжується у **маточково-ампулярний нерв** (*n. utriculoampullaris*), який розділяється на **маточковий нерв** (*n. utricularis*), **передній ампулярний нерв** (*n. ampullaris anterior*) та **бічний ампулярний нерв** (*n. ampullaris lateralis*), які закінчуються рецепторами на плямі маточки і на ампулярних гребінцях переднього та бічного півколових каналів відповідно. **Нижня частина**, *pars inferior*, вузла продовжується у **мішечковий нерв** (*n. sacularis*) та **задній ампулярний нерв** (*n. ampullaris posterior*), які закінчуються рецепторами на плямі мішечка і на ампулярному гребінці заднього півкового каналу відповідно.

2. Волокна **завиткового нерва** (*n. cochlearis*) утворені аксонами чутливих нейронів, тіла яких лежать у завитковому вузлі. **Завитковий вузол**, *ganglion cochleare*, розміщений у спіральному каналі стрижня завитки. Дендрити нейронів цього вузла закінчуються рецепторами у спіральному органі завиткової протоки.

Язико-глотковий нерв (IX)

Язико-глотковий нерв, *n. glossopharyngeus*, за функцією – мішаний, нерв III зябрової дуги. Має чутливе **ядро одинокого шляху**, *nucleus tractus solitarius*, рухове **подвійне ядро**, *nucleus ambiguus*, та парасимпатичне **нижнє слиновидільне**

ядро, *nucleus salivatorius inferior*, які розміщені у довгастому мозку. Нерв виходить з речовини довгастого мозку 4–5 корінцями із задньобічної борозни позаду оливи вище місця виходу блукаючого нерва. Язикоглотковий нерв виходить із порожнини черепа крізь передній (нервовий) відділ яремного отвору і потовщується у двох місцях, утворюючи верхній та нижній вузли (рис. 304). **Верхній вузол, *ganglion superius***, лежить у межах яремного отвору, а **нижній вузол, *ganglion inferius***, лежить в ділянці кам'янистої ямки скроневої кістки; у цих вузлах містяться тіла чутливих нейронів. Далі нерв іде вниз, лягає між внутрішньою сонною артерією та внутрішньою яремною веною і прямує вперед та присередньо, досягаючи кореня язика.

Рухові волокна язико-глоткового нерва формують **гілку шило-глоткового м'яза (*ramus musculi stylopharyngei*)**, яка іннервує однойменний м'яз.

Чутливі волокна нерва формують такі гілки:

1. Глоткові гілки, *rr. pharyngei*, – 3–4 гілки, що досягають бічної стінки глотки та іннервують слизову оболонку глотки; разом з глотковими гілками блукаючого нерва формують глоткове сплетення.

2. Гілка сонної пазухи, *r. sinus carotici*, йде до сонного клубочка, що залягає у стінці сонної пазухи; з'єднується з гілками блукаючого нерва та симпатичного стовбура; ця гілка є аферентною ланкою рефлекторної регуляції кров'яного тиску.

3. Мигдаликові гілки, *rr. tonsillares*, кількістю 3–5, досягають слизової оболонки піднебінних мигдаликів, піднебінних дужок та м'якого піднебіння і іннервують їх.

4. Язикові гілки, *rr. linguales*, – кінцеві гілки язико-глоткового нерва, що іннервують слизову оболонку задньої третини спинки язика від надгортанника до валкуватих сосочків, забезпечуючи смакову чутливість.

Барабаний нерв, *n. tympanicus*, є мішаною гілкою язикоглоткового нерва, яка містить чутливі та парасимпатичні волокна. Цей нерв починається від нижнього вузла,

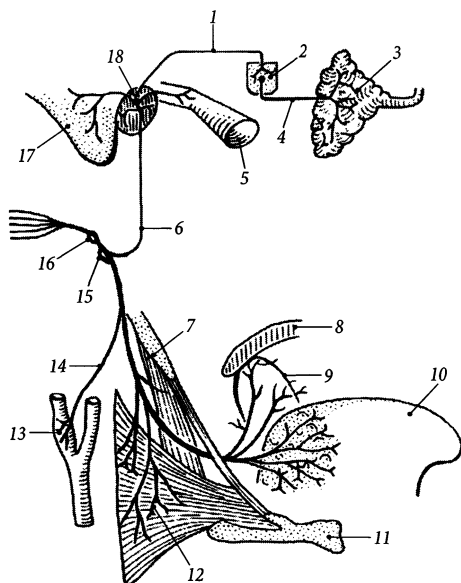


Рис. 304. Язикоглотковий нерв, *n. glossopharyngeus* (схема).

- 1 – *n. petrosus minor*;
- 2 – *ganglion oticum*;
- 3 – *glandula parotidea*;
- 4 – *n. auriculotemporalis*;
- 5 – *tuba auditoria*;
- 6 – *n. tympanicus*;
- 7 – *m. stylopharyngeus*;
- 8 – *palatum molle*;
- 9 – *tonsilla palatina*;
- 10 – *lingua*;
- 11 – *os hyoideum*;
- 12 – *rr. pharyngeales*;
- 13 – *sinus caroticus*;
- 14 – *ramus sinus carotici*;
- 15 – *ganglion inferius*;
- 16 – *ganglion superius*;
- 17 – *processus mastoideus*;
- 18 – *plexus tympanicus*

проходить у барабанний каналець крізь кам'янисту ямочку і досягає барабанної порожнини. У барабанній порожнині барабанний нерв лягає на її присередню стінку і віддає гілки, що формують у товщі слизової оболонки цієї стінки **барабанне сплетення** (*pléxus tympanicus*), яке розташоване над мисом. До барабанного сплетення, крім чутливих та парасимпатичних волокон барабанного нерва, приєднуються симпатичні волокна, які потрапляють у барабанну порожнину з сонно-барабанними нервами від внутрішнього сонного сплетення. По ходу барабанного нерва у барабанній порожнині розміщене непостійне **барабанне потовщення (барабанний вузол)** (*intumescéntia tympanica [gánglion tympanicum]*), яке являє собою скупчення тіл парасимпатичних нейронів. Менша частина прегангліонарних парасимпатичних волокон перемикається на постгангліонарні у цих потовщеннях і забезпечує секреторну іннервацію слизової оболонки середнього вуха, а більша частина прегангліонарних волокон проходить через потовщення транзитом і виходить з барабанної порожнини, формуючи малий кам'янистий нерв. Чутливі, симпатичні та парасимпатичні гілки барабанного сплетення іннервують слизову оболонку середнього вуха.

Малий кам'янистий нерв, *n. petrosus minor*, є продовженням барабанного нерва, що виходить з кам'янистої частини скроневої кістки і потрапляє у порожнину черепа через розтвір однойменного каналу. Далі на передній поверхні кам'янистої частини він лягає у борозну малого кам'янистого нерва, виходить із порожнини черепа крізь клинокам'янисту щілину і досягає вушного вузла. У вушному вузлі прегангліонарні волокна переключаються на постгангліонарні, які у складі сполучної гілки (з вушно-скроневим нервом), а потім у складі самого вушно-скроневого нерва (гілка нижньощелепного нерва) досягають привушної залози і забезпечують її специфічну секреторну іннервацію.

Блукаючий нерв (X)

Блукаючий нерв, *n. vágus*, дериват IV–V зябрових дуг. Є мішаним нервом, що містить у своєму складі парасимпатичні, чутливі та рухові волокна. Ядра блукаючого нерва лежать у довгастому мозку: парасимпатичне **заднє ядро блукаючого нерва, *núcleus dorsális n. vági***, чутливе **ядро одиночного шляху, *núcleus tractus solitarius***, рухове **подвійне ядро, *núcleus ambiguus***. Нерв з'являється на поверхні довгастого мозку у задньобічній борозні 10–15 корінцями. Із черепа він виходить через яремний отвір разом з IX та XI парами черепних нервів, займаючи між ними проміжне положення.

Блукаючий нерв має два потовщення, що містять тіла чутливих нейронів: перше з них – **верхній вузол, *gánglion superius***, – розміщений у межах яремного отвору, а друге – **нижній вузол, *gánglion inferius***, – на 1,0–1,5 см нижче. На шії нерв спускається вниз у складі судинно-нервового пучка шії, розміщуючись між внутрішньою яремною веною та внутрішньою сонною (внизу – спільною сонною) артерією і позаду них. Проїшовши у грудну порожнину через верхній отвір грудної клітки, правий блукаючий нерв проходить по передній поверхні правої підключичної артерії, а лівий блукаючий нерв – по передній поверхні дуги аорти. Далі обидва нерви відхиляються назад, проходять позаду коренів легень і розгалужуються на великі та малі гілки. Більша частина гілок правого блукаючого нерва лягає на задню стінку стравоходу, а лівого блукаючого нерва – на передню стінку стравоходу, утворюючи стравохідне сплетення. Із гілок цього сплетення на передній та задній стінках стравоходу у його нижній частині формуються відповідно **передній блукаючий стовбур, *truncus vagalis anterior***, та **задній блукаючий стовбур, *truncus vagalis posterior***. Обидва стовбури разом зі стравоходом проходять у черевну порожнину крізь стравохідний розтвір діафрагми і лягають на малу

кривину шлунка. Передній блукаючий стовбур далі прямує до печінки і розгалужується на кінцеві печінкові гілки, а задній блукаючий стовбур прямує до черевного сплетення і розгалужується на кінцеві червні гілки.

Такий складний довгий шлях нерва, коли він немовби блукає між органами шиї, грудної та черевної порожнин, зумовлює його назву (рис. 305). Блукаючий нерв є важливим представником парасимпатичної нервової системи. Аксони нейронів заднього ядра блукаючого нерва передають імпульси, котрі уповільнюють ритм та силу серцевих скорочень, розширюють судини, звужують бронхи, посилюють перистальтику кишечника і секрецію шлункових та кишкових залоз, розслаблюють замикачі кишечника тощо (див. “Автономна нервова система”).

За топографію виділяють 4 відділи блукаючого нерва: головний, шийний, грудний та черевний.

I. Головний відділ блукаючого нерва найкоротший. Він охоплює початковий відрізок нерва від місця виходу з мозку до верхнього краю нижнього вузла. Від цього відділу нерва відходять такі гілки:

1. Оболонна гілка, *r. meningéus*, відходить від верхнього вузла, повертається крізь яремний отвір у порожнину черепа і іннервує тверду мозкову оболону задньої черепної ямки, стінки поперечної та потиличної пазух.

2. Вушна гілка, *r. auriculáris*, відходить від верхнього вузла, проходить через соскоподібний каналець скроневої кістки, виходить із барабанно-соскоподібної щілини і іннервує шкіру задньої частини вушної раковини та задньої стінки зовнішнього слухового проходу.

Сполучна гілка з язико-глотковим нервом, *r. comunicans cum n. glossopharyngéo*, з'єднує початковий відрізок вушної гілки з нижнім вузлом язикоглоткового нерва.

II. Шийний відділ блукаючого нерва простягається від нижнього вузла до верхнього отвору грудної клітки, або до місця відходження правого поворотного гортанного нерва. На протязі цього відрізка від блукаючого нерва відходять такі гілки:

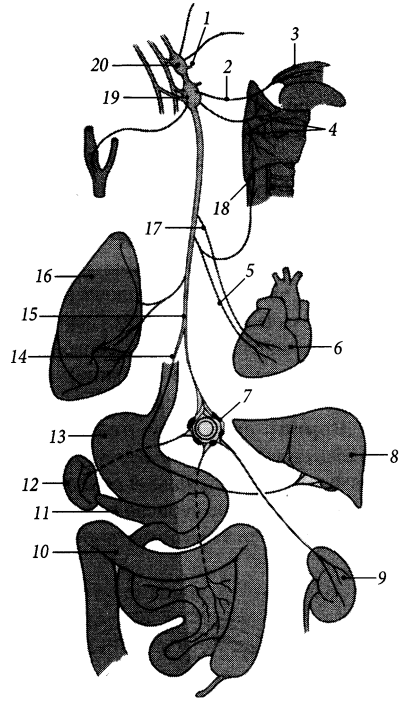


Рис. 305. Блукаючий нерв, *n. vagus* (схема).

1 – *r. meningéus*; 2 – *rr. pharyngeales*; 3 – *palatum*; 4 – *n. laryngealis superior et r. internus*; 5 – *rr. cardiaci cervicales inferiores*; 6 – *cor*; 7 – *plexus celiacus*; 8 – *hepar*; 9 – *ren*; 10 – *colon transversum*; 11 – *pancreas*; 12 – *splen*; 13 – *gaster*; 14 – *n. vagus sinister*; 15 – *n. vagus dexter*; 16 – *pulmo*; 17 – *rr. cardiaci cervicales superiores*; 18 – *n. laryngealis recurrens*; 19 – *ganglion inferius*; 20 – *ganglion superius*

1. Глоткова гілка, *r. pharyngéus*, – 1–2 гілки, що відходять від нижнього вузла блукаючого нерва або дещо нижче. Йде до стінки глотки і на поверхні середнього стискача глотки формує **глоткове сплетення (*pléxus pharyngéus*)**, в утворенні якого беруть участь також глоткові гілки язико-глоткового нерва та гортанно-глоткові гілки симпатичного стовбура. Глоткова гілка блукаючого нерва іннервує м'язи та слизову оболонку глотки, а також м'яз-підіймач піднебінної завіски та м'яз язичка.

2. Верхній гортанний нерв, *n. laryngéus supérior*, починається від нижнього вузла, йде вниз з медіального боку від внутрішньої сонної артерії і підходить до бічної поверхні гортані, роздвоюючись на дві гілки – зовнішню та внутрішню. **Зовнішня гілка, *r. extérnus***, іннервує персне-щитоподібний м'яз та нижній стискач глотки. **Внутрішня гілка, *r. intérnus***, пронизує щитопід'язикову перетинку і поряд з верхньою гортанною артерією йде під слизовою оболонкою глотки, утворюючи складку гортанного нерва. Внутрішня гілка іннервує слизову оболонку гортані (вище рівня голосової щілини), надгортаника та ямок надгортаника.

3. Верхні шийні серцеві гілки, *rr. cardiáci cervicáles supériores*, – 2–3 гілки, що прямують уздовж спільної сонної артерії до глибокої частини серцевого сплетення; містять чутливі та парасимпатичні волокна,

що зменшують частоту і силу серцевих скорочень (*n. depréssor* – BNA).

4. Нижні шийні серцеві гілки, *rr. cardiáci cervicáles infériores*, прямують до серця і приєднуються до поверхневої (ліві гілки) та глибокої (праві гілки) частин серцевого сплетення.

III. Грудний відділ блукаючого нерва йде від верхнього отвору грудної клітки до стравохідного розтвору діафрагми. Від цього відділу відходять такі нерви:

1. Поворотний гортанний нерв, *n. laryngéus recúrrens*, справа та зліва відходить від основного стовбура блукаючого нерва на різних рівнях. Лівий поворотний гортанний нерв відгалужується від блукаючого нерва на рівні дуги аорти і огинає цю дугу знизу та ззаду (рис. 306). Правий поворотний гортанний нерв відгалужується від блукаючого нерва вище за лівий одно-

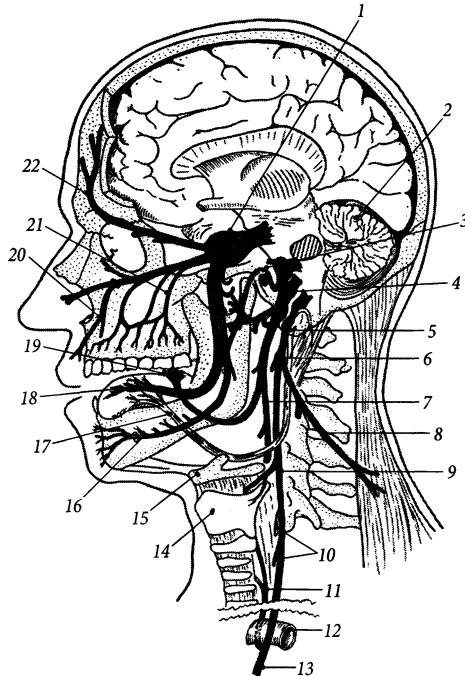


Рис. 306. Черепні нерви – деривати зябрових дуг.

1 – тричастий нерв – дериват I зябрової дуги; 2 – мозочок; 3 – лицевий нерв – дериват II зябрової дуги; 4 – язико-глотковий нерв – дериват III зябрової дуги; 5 – блукаючий нерв – дериват IV–V зябрових дуг; 6 – глоткові гілки блукаючого нерва; 7 – глоткові гілки язикоглоткового нерва; 8 – додатковий нерв; 9 – верхній гортанний нерв; 10 – серцеві гілки блукаючого нерва; 11 – поворотний гортанний нерв; 12 – дуга аорти; 13 – стовбур блукаючого нерва; 14 – щитоподібний хрящ гортані; 15 – під'язикова кістка; 16 – нижній комірковий нерв; 17 – під'язиковий нерв; 18 – язикова гілка тричастого нерва та барабанна струна лицевого нерва; 19 – язикові гілки язикоглоткового нерва; 20 – передні верхні коміркові гілки підчюномкового нерва; 21 – задні верхні коміркові гілки підчюномкового нерва; 22 – лобовий нерв

йменний нерв, на рівні верхнього отвору грудної клітки і огинає підключичну артерію знизу та ззаду. Обидва поворотних гортанних нерви піднімаються вгору у борозні між стравоходом та трахеєю і досягають своєю кінцевою гілкою (нижнім гортанним нервом) гортані. По своєму ходу кожний поворотний гортанний нерв видає **трахейні гілки** (*rr. tracheales*), **стравохідні гілки** (*rr. oesophagei*), які містять рухові, чутливі та парасимпатичні волокна до цих органів, та **глоткові гілки** (*rr. pharyngéi*), які іннервують нижній стискач глотки. **Нижнім гортанним нервом** (*n. laryngéus inférior*) називають кінцевий відрізок поворотного гортанного нерва, що досягає гортані після відходження від нього усіх названих гілок. Нижній гортанний нерв іннервує усі м'язи гортані, за винятком персне-щитоподібного м'яза, та слизову оболонку гортані нижче рівня голосової щілини.

2. Грудні серцеві гілки, *rr. cardíaci thorácici*, відходять від блукаючого нерва нижче поворотного гортанного нерва і приєднуються до серцевого сплетення (див. "Нутрощеві сплетення та нутрощеві вузли").

3. Бронхові гілки, *rr. bronchiáles*, передні та задні, прямують до воріт легенів, розгалужуються на стінці бронхів і формують разом з гілками верхніх грудних вузлів симпатичного стовбура **легеневе сплетення** (*pléxus pulmonális*), яке розміщене спереду і позаду кореня легенів. Гілки цього сплетення іннервують бронхове дерево, судини легень, нутрощеву плевру.

4. Стравохідне сплетення, *pléxus oesophagéus*, сформоване короткими переплетеними між собою гілками переднього і заднього блукаючого стовбурів, а також стравохідними гілками поворотного гортанного нерва та верхніх грудних вузлів симпатичного стовбура. Це сплетення іннервує усі оболонки стравоходу.

IV. Черевний відділ блукаючого нерва знаходиться нижче стравохідного розтвору діафрагми. Описують такі гілки цього кінцевого відділу нерва:

1. Передні шлункові гілки, *rr. gástrici anterióres*, йдуть від переднього блукаючого стовбура по передній поверхні шлунка у підсерозній основі його стінки, з'єднуються з симпатичними волокнами, що досягають передньої поверхні шлунка по ходу гілок лівої шлункової артерії, і утворюють шлункові сплетення. Одна з кінцевих гілок переднього блукаючого стовбура досягає воротаря – **воротарна гілка**, *r. pylóricus*.

2. Задні шлункові гілки, *rr. gástrici posterióres*, йдуть від заднього блукаючого стовбура до задньої стінки шлунка і утворюють сплетення.

Переріз передніх та задніх шлункових гілок блукаючого нерва, крім гілки, що прямує до воротарного замкача (селективна проксимальна ваготомія), зменшує інтенсивність секреції шлункових залоз і є дієвим способом хірургічного лікування виразки шлунка.

3. Печінкові гілки, *rr. hepáticosi*, є продовженням переднього блукаючого стовбура. Ці гілки досягають воріт печінки між двома листками очеревини малого чепця.

4. Черевні гілки, *rr. celiáci*, є продовженням заднього блукаючого стовбура. Ці гілки досягають черевного сплетення по ходу лівої шлункової артерії. У складі гілок черевного сплетення парасимпатичні та чутливі волокна блукаючого нерва досягають майже всіх органів черевної порожнини. Блукаючий нерв не іннервує тільки органи малого таза, а також кінцеву половину товстої кишки, починаючи від лівого ободового згину.

5. Ниркові гілки, *rr. renáles*, продовжуються від черевного сплетення по ходу ниркової артерії до нирки, де беруть участь в утворенні ниркового сплетення.

Додатковий нерв (XI)

Додатковий нерв, *n. accessórius*, за функцією – руховий нерв. Має 2 ядра: **ядро додаткового нерва**, *núcleus n. accessórii*, яке розміщене у верхніх шести сегментах спинного

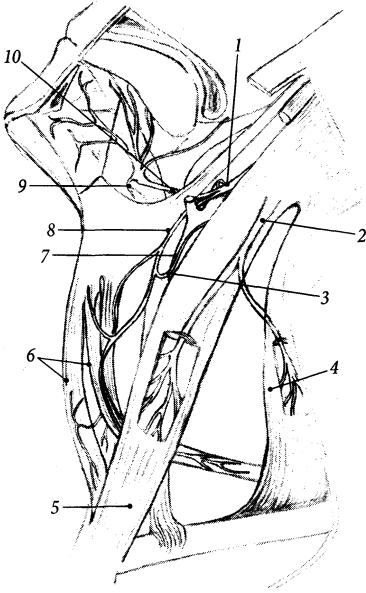


Рис. 307. Додатковий та під'язиковий нерви, *n. accessorius et n. hypoglossus*.

1 – *n. hypoglossus*; 2 – *n. accessorius*; 3 – *ansa cervicalis*; 4 – *m. trapezius*; 5 – *m. sternocleidomastoideus*; 6 – *mm. infrahyoidei*; 7 – *radix posterior*; 8 – *radix anterior*; 9 – *r. thyrohyoideus*; 10 – *trigonum linguale*

мозку, та **подвійне ядро**, *nucleus ambiguus*, яке розміщене у довгастому мозку і є спільним для IX, X та XI пар черепних нервів.

Аксони клітин власного ядра додаткового нерва формують **спинномозковий корінець (спинномозкова частина)**, *radix spinalis (pars spinalis)*, який з'являється на поверхні спинного мозку між чутливими та руховими корінцями I–VI шийних спинномозкових нервів. Аксони клітин подвійного ядра формують **черепний корінець (блукаюча частина)**, *radix cranialis (pars vagalis)*, додаткового нерва, який виходить із речовини довгастого мозку позаду оливи нижче місця виходу корінців блукаючого нерва. Спинномозкові корінці зливаються між собою і проходять у порожнину черепа

через великий потиличний отвір. У порожнині черепа у підпаутинному просторі спинномозкові корінці зливаються з черепними корінцями і утворюють **стовбур додаткового нерва** (*truncus n. accessorii*), який прямує до яремного отвору. По виходу з яремного отвору стовбур додаткового нерва поділяється на дві гілки – внутрішню та зовнішню.

Внутрішня гілка, *r. internus*, додаткового нерва утворена волокнами черепного корінця, вона приєднується до блукаючого нерва. **Зовнішня гілка**, *r. externus*, утворена волокнами спинномозкового корінця додаткового нерва; вона йде вниз, відхиляється дещо назад на рівні кута нижньої щелепи і розгалужується на **м'язові гілки** (*rr. musculares*), які іннервують груднинно-ключично-соскоподібний та трапецієподібний м'язи (рис. 307).

Під'язиковий нерв (XII)

Під'язиковий нерв, *n. hypoglossus*, за функцією – руховий нерв. **Ядро під'язикового нерва**, *nucleus n. hypoglossi*, лежить у задній частині довгастого мозку. На поверхні довгастого мозку нерв з'являється 10–15 корінцями між пірамідою та оливою у передньобічній борозні. Із порожнини черепа нерв виходить одним стовбуром через канал під'язикового нерва. На шиї нерв прямує вниз між внутрішньою сонною артерією та внутрішньою яремною веною. Далі він йде вперед, проходить під заднім черевцем двочеревцевого м'яза у піднижньощелепний трикутник, утворюючи верхню сторону трикутника Пирогова, і занурюється у товщу м'язів язика (рис. 307). **Язикові гілки**, *rr. linguales*, під'язикового нерва іннервують усі (власні та скелетні) м'язи язика.

Волокна трьох верхніх спинномозкових нервів, що з'єднуються з під'язиковим нервом до вступу його у товщу язика і проходять певний відрізок у його складі, утво-

роють верхній корінець шийної петлі (*ansa cervicalis*), яка іннервує підпад'язикові м'язи шийні (див. "Шийне сплетення").

Спинномозкові нерви

Спинномозкові нерви, *nn. spináles*, кількістю 31 пара, є мішаними нервами. Розрізняють 8 пар шийних, 12 пар грудних, 5 пар поперекових, 5 пар крижових, 1 пару (інколи 2 пари) куприкових спинномозкових нервів.

Кожний спинномозковий нерв утворюється шляхом злиття двох корінців: переднього та заднього. **Передній (руховий) корінець**, *radix anterior (motória)*, складається з аксонів тих нейронів, тіла яких лежать у передньому та бічному стовпах сірої речовини спинного мозку. **Задній (чутливий) корінець**, *radix posterior (sensória)*, складається з аксонів псевдоуніполярних нейронів спинномозкового вузла. Обидва корінці зливаються у міжхребцевому отворі, формуючи **стовбур спинномозкового нерва** (*truncus n. spinalis*), який виходить із хребтового каналу через цей отвір. **Спинномозковий вузол**, *gánglion spinále*, у вигляді потовщення заднього корінця розміщений біля місця його злиття з переднім корінцем (рис. 308).

Перший шийний спинномозковий нерв виходить із хребтового каналу між потиличною кісткою та I шийним хребцем, VIII шийний спинномозковий нерв виходить крізь міжхребцевий отвір між VII шийним та I грудним хребцями, V крижовий та куприковий (куприкові) нерви – крізь крижовий розтвір. Шийні спинномозкові нерви виходять над відповідним шийним хребцем, а грудні та поперекові спинномозкові нерви – під відповідним хребцем. По виходу з міжхребцевого отвору стовбур спинномозкового нерва поділяється на дві великі гілки (передню та задню), а також видає менші за розміром сполучні та оболонну гілки.

1. Сполучних гілок (*rr. comunicántes*) від кожного спинномозкового нерва відходить дві. Одна з них – **біла гілка**, *ramus albus*, – містить вкриті мієліном передвузлові волокна (аксони нейронів бічного проміжного ядра сірої речовини спинного мозку), які досягають певного вузла симпатичного стовбура. Інша – **сіра гілка**, *ramus griseus*, – містить переважно післявузлові (безмієлінові) волокна, що йдуть у зворотному напрямі від вузла симпатичного стовбура до спинномозкового нерва.

2. Оболонна гілка, *ramus meníngeus*, містить чутливі та симпатичні нервові

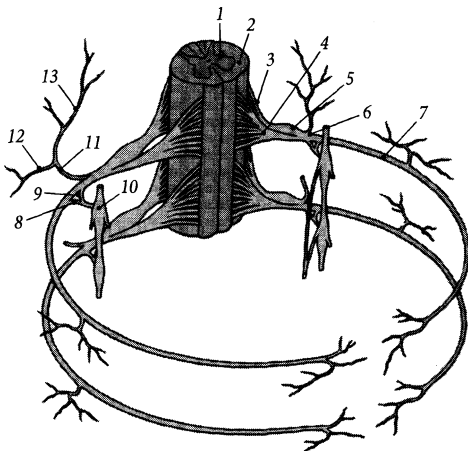


Рис. 308. Спинномозковий нерв, *n. spinalis*, його корінці та гілки

- 1 – substantia grisea;
- 2 – substantia alba;
- 3 – radix posterior;
- 4 – radix anterior;
- 5 – ganglion spinale;
- 6 – truncus n. spinalis;
- 7 – ramus anterior;
- 8 – ramus griseus;
- 9 – ramus albus;
- 10 – ganglion sympaticum;
- 11 – r. posterior;
- 12 – r. lateralis;
- 13 – r. medialis

волокна. Вона заходить у хребтовий канал через міжхребцевий отвір перед відповідним спинномозковим нервом та іннервує оболони спинного мозку.

3. Передня гілка, *râmus anterior*, – найбільша гілка спинномозкового нерва. З'єднується з передніми гілками сусідніх спинномозкових нервів, формуючи поблизу хребтового стовпа сплетення. Розрізняють шийне, плечове, поперекове, крижове та куприкове сплетення (рис. 326). Передні гілки грудних нервів продовжуються у міжреброві нерви, не утворюючи сплетень.

4. Задня гілка, *râmus posterior*, тонша за передню гілку спинномозкового нерва (крім I шийного нерва). Задні гілки спинномозкових нервів ідуть дозад між поперечними відростками хребців (задні гілки крижових нервів проходять крізь задні крижові отвори) та іннервують шкіру та глибокі м'язи спини, шиї та потилиці.

Шийні нерви

Шийні нерви, *nn. cervicales*, – 8 пар спинномозкових нервів, що беруть початок від восьми шийних сегментів спинного мозку. Стовбур кожного шийного нерва лягає у борозну спинномозкового нерва на поперечному відростку відповідного шийного хребця (крім I та VIII нервів) і віддає сполучні, оболонку, передню і задню гілки.

Кожна із **задніх гілок (*rr. posteriores*)** шийних нервів поділяється на **присередню та бічну гілки (*râmus medialis/ laterâlis*)**, які іннервують глибокі м'язи шиї, шкіру потилиці та задньої ділянки шиї.

Серед задніх гілок шийних нервів виділяють гілки I, II та III шийних нервів, які мають власні назви.

1. Підпотиличний нерв, *n. suboccipitalis* (C_1), є задньою гілкою I шийного нерва. Вона є руховою і більшою за відповідну передню гілку. Прямуює назад, ідучи у борозні хребтової артерії атланта під хребтовою артерією та іннервує такі підпотиличні м'язи: великий та

малий задні прями м'язи голови, верхній та нижній косі м'язи голови.

2. Великий потиличний нерв, *n. occipitalis major* (C_2), є задньою гілкою II шийного нерва. Проходить між атлантом та осьовим хребцем, пронизує трапецієподібний м'яз та іннервує повістовий м'яз голови та шкіру потиличної ділянки.

3. Третій потиличний нерв, *n. occipitalis tertius* (C_3), є задньою гілкою III шийного нерва. Розміщений присередніше великого потиличного нерва, іннервує шкіру потиличної ділянки поблизу середньої лінії.

Передні гілки, *rr. anteriores*, шийних нервів формують шийне та плечове сплетення.

Шийне сплетення

Шийне сплетення, *plexus cervicalis*, утворене передніми гілками чотирьох верхніх шийних нервів (C_1 – C_4) (рис. 311). Воно розташовується на рівні чотирьох верхніх шийних хребців на передній поверхні глибоких м'язів шиї (середнього драбинчастого м'яза та ремінного м'яза шиї) під груднинно-ключично-соскоподібним м'язом. Гілки шийного сплетення поділяються на рухові, чутливі та мішані.

I. Рухові (м'язові) гілки шийного сплетення прямують до м'язів, розміщених поряд зі сплетенням, – переднього, середнього та заднього драбинчастих м'язів, довгих м'язів голови та шиї, переднього та бічного прямих м'язів голови, м'яза-підйімача лопатки, передніх міжпоперечних м'язів шиї.

Шийна петля, *ansa cervicalis*, іннервує підпід'язикові м'язи шиї та підборідно-під'язиковий м'яз. Вона утворена двома корінцями: верхнім та нижнім, які містять волокна I – III шийних нервів (рис. 309). **Верхній корінець, *radix superior* (C_1 – C_2)**, певний відрізок іде у складі під'язикового нерва, а потім відділяється від нього, йде

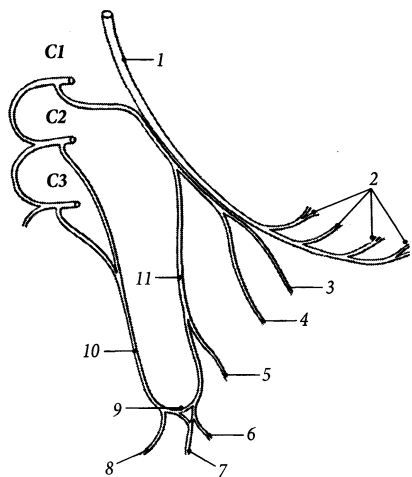


Рис. 309. Шийна петля, *ansa cervicalis*.

1 – n. hypoglossus; 2 – rr. linguales; 3 – ad m. geniohyoideus; 4 – ad m. thyrohyoideus; 5 – ad m. venter superior m. omohyoidei; 6 – ad m. sternohyoideus; 7 – ad m. sternothyroideus; 8 – ad venter inferior m. omohyoidei; 9 – ansa cervicalis; 10 – radix inferior; 11 – radix superior

вниз по передній поверхні спільної сонної артерії і зливається з **нижнім корінцем** (*radix inferior*) (C₂–C₃). Від спільного з під'язиковим нервом відрізка переднього корінця шийної петлі відгалужується **щитопід'язикова гілка**, *r. thyrohyoideus*, яка іннервує однойменний м'яз.

II. Чутливі (шкірні) гілки шийного сплетення огинають задній край груднинно-ключично-соскоподібного м'яза, пронизують власну фасцію шиї і з'являються у її підшкірній основі. До чутливих гілок шийного сплетення належать такі нерви:

1. Малий потиличний нерв, *n. occipitalis minor* (C₂–C₃), – розміщений найвище серед шкірних гілок сплетення. Піднімається вгору збоку від великого потиличного нерва й іннервує шкіру потиличної ділянки позаду вушної раковини (рис. 310).

2. Великий вушний нерв, *n. auricularis magnus* (C₃), прямує вгору, косо перетинає груднинно-ключично-соскоподібний м'яз,

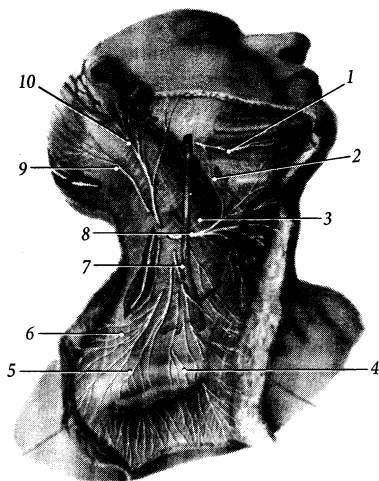


Рис. 310. Шкірні гілки шийного сплетення.

1 – r. marginalis mandibularis n. facialis; 2 – r. colli n. facialis; 3 – m. sternocleidomastoideus; 4 – nn. supraclaviculares mediales; 5 – nn. supraclaviculares intermedii; 6 – nn. supraclaviculares laterales; 7 – v. jugularis interna; 8 – n. transversus colli; 9 – n. occipitalis minor; 10 – n. auricularis magnus

поділяється на дві гілки й іннервує шкіру задньої поверхні вушної раковини та шкіру одразу за вушною раковиною (**задня гілка**, *ramus posterior*), шкіру під та перед вушною раковиною до кута нижньої щелепи (**передня гілка**, *ramus anterior*).

3. Поперечний нерв шиї, *n. transversus colli* (C₃), від середини заднього краю груднинно-ключично-соскоподібного м'яза йде вперед під підшкірним м'язом шиї і поділяється на **верхні гілки** (*rr. superiores*), які іннервують шкіру шиї вище рівня під'язикової кістки, та **нижні гілки** (*rr. inferiores*), які іннервують шкіру нижче під'язикової кістки.

4. Надключичні нерви, *nn. supraclaviculares* (C₃–C₄), йдуть вниз і розгалужуються на такі нерви: а) **присередні надключичні нерви**, *nn. supraclaviculares mediales*, перетинають присередню третину ключиці й іннервують

шкіру надключичної ямки та під присередньою третиною ключиці; б) **проміжні надключичні нерви**, *nn. supraclaviculares intermediae*, перетинають середину ключиці й іннервують шкіру великої надключичної ямки та шкіру грудної клітки від рівня ключиці до IV ребра; в) **бічні надключичні нерви**, *nn. supraclaviculares laterales*, прямують до дельтоподібної ділянки й іннервують шкіру цієї ділянки та над акроміоном.

III. Мішані гілки шийного сплетення подані одним діафрагмовим нервом. **Діафрагмовий нерв**, *n. phrenicus* (C₃–C₅), йде вниз по передній поверхні переднього драбинчастого м'язу, проходить між підключичними артерією та веною і крізь верхній отвір грудної клітки потрапляє у грудну порожнину (рис. 311). У грудній порожнині діафрагмовий нерв проходить перед коренем відповідної легені, далі йде вниз у середньому середостінні і досягає діафрагми. На рівні I ребра до діафрагмового нерва приєднуються додаткові діафрагмові нерви – гілки підключичного нерва (від плечового сплетення).

Рухові гілки діафрагмового нерва іннервують діафрагму. Чутливі гілки нерва іннервують осердя та сусідню з ним плевру

(осердна гілка, *ramus pericardiacus*). Чутливі **діафрагмово-черевні гілки**, *rr. phrenicoabdominales*, правого діафрагмового нерва досягають печінки, що обумовлює існування френікус-симптому при захворюваннях печінки, коли пацієнт відчуває біль у правій малій надключичній ямці при натисненні у цьому місці. Зонами іннервації гілок шийного сплетення (діафрагмового нерва та бічних надключичних нервів) пояснюються і те, що щипання шкіри дельтоподібної ділянки може зупинити напад гикавки.

Плечове сплетення

Плечове сплетення, *plexus brachialis*, утворене передніми гілками чотирьох нижніх шийних нервів, частинами передніх гілок IV шийного і I грудного нервів (рис. 311). Воно простягається від хребтового стовпа до пахової порожнини до рівня хірургічної шийки плечової кістки.

Травма плечового сплетення (напр., внаслідок мотоциклетної аварії) призводить до повного або часткового паралічу м'язів та повної або часткової анестезії шкіри верхньої кінцівки.

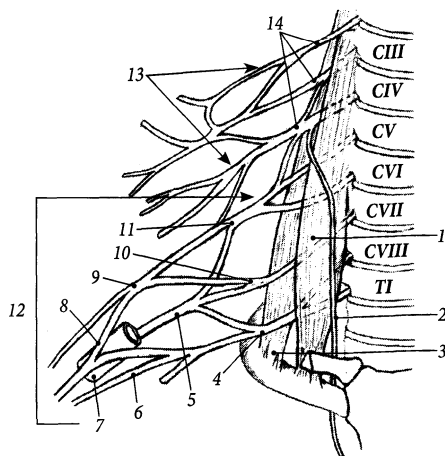


Рис. 311. Шийне та плечове сплетення, *plexus cervicalis et plexus brachialis*.

- 1 – m. scalenus anterior;
- 2 – n. phrenicus;
- 3 – m. scalenus medius;
- 4 – truncus inferior;
- 5 – fasciculus posterior;
- 6 – fasciculus medialis;
- 7 – a. axillaris;
- 8 – radix lateralis n. mediani;
- 9 – fasciculus lateralis;
- 10 – truncus medius;
- 11 – truncus superior;
- 12 – plexus brachialis;
- 13 – plexus cervicalis;
- 14 – rr. anteriores nn. cervicales

Плечове сплетення має над- і підключичну частини. **Надключична частина**, *pars supraclaviculáris*, плечового сплетення розміщена у міждрабинчастому просторі шії та в глибині великої надключичної ямки і представлена трьома **стовбурами** (*trúnci*) та їх розгалуженнями. **Верхній стовбур**, *trúncus supérior*, утворений передніми гілками IV–VI шийних нервів, **середній стовбур**, *trúncus médius*, – передньою гілкою VII шийного нерва, **нижній стовбур**, *trúncus inférior*, – передніми гілками VIII шийного та I грудного нервів. Нервові волокна **передніх розгалужень** (*divisiónes anterióres*) стовбурів входять до складу тих гілок плечового сплетення, що іннервують м'язи-згиначі верхньої кінцівки. Волокна **задніх розгалужень** (*divisiónes posterióres*) стовбурів входять до складу тих гілок плечового сплетення, що іннервують м'язи-розгиначі верхньої кінцівки. **Підключична частина**, *pars infraclaviculáris*, плечового сплетення розміщена під ключицею у паховій порожнині і представлена трьома **пучками** (*fasciculi*) – **присереднім** (*fasciculus mediális*), **бічним** (*fasciculus laterális*), **заднім** (*fasciculus postérior*), які розміщені з відповідних боків пахової артерії. Пучки беруть початок від передніх та задніх розгалужень стовбурів надключичної частини сплетення.

Гілки плечового сплетення умовно можна поділити на короткі та довгі.

Короткі гілки плечового сплетення

Короткі гілки починаються від надключичної та підключичної частин плечового сплетення. Вони іннервують усі м'язи плечового пояса, поверхневі м'язи грудної клітки та частину поверхневих м'язів спини.

До м'язів спини йдуть такі нерви:

1. Спинний (дорсальний) нерв лопатки, *n. dorsális scápulae* (C_5), відгалужується від передньої гілки V шийного нерва біля міжхребцевого отвору, пронизує середній драбинчастий м'яз, йде вниз до присереднього

краю лопатки, де іннервує м'яз-підіймач лопатки та ромбоподібні м'язи.

2. Грудо-спинний нерв, *n. thoracodorsális* (C_6 – C_8), йде від заднього пучка уздовж бічного краю лопатки до найширшого м'яза спини та іннервує його.

До м'язів грудної клітки прямують такі нерви:

3. Підключичний нерв, *n. subclávius* (C_4 – C_6), йде від верхнього стовбура плечового сплетення вниз, проходить перед підключичною артерією до підключичного м'яза та іннервує його. Віддає сполучні гілки до діафрагмового нерва – **додаткові діафрагмові нерви** (*nn. phrénici accessórii*).

4. Довгий грудний нерв, *n. thorácicus lóngus* (C_5 – C_7) починається від передніх гілок V–VII шийних нервів до утворення стовбурів сплетення, пронизує середній драбинчастий м'яз, прямує вниз вздовж бічної поверхні переднього зубчастого м'яза та іннервує його.

5. Присередній та бічний грудні нерви, *n. pectorális mediális* (C_8 – T_1)/ *laterális* (C_5 – C_7), починаються від присереднього та бічного пучків підключичної частини плечового сплетення відповідно. Вони йдуть уперед та вниз, пронизують ключично-грудну фасцію та іннервують великий та малий грудні м'язи.

М'язи плечового пояса іннервуються такими нервами:

6. Надлопатковий нерв, *n. suprascapuláris* (C_5 – C_6), йде від верхнього стовбура до вирізки лопатки, проходить під верхньою поперечною зв'язкою лопатки у надостьову ямку, огинає шийку лопатки і проходить під нижньою поперечною зв'язкою лопатки у підостьову ямку. Іннервує надостьовий та підостьовий м'язи.

7. Підлопаткові нерви, *nn. subscapuláres* (C_5 – C_7), – 2–3 гілки, що йдуть від заднього пучка (і від задніх розгалужень) плечового сплетення по передній поверхні підлопаткового м'яза. Іннервують підлопатковий та великий круглий м'язи.

8. Паховий нерв, *n. axilláris* (C_5 – C_6), починається від заднього пучка плечового

сплетення, виходить із пахової порожнини крізь чотиристоронній отвір разом із задньою огиною артерією плеча і розгалужується на м'язові гілки (*rr. musculares*), які іннервують дельтоподібний та малий круглий м'язи. Чутлива гілка пахового нерва – **верхній бічний шкірний нерв плеча**, *n. cutaneus brachii lateralis superior*, – іннервує шкіру дельтоподібної ділянки.

Довгі гілки плечового сплетення

Довгі гілки починаються від підключичної частини плечового сплетення. Вони іннервують м'язи, шкіру та інші структури вільної верхньої кінцівки. До довгих гілок плечового сплетення належать серединний, ліктьовий, променевий, м'язово-шкірний нерви, присередні шкірні нерви плеча та передпліччя.

1. Серединний нерв, *n. medianus*, починається двома **корінцями** – **присереднім** (*radix medialis*, C_8-T_1) та **бічним** (*radix lateralis*, C_6-C_7) – від присереднього та бічного пучків плечового сплетення (рис. 311, 312). Корінці зливаються у єдиний стовбур попереду пахової артерії, далі нерв проходить на плечі у присередній двоголової борозні разом із плечовими артерією та венами. У ліктьовій ямці нерв проходить під апоневрозом двоголового м'яза плеча, пронизує товщу круглого м'яза-привертача і лягає на передпліччі у серединну борозну. Через канал зап'ястка серединний нерв проходить на кисть і розгалужується на спільні долонні пальцеві нерви.

На плечі серединний нерв гілок не віддає. У ліктьовій ямці від нерва відходить **передній міжкістковий нерв передпліччя**, *n. interosseus antebrachii anterior*, який спускається вниз по передній поверхні міжкісткової перетинки та іннервує довгий м'яз-згинач великого пальця, променеву частину глибокого м'яза-згинача пальців (сухожилки цієї частини йдуть до вказівного та середнього пальців), квадратний м'яз-привертач,

променево-зап'ястковий та міжзап'ястковий суглоби. Також у ліктьовій ямці від середнього нерва ще відходить чутлива гілка до капсули ліктьового суглоба та відходять **м'язові гілки**, *rr. musculares*, які прямують до круглого м'яза-привертача, променевого м'яза-згинача зап'ястка, довгого долонного м'яза, поверхневого м'яза-згинача пальців. Таким чином, на передпліччі серединний нерв іннервує всю передню групу м'язів передпліччя, за виключенням ліктьового м'яза-згинача зап'ястка та ліктьової частини глибокого м'яза-згинача пальців.

➤ **Долонна гілка**, *r. palmaris*, відходить від серединного нерва у нижній третині передпліччя, пронизує фасцію передпліччя, йде вниз та іннервує шкіру долонної поверхні кисті з променевого боку.

➤ **Спільні долонні пальцеві нерви**, *nn. digitales palmares communes*, – 3 нерви, що утворюються в результаті кінцевого розгалуження серединного нерва на рівні дистального краю утримувача згиначів. Вони проходять під долонним апоневрозом уздовж I–III між'ясткових проміжків і розгалужуються на власні долонні пальцеві нерви. М'язові гілки спільних долонних пальцевих нервів іннервують більшу частину м'язів тенара (короткий відвідний м'яз великого пальця, протиставний м'яз великого пальця, поверхневу головку короткого м'яза-згинача великого пальця) та I–III червоподібні м'язи. Шкірні гілки спільних долонних пальцевих нервів іннервують шкіру долонної поверхні кисті між тенаром та гіпотенаром. **Власні долонні пальцеві нерви**, *nn. digitales palmares proprii*, іннервують шкіру долонної поверхні кисті I–III пальців та променевий бік IV пальця (шкіру трьох з половиною пальців) (рис. 314), а також шкіру тильної поверхні дистальної фаланги I пальця, середньої та дистальної фаланг II та III пальців, променевого боку IV пальця.

2. Ліктьовий нерв, *n. ulnaris* (C_8-T_1), бере початок від присереднього пучка плечового сплетення (рис. 313). На плечі спочатку лягає у присередню двоголову

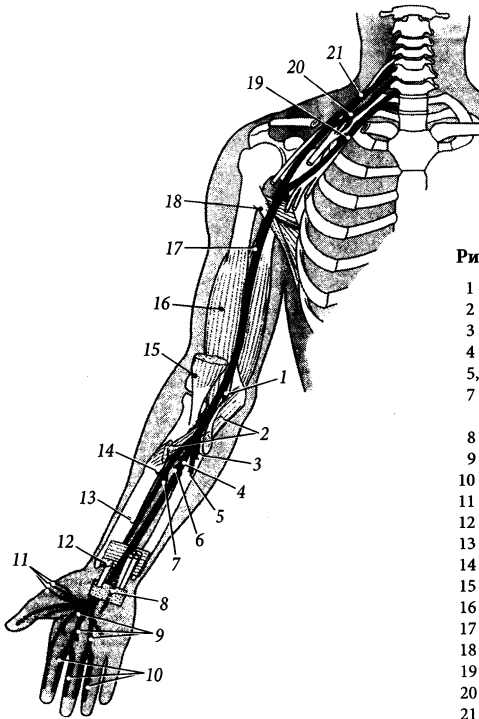


Рис. 312. Серединний нерв, *n. medianus* (схема).

- 1 – r. muscularis ad m. pronator teres;
- 2 – m. pronator teres;
- 3 – r. muscularis ad m. flexor carpi radialis;
- 4 – r. muscularis ad m. palmaris longus;
- 5, 6 – r. muscularis ad m. flexor digitorum superficialis;
- 7 – r. muscularis ad m. flexor digitorum profundus (*pars lateralis*);
- 8 – r. palmaris n. mediani;
- 9 – nn. digitales palmares communes;
- 10 – nn. digitales palmares proprii;
- 11 – rr. musculares;
- 12 – tendo m. flexoris carpi radialis;
- 13 – n. interosseus anterior;
- 14 – r. muscularis ad m. flexor pollicis longus;
- 15 – m. biceps brachii;
- 16 – m. brachialis;
- 17 – n. medianus;
- 18 – m. latissimus dorsi;
- 19 – truncus inferior;
- 20 – truncus medius;
- 21 – n. cervicalis VI

борозну, потім пронизує присередню між'язову перетинку і проходить позаду присереднього надвиростка в однойменній борозні, де він лежить поверхнево під шкірою і є доступним для пальпації. На передпліччі ліктьовий нерв проходить у ліктьовій борозні разом з однойменними артерією та венами і дистально на передній поверхні утримувача згиначів переходить у свою кінцеву долонну гілку.

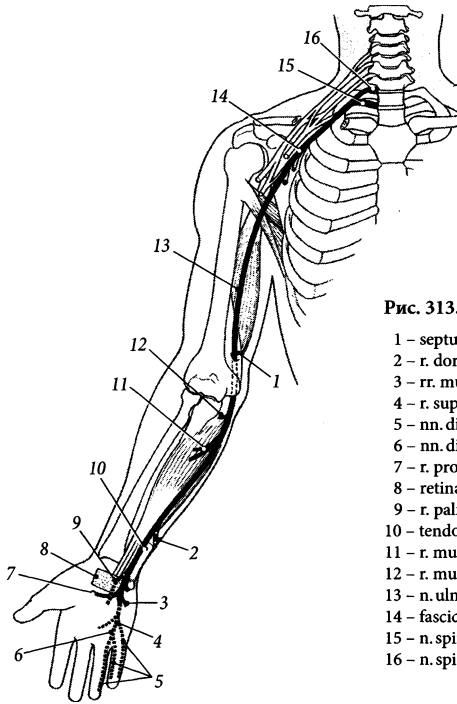
Як і серединний нерв, ліктьовий нерв на плечі гілок не віддає. На передпліччі м'язові гілки, *rr. musculares*, ліктьового нерва іннервують ліктьовий м'яз-згинач зап'ястка та ліктьову частину глибокого згинача пальців; невелика суглобова гілка іннервує капсулу ліктьового суглоба.

➤ **Тильна гілка, *r. dorsalis***, відходить від ліктьового нерва на межі між середньою

та дистальною третинами передпліччя, проходить під сухожилком ліктьового згинача зап'ястка, огинає ліктьову кістку і прямує на тильну поверхню кисті, де своїми кінцевими гілками – **тильними пальцевими нервами** (*nn. digitales dorsales*) – іннервує шкіру мізинця, безіменного пальця та ліктьового боку середнього пальця.

➤ **Долонна гілка, *r. palmaris n. ulnaris***, є продовженням ліктьового нерва, що проходить на долоню разом з ліктьовою артерією перед утримувачем згиначів. Пройшовши збоку від горохоподібної кістки, долонна гілка ліктьового нерва поділяється на поверхневу та глибоку гілки.

А. Поверхнева гілка, *r. superficialis*, йде на кисті поверхнево під шкірою та долонним апоневрозом, віддає м'язову гілку до короткого долонного м'яза і продовжується

Рис. 313. Ліктьовий нерв, *n. ulnaris* (схема).

- 1 – septum intermusculare mediale;
- 2 – r. dorsalis n. ulnaris;
- 3 – rr. muscularis;
- 4 – r. superficialis;
- 5 – nn. digitales palmares proprii;
- 6 – nn. digitales palmares communes;
- 7 – r. profundus;
- 8 – retinaculum flexorum;
- 9 – r. palmaris n. ulnaris;
- 10 – tendo m. flexoris carpi ulnaris;
- 11 – r. muscularis ad m. flexor digitorum profundus (*pars medialis*);
- 12 – r. muscularis ad m. flexor carpi ulnaris;
- 13 – n. ulnaris;
- 14 – fasciculus medialis;
- 15 – n. spinalis I;
- 16 – n. spinalis VIII

у спільний долонний пальцевий нерв (*n. digítalis palmáris commúnis*), який йде у IV міжп'ястковому проміжку і поділяється на два власні долонні пальцеві нерви (*nn. digítales palmáres próprii*), що розгалужуються у шкірі сусідніх поверхонь IV та V пальців з долонної сторони та у шкірі середньої та дистальної фаланг цих пальців з тильної сторони. До шкіри ліктьового боку V пальця йде власний долонний пальцевий нерв, що відходить самостійно від поверхневої гілки.

Б. Глибока гілка, *r. profundus*, огинає з присереднього боку гачок гачкуватої кистки, проходить крізь товщу м'язів гіпотенара і по ходу артеріальної глибокої долонної дуги досягає м'язів тенара. Нерви, що відходять від глибокої гілки, іннервують більшість м'язів гіпотенара (відвідний м'яз мізниця, короткий м'яз-згинач мізниця та

протиставний м'яз мізниця), середню групу м'язів кисті (міжкісткові м'язи, III та IV червоподібні м'язи), м'язи тенара (привідний м'яз великого пальця та глибоку головку короткого згинача великого пальця).

3. Присередній шкірний нерв плеча, *n. cutáneus bráchii mediális* (C_8-T_1), починається від присереднього пучка плечового сплетення, супроводжує пахову артерію і своїми гілками іннервує шкіру присередньої поверхні плеча, з'єднуючись з міжреброво-плечовими нервами (гілки I–III міжребрових нервів).

4. Присередній шкірний нерв передпліччя, *n. cutáneus antebráchii mediális* (C_8-T_1), бере початок від присереднього пучка плечового сплетення, супроводжує на плечі пахову артерію. Посередині плеча пронизує фасцію плеча і досягає передпліччя по ходу княжої вени. Передня гілка, *r. anterior*, цього

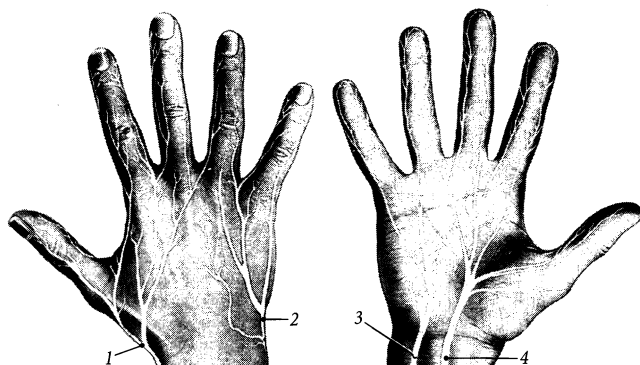


Рис. 314. Іннервація шкіри кисти.

- 1 – *n. radialis*;
- 2 – *n. ulnaris (r. dorsalis)*;
- 3 – *n. ulnaris*;
- 4 – *n. medianus*

нерва іннервує шкіру передньої поверхні передпліччя з присереднього боку, а задня гілка, *r. posterior*, – шкіру верхніх 2/3 задньої поверхні передпліччя з присереднього боку.

5. М'язово-шкірний нерв, *n. musculocutaneus* (C_5 – C_7), відходить від бічного пучка плечового сплетення, пронизує дзьобо-плечовий м'яз і прямує вниз між двоголовим м'язом плеча та плечовим м'язом. У ліктьовій ямці нерв іде в передній бічній ліктьовій борозні і продовжується на передпліччя під назвою “бічний шкірний нерв передпліччя”. На плечі м'язові гілки, *rr. musculares*, цього нерва іннервують передні м'язи плеча – дзьобо-плечовий м'яз, плечовий м'яз та двоголовий м'яз плеча. На передпліччі бічний шкірний нерв передпліччя, *n. cutaneus antebrachii lateralis*, іннервує шкіру передньобічної поверхні передпліччя (рис. 315).

6. Променевий нерв, *n. radialis* (C_5 – T_1), є продовженням заднього пучка плечового сплетення. Цей найтовстіший нерв плечового сплетення взагалі є, так би мовити, “заднім” нервом руки, бо іннервує переважно м'які тканини задніх ділянок верхньої кінцівки. У паховій ямці променевий нерв розташовується позаду пахової артерії і лежить глибше за попередні нерви. Він іде вниз убік та назад і в задній ділянці плеча проходить у борозні променевого нерва (у плечом'язовому каналі) разом з глибокими судинами плеча, спіралью

огинаючи плечову кістку (рис. 316). У ліктьову ямку нерв проходить між плечовим м'язом, плечо-променевим м'язом та довгим променевим м'язом-розгиначем зап'ястка і дещо нижче рівня бічного надвиростка плечової кістки розділяється на дві великі гілки – поверхневу та глибоку. По ходу променевого нерва віддає такі гілки:

➤ **М'язові гілки**, *rr. musculares*, променевого нерва іннервують усі задні м'язи плеча – триголовий м'яз плеча, ліктьовий м'яз, суглобовий м'яз ліктя, та окремі бічні м'язи передпліччя – плечо-променевий м'яз та довгий променевий м'яз-розгинач зап'ястка.

➤ **Задній шкірний нерв плеча**, *n. cutaneus brachii posterior*, відходить від променевого нерва, у паховій порожнині йде косо назад, пронизує фасцію плеча й іннервує шкіру задньої поверхні плеча.

➤ **Нижній бічний шкірний нерв плеча**, *n. cutaneus brachii lateralis inferior*, відходить від променевого нерва на плечі та іннервує шкіру бічної поверхні плеча нижче дельтоподібної ділянки.

➤ **Задній шкірний нерв передпліччя**, *n. cutaneus antebrachii posterior*, відходить від променевого нерва на плечі, пронизує фасцію плеча біля плечо-променевого м'яза і розгалужується у шкірі задньої поверхні передпліччя.

Поверхнева гілка, *r. superficialis*, променевого нерва йде на передпліччі у променевий

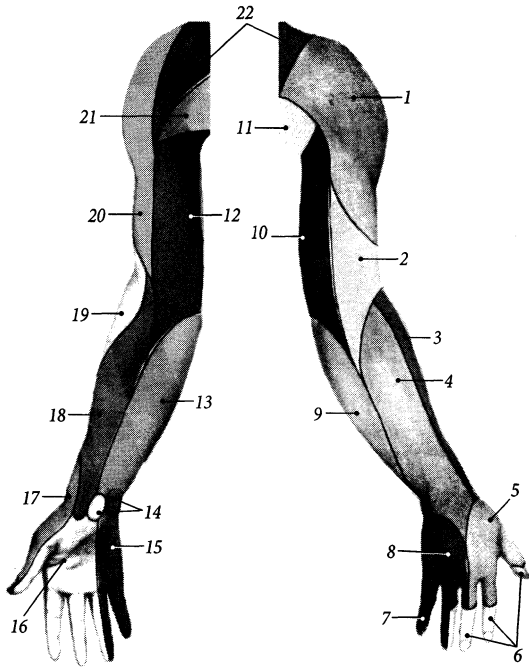


Рис. 315. Іннервація шкіри верхньої кінцівки.

- 1 – n. cutaneus brachii lateralis superior;
- 2 – n. cutaneus brachii posterior;
- 3 – n. cutaneus antebrachii lateralis (n. musculocutaneus);
- 4 – n. cutaneus antebrachii posterior (n. radialis);
- 5 – r. superficialis n. radialis;
- 6 – nn. digitales palmares (n. medianus);
- 7 – nn. digitales palmares (n. ulnaris);
- 8 – r. dorsalis n. ulnaris;
- 9 – n. cutaneus antebrachii medialis;
- 10 – n. cutaneus brachii medialis;
- 11 – rr. cutanei laterales nn. intercostalium;
- 12 – n. cutaneus brachii medialis;
- 13 – n. cutaneus antebrachii medialis;
- 14 – rr. palmares n. mediani et n. ulnaris;
- 15 – nn. digitales palmares (n. ulnaris);
- 16 – nn. digitales palmares (n. medianus);
- 17 – r. superficialis n. radialis;
- 18 – n. cutaneus antebrachii lateralis (n. musculocutaneus);
- 19 – n. cutaneus brachii lateralis inferior (n. radialis);
- 20 – n. cutaneus brachii lateralis superior (n. axillaris);
- 21 – nn. intercostobrachiales;
- 22 – nn. supraclaviculares (plexus cervicalis)

борозні разом з променевими артерією та венами. Дещо вище рівня променево-зап'ясткового суглоба нерв пронизує фасцію передпліччя і переходить на тил кисті, де розгалужується на 5 тильних пальцевих нервів (*nn. digitales dorsales*), які іннервують шкіру тильних поверхонь проксимальних фаланг перших двох пальців з обох боків та середнього пальця з променевого боку.

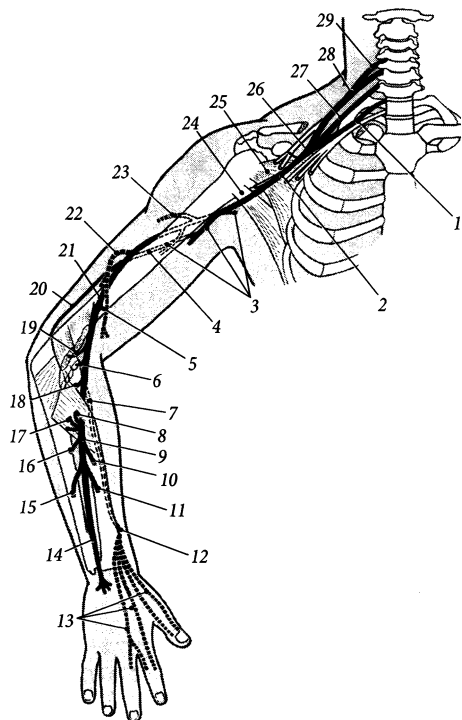
Глибока гілка, r. profundus, променевого нерва пронизує м'яз-відвертач, віддає задній міжкістковий нерв і розгалужується на м'язові гілки, які іннервують усі задні м'язи передпліччя та один бічний м'яз, що не іннервується самим променевим нервом (короткий променевий м'яз-розгинач зап'ястка). **Задній міжкістковий нерв передпліччя, n. interosseus antebrachii posterior**, йде по задній поверхні міжкісткової перетинки до кисті, віддає гілки до міжкісткової перетинки та кісток передпліччя,

міжзап'ясткових, зап'ястково-п'ясткових та п'ястково-фалангових суглобів кисті.

Грудні нерви

Грудні нерви, nn. thoracici, кількістю 12 пар, беруть початок від дванадцяти грудних нервових сегментів спинного мозку. Ці нерви виходять із хребтового каналу крізь міжхребцеві отвори нижче відповідного грудного хребця і сплетень не утворюють. Дванадцятий грудний нерв виходить з міжхребцевого отвору між останнім грудним та першим поперековим хребцем. Як і всі інші спинномозкові нерви, кожний грудний нерв віддає оболонну, сполучну, передню та задню гілки.

Задні гілки, rr. posteriores, грудних нервів ідуть назад, пронизують глибокі м'язи спини і закінчуються шкірними гілками. Кожна із задніх гілок грудних нервів

Рис. 316. Променевий нерв, *n. radialis* (схема).

- 1 – n. cervicalis VIII;
- 2, 26 – n. radialis;
- 3 – rr. musculares ad m. triceps brachii;
- 4 – n. cutaneus brachii lateralis inferior;
- 5 – r. muscularis ad m. brachialis;
- 6 – r. muscularis ad m. extensor carpi radialis brevis;
- 7, 12 – r. superficialis;
- 8 – r. muscularis ad m. extensor digitorum;
- 9 – r. muscularis ad m. extensor carpi ulnaris;
- 10 – r. muscularis ad m. abductor pollicis longus;
- 11 – r. muscularis ad m. extensor pollicis brevis;
- 13 – nn. digitales dorsales;
- 14 – n. interosseus posterior;
- 15 – r. muscularis ad m. extensor indicis;
- 16 – r. muscularis ad m. extensor pollicis longus;
- 17 – r. muscularis ad m. extensor digiti minimi;
- 18 – r. muscularis ad m. supinator;
- 19 – r. muscularis ad m. extensor carpi radialis longus;
- 20 – r. muscularis ad m. anconaeus;
- 21 – r. muscularis ad m. brachioradialis;
- 22 – n. cutaneus brachii lateralis inferior;
- 23 – n. cutaneus brachii posterior;
- 24 – m. latissimus dorsi;
- 25 – m. subscapularis;
- 27 – truncus medius;
- 28 – truncus superior;
- 29 – n. cervicalis V

відає рухові **присередню** та **бічну гілки** (*r. mediālis/ laterālis*), які іннервують глибокі м'язи спини, та **задню шкірну гілку** (*r. cutāneus postērior*), яка іннервує шкіру хребтової, лопаткової, підлопаткової та поперекової ділянок спини (рис. 317).

Передні гілки (або **міжреброві нерви**), *rr. anteriōres (nn. intercostāles)*, лягають між ребрами і прямують між ними у вентральному напрямі. Передня гілка XII грудного нерва йде під останнім ребром, тому зветься **підребровим нервом** (*n. subcostālis*).

Міжреброві нерви

Кожний **міжребровий нерв**, *n. intercostālis*, іде у міжребровому про-

міжку між внутрішнім та найглибшим міжребровими м'язами біля нижнього краю ребра разом з міжребровим (задньою або передньою) артерією та веною, які розміщені вище нерва (рис. 318). Нерв лежить під однойменною артерією. Верхні шість міжребрових нервів, ідучи у міжребрових проміжках, досягають краю грудини і розгалужуються у шкірі цієї ділянки. Наступні три (VII–IX) міжребрових нервів, досягаючи по міжребрових проміжках ребрової дуги, перетинають хрящ нижчорозташованого ребра і йдуть далі між поперечним та внутрішнім косим м'язами живота, закінчуючись шкірними гілками. Останні два (X–XI) міжреброві нерви спочатку йдуть у міжребрових проміжках глибше зовнішнього міжребрового м'яза (підребровий нерв

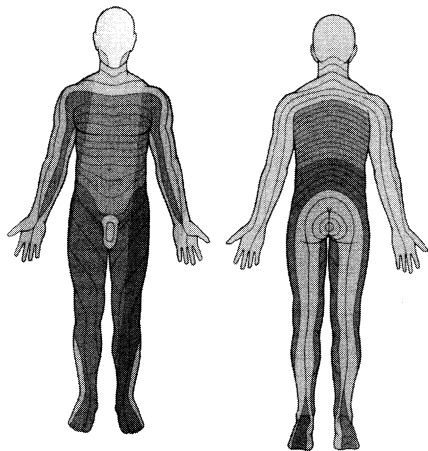


Рис. 317. Сегментарна іннервація шкіри людини.

іде глибше квадратного м'яза попереку), а далі прямують у бічні та передній стінці живота подібно до VII–IX міжребрових нервів, утворюючи з ними з'єднання у своїх кінцевих відрізках. Міжреброві нерви іннервують глибокі м'язи грудної клітки та м'язи черевної стінки; це – зовнішній, внутрішній та найглибший міжреброві м'язи, підреброві м'язи, м'яз-підйомач ребер, поперечні м'язи грудної клітки та живота, зовнішній та внутрішній косі м'язи живота, прямий та пірамідний м'язи, квадратний м'яз попереку, а також задні зубчасті м'язи спини.

Приблизно посередині міжребрового проміжку кожний міжребровий нерв віддає **бічну шкірну гілку (грудну або черевну)** (*r. cutaneus lateralis [pectorális/ abdominális]*), яка прямує косо вперед та іннервує шкіру бічної стінки грудної клітки або живота. Вздовж білягруднинної лінії на передній грудній стінці та вздовж продовження цієї лінії вниз на передню черевну стінку під шкіру виходять **передні шкірні гілки (грудні або черевні)** (*r. cutaneus anterior [pectorális/ abdominális]*) міжребрових нервів, які іннервують шкіру передньої стінки грудної клітки або живота, попередньо розпавшись на присередню та бічну гілки.

Від бічних шкірних гілок IV–VI міжребрових нервів відходять **бічні гілки груді** (*rr. mammárii lateráles*), а від передніх шкірних гілок II–IV міжребрових нервів відходять **присередні гілки груді** (*rr. mammárii mediáles*), які іннервують грудь.

Бічні шкірні гілки I–III міжребрових нервів з'єднуються з гілками присереднього шкірного нерва плеча, утворюючи **міжреброво-плечові нерви** (*nn. intercostobrachiáles*), які іннервують шкіру присередньої поверхні верхньої третини плеча.

Поперекові нерви

Поперекові нерви, *nn. lumbáles*, кількістю 5 пар, виходять із хребтового каналу крізь міжхребцеві отвори нижче відповідного поперекового хребця. Поперекові спинномозкові нерви віддають сполучні, оболонні, передні та задні гілки.

Задні гілки, *rr. posterióres*, поперекових нервів ідуть назад, проходять між ребровими відростками поперекових хребців, і кожна з них розділяється на присередню та бічну гілки. Рухова **присередня гілка**, *r. mediális*, іннервує глибокі м'язи спини. Чутлива **бічна гілка**, *r. laterális*, іннервує шкіру верхньої частини сідничної ділянки. Ці бічні гілки поперекових нервів зветься **верхніми нервами сідниці** (*nn. clúnum superióres*) (рис. 323).

Передні гілки, *rr. anterióres*, поперекових нервів формують поперекове сплетення та попереково-крижовий стовбур. **Попереково-крижовим стовбуром** (*tráncus lumbosacrális*) зв'язуються одне з одним поперекове і крижове сплетення, тому їх часто об'єднують терміном **попереково-крижове сплетення**, *pléxus lumbosacrális*.

Поперекове сплетення

Поперекове сплетення, *pléxus lumbális*, утворене передніми гілками чотирьох верх-

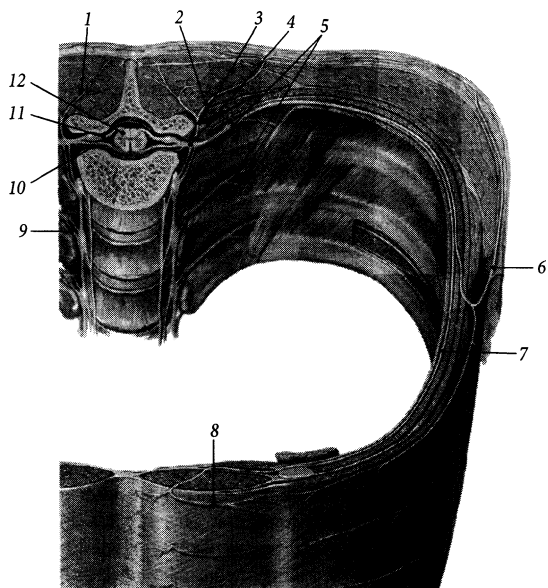


Рис. 318. Міжреброві нерви, *nn. intercostales*.

- 1 – r. medialis r. dorsalis n. thoracici;
- 2 – r. lateralis r. dorsalis n. thoracici;
- 3 – r. dorsalis n. thoracici;
- 4 – n. spinalis;
- 5 – nn. intercostales;
- 6 – r. cutaneus lateralis;
- 7 – mm. intercostales interni;
- 8 – r. cutaneus anterior;
- 9 – rr. communicantes;
- 10 – radix anterior;
- 11 – radix posterior;
- 12 – medulla spinalis

ніх поперекових нервів і частиною волокон передньої гілки XII грудного нерва (рис. 319). Воно розташовується попереду поперечних відростків поперекових хребців та квадратного м'яза поперек, позаду великого поперекового м'яза і частково у товщі останнього.

Короткі м'язові гілки відходять від передніх гілок поперекових нервів ще до утворення сплетення й іннервують квадратний м'яз поперек, великий та малий поперекові м'язи, міжпоперечні бічні м'язи поперек.

Гілками поперекового сплетення є такі нерви:

1. Клубово-підчеревний нерв, *n. iliohypogastricus* (T_{12} – L_1), виходить з-під бічного краю великого поперекового м'яза і йде вбік по передній поверхні квадратного м'яза поперек. Далі він проходить вперед та вниз паралельно підребровому нерву у товщі бічної стінки живота між внутрішнім косим та поперечним м'язами, іннервує бічні м'язи живота і поділяється на дві чутливі кінцеві гілки. **Бічна шкірна**

гілка, *r. cutaneus lateralis*, іннервує шкіру верхньобічної частини сідничної ділянки. **Передня шкірна гілка, *r. cutaneus anterior***, пронизує апоневроз зовнішнього косого м'яза живота над поверхневим пахвинним кільцем і іннервує шкіру живота над лобком.

2. Клубово-пахвинний нерв, *n. ilioinguinalis* (T_{12} – L_1), виходить з-під бічного краю великого поперекового м'яза нижче клубово-підчеревного нерва і йде паралельно до цього нерва. Далі клубово-пахвинний нерв проходить між внутрішнім косим та поперечним м'язами живота, іннервує бічні м'язи живота і заходить у пахвинний канал. У пахвинному каналі нерв розміщується перед сім'яним каналом у чоловіків або круглою зв'язкою матки у жінок. Після виходу з каналу через поверхнє пахвинне кільце нерв розгалужується на наступні чутливі кінцеві гілки. **Передні калиткові нерви, *nn. scrotales anteriores***, іннервують у чоловіків шкіру лобка, кореня статевого члена, верхньо-присередньої поверхні стегна та передніх

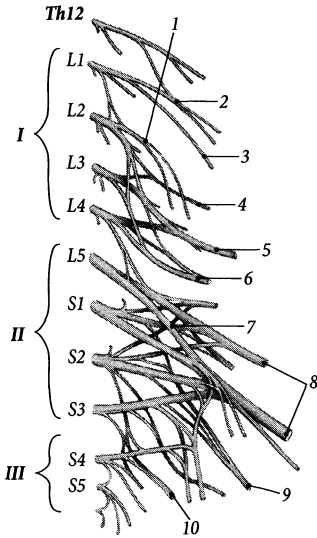


Рис. 319. Поперекове сплетення, *plexus lumbalis* (I), крижове сплетення, *plexus sacralis* (II), куприкове сплетення, *plexus coccygeus* (III) (схема).

1 - *n. genitofemoralis*; 2 - *n. iliohypogastricus*; 3 - *n. ilioinguinalis*; 4 - *n. cutaneus femoris lateralis*; 5 - *n. femoralis*; 6 - *n. obturatorius*; 7 - *truncus lumbosacralis*; 8 - *n. ischiadicus*; 9 - *n. cutaneus femoralis posterior*; 10 - *n. pudendus*

відділів калитки. **Передні губні нерви**, *nn. labiales anteriores*, іннервують у жінок шкіру великих соромітних губ, лобка та верхньоприсередньої поверхні стегна.

3. Статевостегновий нерв, *n. genitofemoralis* (L_1-L_2), пронизує великий поперековий м'яз, з'являється на його передній поверхні на рівні III поперекового хребця і поділяється на дві гілки: статеву та стегнову. **Статєва гілка**, *r. genitalis*, входить у пахвинний канал, де розташовується позаду сім'яного канатика у чоловіків або круглої зв'язки матки у жінок, виходить з каналу крізь поверхнєве пахвинне кільце та іннервує у чоловіків сім'яний канатик, шкіру та м'ясисту оболонку калитки, шкіру верхньоприсередньої поверхні стегна, м'яз-підіймач яєчка, а у жінок - круглу зв'язку

матки, шкіру великих соромітних губ та верхньоприсередньої поверхні стегна. **Стегнова гілка**, *r. femoralis*, виходить із порожнини таза через судинну лауну збоку від стегнової артерії, пронизує решітчасту фасцію та іннервує шкіру верхньоприсередньої поверхні стегна зразу під пахвинною зв'язкою.

4. Бічний шкірний нерв стегна, *n. cutaneus femoris lateralis*, з'являється на поверхні бічного краю великого поперекового м'яза, йде вниз по передній поверхні клубового м'яза, виходить із порожнини таза через бічний відділ м'язової лауни й іннервує шкіру бічної поверхні стегна.

5. Затульний нерв, *n. obturatorius* (L_2-L_4), з'являється на поверхні бічного краю великого поперекового м'яза, йде вниз вздовж бічної стінки малого таза, виходить з порожнини таза на стегно через затульний канал і поділяється на передню та задню гілки.

➤ **Передня гілка**, *r. anterior*, є продовженням основного стовбура нерва, проходить між коротким та довгим привідними м'язами, іннервує **м'язовими гілками** (*rr. musculares*) ці м'язи, а також зовнішній затульний, гребінний та граційний м'язи. Дистально передня гілка продовжується у **шкірну гілку** (*r. cutaneus*), яка пронизує широку фасцію між кравецьким та довгим привідним м'язами та іннервує шкіру нижніх 2/3 присередньої поверхні стегна.

➤ **Задня гілка**, *r. posterior*, пронизує зовнішній затульний м'яз, лягає між великим та коротким привідними м'язами та іннервує названі м'язи.

Таким чином, рухові волокна затульного нерва іннервують в основному присередню групу м'язів стегна. Чутливі волокна задньої гілки досягають задньої стінки капсули колінного суглоба.

Непостійний додатковий затульний нерв, *n. obturatorius accessorius*, йде від сплетення вниз по передній поверхні клубової фасції, перегинається через гребінь лобкової кістки та іннервує гребінний м'яз і капсулу кульшового суглоба.

6. Стегновий нерв, *n. femoralis* (L₂–L₄), виходить з-під бічного краю великого поперекового м'яза, йде під клубовою фасцією між великим поперековим та клубовим м'язами і виходить з порожнини таза крізь м'язову лакуну. На передній поверхні стегна нерв йде вниз у межах стегового трикутника збоку від стегових судин і продовжується у привідний канал під назвою **підшкірний нерв**.

➤ **М'язові гілки, *rr. musculares*,** стегового нерва іннервують гребінний м'яз та передні м'язи стегна – кравецький м'яз, чотириголовий м'яз стегна та суглобовий м'яз коліна.

➤ **Передні шкірні гілки, *rr. cutanei anteriores*,** – 3–5 гілок стегового нерва, що пронизують широку фасцію та іннервують шкіру нижніх 3/4 передньої поверхні стегна.

➤ **Підшкірний (підшкірний) нерв, *n. saphenus*,** за функцією – чутливий, є безпосереднім продовженням стегового нерва. Виходить із привідного каналу через його присередню стінку (широкопривідну перегородку) разом з низхідною артерією коліна, проходить між кравецьким та тонким м'язами, пронизує широку фасцію, виходить під шкіру і в супроводі великої захованої вени спускається по гомілі до присереднього краю стопи. Підшкірний нерв іннервує шкіру нижче наклінка (**піднаколінкова гілка, *r. infrapatellaris***), присередньої поверхні гомілки та присереднього краю стопи до великого пальця стопи включно (**присередні шкірні гілки гомілки, *rr. cutanei cruris mediales***).

Крижові нерви

Крижові нерви, *nn. sacrales*, – п'ять спинномозкових нервів, що починаються від крижових сегментів спинного мозку. Від місця утворення (злиття корінців) крижові нерви прямують вниз спочатку у хребтовому, потім у крижовому каналі, і ще у хребтовому каналі розділяються на свої основні гілки: оболонні, сполучні, задні та передні.

Задні гілки, *rr. posteriores*, за функцією – мішані, виходять із крижового каналу крізь відповідні задні крижові отвори (гілки верхніх 4 нервів); задня гілка V крижового нерва виходить з каналу крізь крижовий розтвір. Кожна задня гілка поділяється у свою чергу на дві гілки: присередню та бічну. **Присередня гілка, *r. medialis*,** іннервує шкіру над крижовою кісткою та багатороздільні м'язи поперекового відділу хребта. **Бічна гілка, *r. lateralis*,** відходить тільки від трьох верхніх задніх гілок крижових нервів і складається тільки з чутливих волокон. Ці три бічні гілки під назвою **середніх нервів сідниці (*nn. clunium medii*)** проходять через великий сідничний м'яз, підходять до шкіри верхньоприсереднього квадранта сідничної ділянки та іннервують її (рис. 323).

Передні гілки, *rr. anteriores*, виходять з крижового каналу крізь передні крижові отвори і формують крижове сплетення.

Крижове сплетення

Крижове сплетення, *plexus sacralis*, утворене передніми гілками верхніх чотирьох крижових нервів, V поперекового та частиною передньої гілки IV поперекового нерва (рис. 319). Передня гілка V поперекового нерва та частина передньої гілки IV поперекового нерва формують **попереково-крижовий стовбур (*truncus lumbosacralis*)**. Цей стовбур спускається у порожнину малого таза крізь її верхній отвір і на передній поверхні грушоподібного м'яза приєднується до крижового сплетення.

Крижове сплетення розміщене на передній поверхні грушоподібного м'яза під тазовою фасцією. Воно має форму трикутника, основа якого обернена до передніх крижових отворів (місце виходу з крижового каналу передніх гілок крижових нервів), а верхівка – до підгрушоподібного отвору (місце виходу з порожнини таза переважної кількості гілок крижового сплетення). Гілки крижового сплетення можна

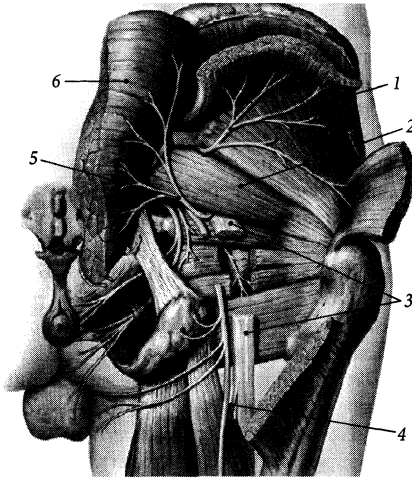


Рис. 320. Нерви сідничної ділянки.

1 – *n. gluteus superior*; 2 – *m. piriformis*; 3 – *n. ischiadicus*; 4 – *n. cutaneus femoralis posterior*; 5 – *n. gluteus inferior*; 6 – *m. gluteus maximus (sectio)*

умовно поділити на короткі та довгі. Короткі гілки іннервують м'язи та шкіру переважно в ділянці таза, а довгі гілки – м'язи та шкіру вільної нижньої кінцівки.

Короткі гілки крижового сплетення

1. М'язові гілки прямують до таких м'язів: грушоподібного (*n. musculi piriformis*), внутрішнього загульного (*n. musculi obturatorii interni*), квадратного м'яза стегна (*n. musculi quadrati femoris*), непостійно – до верхнього та нижнього близнюкових м'язів.

2. Верхній сідничний нерв, *n. gluteus superior* (L_4-S_1), виходить із порожнини таза через надгрушоподібний отвір (рис. 320), проходить між малим та середнім сідничними м'язами і досягає м'яза-натягувача широкої фасції стегна. Іннервує названі м'язи.

3. Нижній сідничний нерв, *n. gluteus inferior* (L_5-S_2), залишає таз крізь підгрушо-

подібний отвір, йде до великого сідничного м'яза і розгалужується у його товщі. Крім великого сідничного м'яза, іннервує ще капсулу кульшового суглоба.

4. Соромітний нерв, *n. pudendus* (S_2-S_4), виходить із таза через підгрушоподібний отвір, огинає сідничну ость і заходить знову у порожнину таза через малий сідничний отвір, потрапляючи до сіднично-відхідникової ямки. Далі нерв йде вперед у соромітному каналі сіднично-відхідникової ямки і продовжується у свою кінцеву гілку – спинковий нерв статевого члена (або клітора).

До виходу з порожнини таза від соромітного нерва відходять невеликі м'язові гілки, які іннервують м'яз-підйимач відхідника та куприковий м'яз, а також гілки, які з'єднуються з гілками нижнього підчеревного сплетення та іннервують середній відділ прямої кишки, дно сечового міхура, верхній відділ піхви.

У сіднично-прямокишковій ямці соромітний нерв віддає такі гілки: а) **нижні відхідникові (прямокишкові) нерви**, *nn. anales (rectales) inferiores*, які іннервують зовнішній м'яз-замикач відхідника та шкіру в ділянці відхідника; б) **промежинні нерви**, *nn. perineales*, які досягають промежини поряд з судинами промежини й іннервують м'язовими гілками (*rr. musculares*) поверхневі м'язи сечостатевої ділянки (цибулінногубчастий та сіднично-печеристий м'язи, поверхневий поперечний м'яз промежини), а задніми калитковими (губними) нервами (*nn. scrotales [labiales] posteriores*) – шкіру промежини та задніх відділів калитки (або великих соромітних губ у жінок); в) **спинковий нерв статевого члена** (або клітора у жінок), *n. dorsalis penis (clitoridis)*, який йде вперед по внутрішній поверхні гілки сідничної та нижньої гілки лобкової кістки, пронизує сечостатеву діафрагму і разом з однойменною артерією лягає на спинку статевого члена; цей нерв іннервує печеристі тіла та шкіру статевого члена (у жінок – шкіру великих та малих соромітних губ), а також глибокі м'язи сечостатевої

ділянки – глибокий поперечний м'яз попережнини та зовнішній м'яз-замикач сечівника.

Довгі гілки крижового сплетення

1. Задній шкірний нерв стегна, *n. cutaneus femoris posterior* (S_1-S_3), виходить з порожнини таза крізь підгрушоподібний отвір присередньо від сідничного нерва, проходить під великим сідничним м'язом вниз у задню стегову ділянку, пронизує широку фасцію і своїми кінцевими гілками розгалужується у шкірі задньої поверхні стегна до підколінної ямки включно.

Від заднього стегового шкірного нерва на рівні нижнього краю великого сідничного м'яза відходять такі нерви: а) **нижні нерви сідниці, *nn. clunium inferiöres*,** які виходять з-під нижнього краю великого сідничного м'яза й іннервують шкіру нижньої сідничної ділянки; б) **промежинні нерви, *nn. perineäles*,** прамують вперед, огинають сідничний горб та іннервують шкіру промежини та шкіру присереднього відділу калитки (або великих соромітних губ у жінок); **пронизний шкірний нерв, *n. cutaneus perforans*,** іннервує шкіру навколо відхідника.

2. Сідничний нерв, *n. ischiadicus* (L_4-S_3), – найбільший нерв людського тіла. Виходить із порожнини таза крізь підгрушоподібний отвір, розташовуючись збоку від інших нервів та судин (рис 318), проходить під великим сідничним м'язом збоку від сідничного горба і спускається вниз у задній ділянку стегна між півперетинчастим м'язом та двоголовим м'язом стегна, досягаючи підколінної ямки. У верхньому куті підколінної ямки сідничний нерв розділяється на дві великі гілки – великогомілковий та спільний малоогомілковий нерви. Поділ на ці дві гілки може відбуватись вище підколінної ямки або навіть у порожнині таза. На препараті нижньої кінцівки сідничний нерв можна штучно роз'єднати на великогомілковий та спільний малоогомілковий нерви шляхом розтину

сполучнотканинної перетинки, що оточує сідничний нерв, і розшарування нерва на дві гілки тупим інструментом знизу вверх.

М'язові гілки сідничного нерва іннервують задні м'язи стегна – півсухожилковий м'яз, півперетинчастий м'яз, двоголовий м'яз стегна (за винятком короткої головки двоголового м'яза стегна, яка іннервується спільним малоогомілковим нервом), а також внутрішній затульний м'яз, верхній та нижній близнюкові м'язи, великий привідний м'яз. Суглобова гілка сідничного нерва іннервує капсулу кульшового суглоба.

А. Великоогомілковий нерв

Великогомілковий нерв, *n. tibiälis* (L_4-S_3), є безпосереднім продовженням основного стовбура сідничного нерва. Проходить через підколінну ямку від її верхнього кута до нижнього, у якій розташовується поверхнево під шкірою та поверхневою фасцією позаду підколінної вени та артерії (аббревіатура взаєморозташування підколінного судинно-нервового пучка – НЕВА). Далі нерв проходить під сухожилковою дугою камбалоподібного м'яза у гомілково-підколінний канал. Великоогомілковий нерв виходить з гомілково-підколінного каналу позаду присередньої кісточки, огинає її, пройшовши під утримувачем м'язів-згиначів, і розділяється на свої кінцеві гілки – присередній та бічний підшовві нерви (рис. 321).

У підколінній ямці від великогомілкового нерва відходять м'язові гілки, присередній шкірний нерв литки та міжкістковий нерв гомілки. 1. **М'язові гілки, *rr. musculäres*,** іннервують задні м'язи гомілки – литковий, підшовний, камбалоподібний, підколінний, задній великогомілковий, довгий м'яз-згинач пальців та довгий м'яз-згинач великого пальця стопи; гілка до підколінного м'яза іннервує ще капсулу колінного суглоба. 2. **Присередній шкірний нерв литки, *n. cutaneus surae mediälis*,** йде

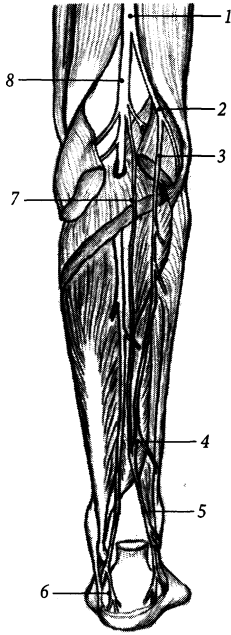

Рис. 321. Нерви задньої ділянки гомілки (тригольний м'яз литки видалений).

1 - n. ischiadicus; 2 - n. fibularis communis; 3 - n. cutaneus surae lateralis; 4 - r. communicans fibularis; 5 - n. suralis; 6 - rr. calcanei mediales; 7 - n. cutaneus surae medialis; 8 - n. tibialis

вниз під шкірою та поверхневою фасцією гомілки між двома головками литкового м'яза збоку від малої захованої вени і іннервує шкіру литкової ділянки з присереднього боку. Дещо нижче середини гомілки присередній шкірний нерв литки з'єднується з малою гомілковою сполучною гілкою бічного шкірного нерва литки і продовжується у литковий нерв. **Литковий нерв**, *n. suralis*, прямує вниз збоку від малої захованої вени, виходить на бічний край стопи і віддає **бічний тильний шкірний нерв**, *n. cutaneus dorsalis lateralis*, та **бічні п'яткові гілки**, *rr. calcanei laterales*, які іннервують шкіру тілу стопи з латерального боку та шкіру п'яtkової ділянки.

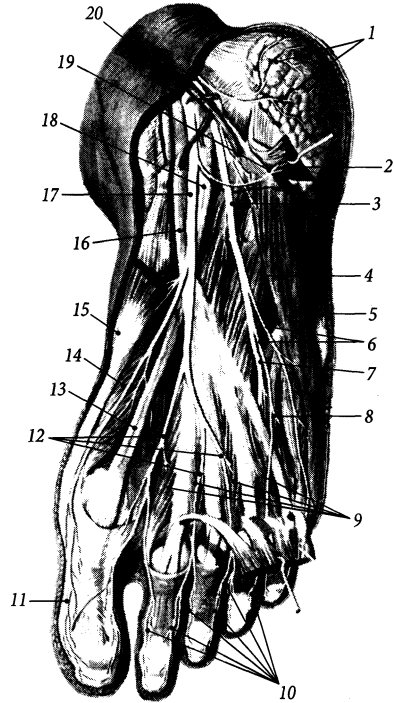


Рис. 322. Нерви підшовної поверхні стопи.

1 - rr. calcanei mediales; 2 - m. flexor digitorum brevis (перерезан); 3 - n. plantaris lateralis; 4 - m. quadratus plantae; 5 - m. abductor digiti minimi; 6 - r. superficialis; 7 - r. profundus; 8 - n. digitalis plantaris communis (n. plantaris lateralis); 9 - mm. lumbricales; 10, 11 - nn. digitales plantares proprii; 12 - nn. digitales plantares communes (от n. digitalis plantaris medialis); 13, 18 - tendo m. flexoris hallucis longi; 14 - m. flexor hallucis brevis; 15 - m. abductor hallucis; 16 - tendo m. flexoris digitorum longi; 17 - n. plantaris medialis; 19 - r. muscularis; 20 - a. tibialis posterior

3. Міжкістковий нерв гомілки, *n. interosseus cruris*, відходить від великогомілкового нерва в нижньому куті підколінної ямки, супроводить передню великогомілковою артерією та іннервує кістки гомілки, міжгомілковий синдесмоз і капсулу гомілковостопного суглоба.

4) Позаду присередньої кісточки від великогомілкового нерва відгалужуються

присередні п'яткові гілки, *rr. calcánei mediales*, які іннервують шкіру п'яткової ділянки з присереднього боку.

5) **Присередній підшоввий нерв**, *n. plantáris mediális*, є однією з двох кінцевих гілок великогомілкового нерва (рис. 322), проходить на стопу під утримувачем м'язів-згиначів присередньо від задньої великогомілкової артерії, лягає у присередню підшовву борозну і розгалужується на чотири **спільні підшовві пальцеві нерви** (*nn. digitáles plantáres commúnes*), які прямують у I–III міжплезнових проміжках та з медіального боку підшови стопи і іннервують відвідний м'яз великого пальця стопи, короткий м'яз-згинач великого пальця стопи, перший червоподібний м'яз та шкіру присередньої поверхні підшови. Ті три спільні підшовві пальцеві нерви, що йдуть у міжплезнових проміжках, роздвоюються і разом з продовженням першого спільного підшоввого пальцевого нерва формують сім власних підшоввих пальцевих нервів. **Власні підшовві пальцеві нерви**, *nn. digitáles plantáres próprii*, іннервують шкіру підшоввої та сусідніх обернених одна до одної поверхонь I–IV пальців, а також шкіру тильної поверхні їхніх дистальних фаланг.

6) **Бічний підшоввий нерв**, *n. plantáris laterális*, – друга кінцева гілка великогомілкового нерва, тонша за присередній підшоввий нерв. Проходить під коротким м'язом-згиначем пальців і досягає бічної підшоввої борозни, на початку якої розділяється на глибоку та поверхневу гілки. Перед роздвоєнням бічний підшоввий нерв віддає м'язові гілки до квадратного м'яза підшови та відвідного м'яза мизинця стопи. **Глибока гілка**, *r. profundus*, бічного підшоввого нерва йде у бічний підшоввій борозні та іннервує привідний м'яз великого пальця стопи, короткий м'яз-згинач великого пальця стопи, II–IV червоподібні м'язи. **Поверхнева гілка**, *r. superficialis*, бічного підшоввого нерва роздвоюється на два **спільні підшовві пальцеві нерви**

(*nn. digitáles plantáres commúnes*). Перший з цих спільних підшоввих пальцевих нервів йде вздовж бічного краю стопи, досягає бічної поверхні V пальця під назвою власного підшовного пальцевого нерва й іннервує шкіру бічного краю стопи та бічної поверхні V пальця. Другий спільний підшоввий пальцевий нерв йде вздовж IV міжплезнового проміжка, іннервує короткий м'яз-згинач мизинця і роздвоюється на два **власні підшовві пальцеві нерви** (*nn. digitáles plantáres próprii*), які іннервують шкіру підшоввої та обернених одна до одної поверхонь IV та V пальців, а також шкіру дистальних фаланг цих пальців.

Б. Загальний малоомілковий нерв

Загальний малоомілковий нерв, *n. fibuláris (peronéus) commúnis* (L₄–S₂), від місця роздвоєння сідничного нерва йде вниз уздовж присереднього краю довгої головки двоголового м'яза стегна та присереднього краю сухожилка цього м'яза і досягає головки малоомілкової кістки. Далі нерв прямує косо вперед, огинає під шкірою шийку малоомілкової кістки і розділяється на два малоомілкові нерви – поверхневий та глибокий. М'язові гілки спільного малоомілкового нерва іннервують коротку головку двоголового м'яза стегна. У підколінній ямці від загального малоомілкового нерва відходить **бічний шкірний нерв литки**, *n. cutáneus súrae laterális*, який прямує вниз по задній поверхні гомілки над бічною головою литкового м'яза під поверхневою фасцією, пронизує останню та іннервує шкіру задньобічної поверхні проксимальних двох третин гомілки. Від цього нерва або від самого загального малоомілкового нерва відходить **малоомілкова сполучна гілка**, *r. communicans fibuláris*, яка зливається з присереднім шкірним нервом литки, утворюючи литковий нерв.

Поверхневий малоомілковий нерв, *n. fibuláris (peronéus) superficialis*, проходить у верхньому м'язово-малоомілковому

каналі між малогомілковою кісткою та червцем довгого малогомілкового м'яза і потрапляє у передню гомілкову ділянку на межі між середньою та нижньою третиною гомілки. Далі нерв проходить вниз між малогомілковими м'язами та довгим

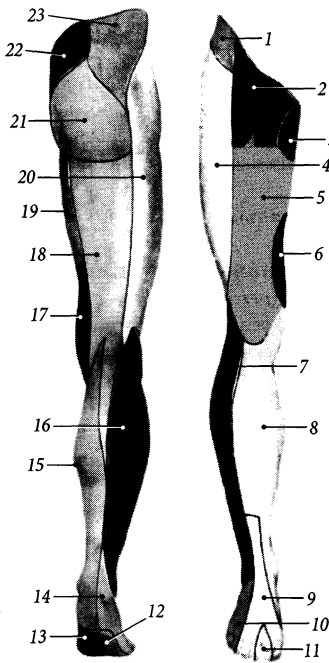


Рис. 323. Іннервація шкіри нижньої кінцівки.

1 - r. cutaneus lateralis n. iliohypogastrici; 2 - n. genitofemoralis; 3 - n. ilioinguinalis; 4 - n. cutaneus femoris lateralis; 5 - rr. cutanei anteriores n. femoralis; 6 - r. cutaneus n. obturatorii; 7 - n. cutaneus surae lateralis (от n. fibularis communis); 8 - n. saphenus; 9 - n. cutaneus dorsalis medialis (от n. fibularis superficialis); 10 - n. cutaneus dorsalis lateralis (от n. suralis); 11 - nn. digitales dorsales pedis (от n. fibularis profundus); 12 - n. plantaris lateralis; 13 - n. plantaris medialis; 14 - n. suralis; 15 - n. cutaneus surae medialis; 16 - n. saphenus; 17 - r. cutaneus n. obturatorii; 18 - n. cutaneus femoralis posterior; 19 - rr. cutanei anteriores n. femoralis; 20 - n. cutaneus femoris lateralis; 21 - nn. clunium inferiores; 22 - nn. clunium medii; 23 - nn. clunium superiores

м'язом-розгиначем пальців, пронизує фасцію гомілки і розгалужується на кінцеві шкірні гілки, які виходять на тил стопи. По ходу поверхневий малогомілковий нерв віддає **м'язові гілки**, rr. musculares, які іннервують довгий, короткий та третій малогомілкові м'язи. **Присередній тильний шкірний нерв**, n. cutaneus dorsalis medialis, йде до присереднього краю тила стопи над утримувачами м'язів-згиначів, з'єднується з декількома гілками литкового нерва й іннервує шкіру присереднього краю тилу і та великого пальця стопи та шкіру обернених одна до одної поверхонь II та III пальців стопи, за винятком шкіри над дистальними фалангами цих пальців. **Проміжний тильний шкірний нерв**, n. cutaneus dorsalis intermedius, йде до бічного краю тилу стопи над утримувачами м'язів-розгиначів і, віддавши гілки до шкіри бічної кісточки, розгалужується на **тильні пальцеві нерви стопи** (nn. digitales dorsales pedis), які іннервують шкіру обернених одна до одної поверхонь III, IV та V пальців, за винятком шкіри над їх дистальними фалангами.

Глибокий малогомілковий нерв, n. fibularis (peronéus) profundus, від місця розгалуження спільного малогомілкового нерва йде вперед, пронизує довгий малогомілковий м'яз та передню міжм'язову перегородку і потрапляє у передню ділянку гомілки. Далі нерв йде вниз по передній поверхні міжкісткової перетинки гомілки збоку від передньої великогомілкової артерії, проходить під утримувачами м'язів-розгиначів і виходить на тил стопи, де розгалужується на два **тильні пальцеві нерви стопи** (nn. digitales dorsales pedis), які іннервують шкіру обернених одна до одної поверхонь I та II пальців стопи з тильного боку (рис. 323). **М'язові гілки**, rr. musculares, глибокого малогомілкового нерва іннервують передній великогомілковий м'яз, довгий м'яз-розгинач пальців, довгий м'яз-розгинач великого пальця, короткий м'яз-розгинач пальців та короткий м'яз-розгинач великого пальця стопи.

Куприковий нерв

Куприковий нерв, *n. coccýgeus*, виходить із крижового каналу і потрапляє у порожнину таза крізь щілину між крижовою та куприковою кістками, з'єднується з передніми гілками IV та V крижових нервів, утворюючи куприкове сплетення.

Куприкове сплетення

Куприкове сплетення, *pléxus coccýgeus*, утворене передніми гілками IV–V крижових нервів та куприковим нервом. Розміщується куприкове сплетення на передній поверхні куприкового м'яза та крижово-остьової зв'язки. Від куприкового сплетення відходять: 1) **відхідниково-куприковий нерв**, *n. apococcýgeus*, який пронизує крижово-остьову зв'язку і іннервує шкіру над нею та куприком; 2) **м'язові гілки**, *rr. musculáres*, які іннервують куприковий та крижово-куприкові м'язи.

АВТОНОМНА НЕРВОВА СИСТЕМА

Автономна (вегетативна) нервова система, *systema nervórum autonómicum*, є **автономним відділом**, *divisio autonómica*, нервової системи. Вона регулює діяльність внутрішніх органів людини через вплив на серце, судини, кишечник та інші органи, що містять у своєму складі непосмуговану мускулатуру і (або) залозистий епітелій.

Внутрішні органи, які забезпечують та регулюють живлення, дихання, виділення, розмноження живого організму, можна назвати органами рослинного життя, або вегетативними органами. Сукупність органів, які розміщені не в порожнинах тіла, а в стінках тулуба та на кінцівках і які забезпечують здатність тварин та людини до добре помітних рухів та до відчуття навколишніх

подрозень, тобто мускулатуру та органи чуттів, відносять до органів тваринного життя (*сома, sóma*). Згідно з цим, французький анатом Біша М. Ф. (Bichat M. F.) ще у 1800 р. запропонував усю нервову систему поділити на **соматичну**, або анімальну (лат. *animálium* – тварина), яка сприймає подразнення навколишнього середовища та регулює рухи м'язів тіла, і **вегетативну**, або рослинну (лат. *vegetábile* – рослина) нервову систему, яка контролює обмін речовин і роботу внутрішніх органів та залоз.

Автономним цей відділ нервової системи називають через те, що він не підконтрольний свідомості людини і в мозковій корі не виявлені її вищі центри. Пересічна людина не може регулювати силу та частоту серцевих скорочень, швидкість процесів травлення тощо. Людина не відчуває навіть наявності багатьох внутрішніх органів, поки вони здорові, і не має уявлення про те, як в її організмі всмоктується їжа, відбувається перистальтика кишок та ін. Лише певною мірою на центри вегетативної нервової системи можуть впливати мозкова кора, базальні ядра, мозочок, гіпоталамус. Завдяки цьому людина може здійснювати деякий свідомий контроль за діяльністю внутрішніх органів (напр., якщо уявити у роті скибку лимона, то виділиться слина). Контроль за автономною частиною нервової системи можна посилити тренуванням, що використовується в різноманітних системах аутотренінгу та оздоровчих системах східної медицини.

Подібно до соматичної, автономна нервова система має центральну та периферійну частини. Морфологічними відмінностями автономної нервової системи від соматичної є: 1) розміщення осередків її центральної частини у певних місцях центральної нервової системи (ядровість центрів); 2) двонейронна побудова її периферійної частини, яка обумовлена розташуванням аксона першого нейрона еферентного шляху поза межами центральної нервової системи. Тіла других нейронів еферентної

ланки скупчуються у вигляді **автономних вузлів** (*gánglia autonómica*). Тому ті **нервові волокна** автономної нервової системи, що несуть імпульс до вузла, називають **передвузловими**, або **прегангліонарними** (*neurofibræ pregangliónicae*), а волокна, що несуть імпульс від вузла, – **завузловими**, або **постгангліонарними** (*neurofibræ postgangliónicae*) (рис. 324). Крім того, автономні нервові волокна, у порівнянні із соматичними, тонші і повільніше проводять імпульс. Для порівняння, не вкриті мієліном завузові волокна (група С, за *Erlager – Gasser*, 1937 р.) мають товщину близько 1 мкм і швидкість проведення імпульсу біля 1 м/с, а вкриті мієліном рухові волокна (група А, за *Erlager – Gasser*) мають товщину близько 10 мкм і швидкість проведення імпульсу біля 100 м/с.

На основі фармакологічних, фізіологічних та морфологічних ознак автономну нервову систему поділяють на дві **частини: симпатичну та парасимпатичну**.

Медіатором, що виділяється у міжнейронних синапсах симпатичної нервової системи, є норадреналін, а медіатором парасимпатичної нервової системи є аце-

тилхолін. За *H. Dale*, холінергічними є усі волокна парасимпатичної нервової системи та прегангліонарні волокна симпатичної нервової системи, а адренергічними є лише постгангліонарні волокна симпатичної нервової системи.

Фізіологічно виявляється, що впливи, які надходять від центральної нервової системи і передаються симпатичними та парасимпатичними нервами, між собою антагоністичні. Майже в усіх органах є нерви обох систем: одні з них несуть імпульси, якими збуджується діяльність органа, інші несуть імпульси, які їх притамовують. Так, симпатична нервова система прискорює биття серця та збільшує артеріальний тиск, посилює дихання та розширює просвіт бронхів, гальмує перистальтику та активізує стискачі кишечника, звужує артеріальні судини майже в усіх органах, пригнічує секрецію залоз, посилює окислювальні процеси у тканинах, розширює зіницю ока (очі стають “симпатичними”). Парасимпатична нервова система сповільнює биття серця, розширює судини у більшості органів, посилює перистальтику кишечника та секрецію його залоз, звужує просвіт бронхів та зіницю ока.

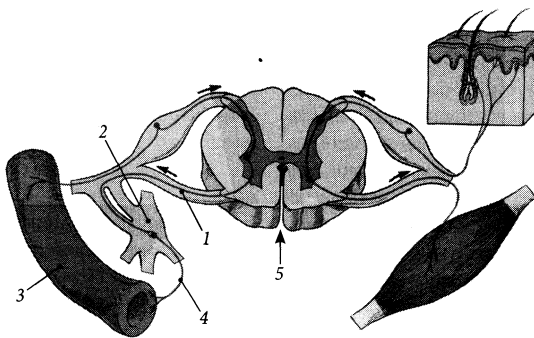


Рис. 324. Схема побудови периферійної частини автономної нервової системи (*systema nervorum autonomicum*).

1 – neurofibræ pregangliónica; 2 – ganglion autonomicum; 3 – musculus nonstriatus; 4 – neurofibræ postgangliónica; 5 – medulla spinalis

Формування двох частин автономної нервової системи в процесі еволюції викликане постійним чергуванням двох фаз у житті тварини – збудження та спокою. Стан збудження (стресу), коли здійснюється агресія або самозахист, рано чи пізно змінюється станом спокою та відпочинку, і навпаки. У стресовому стані, коли тварина переслідує здобич або сама є переслідуваною, у неї активізується симпатична нервова система, в організмі відбувається прискорення фізіологічних реакцій та інші вищеописані реакції, що допомагає досягти успіху. Вплив симпатичної нервової системи посилюється викидом з надниркових залоз у кров адреналіну, який з током крові досягає кожної клітини організму. У стані відпочинку активізується парасимпатична нервова система, що дозволяє організму відновити сили, перетравити спожиту їжу і зазвичай заснути. Це нормальні фізіологічні процеси, що відбуваються і у людини, але, враховуючи її соціальний статус, інтерпретація станів збудження та відпочинку може бути іншою. Розлад у взаємодії двох частин автономної нервової системи призводить до появи різних захворювань внутрішніх органів. Для лікування цих захворювань використовують значний арсенал фармакологічних препаратів, які впливають на діяльність автономної нервової системи.

Серед морфологічних відмінностей двох частин автономної нервової системи можна відзначити такі:

1. Центри частин автономної нервової системи розміщені у різних відділах центральної нервової системи: симпатичної – у тораколумбальному відділі, а парасимпатичної – у краніосакральному.

2. Передвузлові нервові волокна парасимпатичної нервової системи довші, ніж завузлові волокна, на відміну від симпатичної нервової системи, в якій довшими, як правило, є завузлові волокна.

3. Периферійна частина симпатичної нервової системи існує самостійно у вигляді окремих нервів і може бути виявлена пре-

паруванням, натомість усі парасимпатичні нервові волокна йдуть у складі тих чи інших черепних або спинномозкових нервів разом із соматичними та симпатичними волокнами.

4. Ефект від збудження першого нейрона еферентного шляху парасимпатичної нервової системи є більш локалізованим, тому що його аксон контактує з меншим числом тіл других нейронів, ніж аксон симпатичної нервової системи, який породжує більш генералізоване збудження. Для прикладу, у парасимпатичному війковому вузлі відношення аксонів прегангліонарних нейронів до тіл постгангліонарних нейронів становить 1/2, а у симпатичному верхньому шийному вузлі таке відношення складає 1/32.

5. Симпатична нервова система представлена в усіх органах і тканинах тіла, проникаючи туди разом із судинами. На відміну від неї, парасимпатична нервова система іннервує тільки нутрощі і не представлена у стінках тулуба та на кінцівках. Тільки симпатичну іннервацію отримують надниркові залози, гіпофіз, епіфіз, селезінка, залози шкіри та м'язи-підіймачі волосся шкіри.

Парасимпатична частина автономної нервової системи

Парасимпатична частина, *pars parasympathica*, автономної нервової системи (**парасимпатична нервова система**) має центральний та периферійний відділи.

До **центрального** відділу належать: 1) парасимпатичні ядра III, VII, IX та X пар черепних нервів, що лежать у стовбурі головного мозку (**черепна частина, *pars cranialis***); 2) **крижові парасимпатичні ядра, *nuclei parasympathici sacrales***, що розміщені у сірій речовині II–IV крижових сегментів спинного мозку між передніми та задніми рогами (**тазова частина, *pars pelvica***) (рис. 325).

І. До **периферійного** відділу **черепної частини** парасимпатичної нервової системи

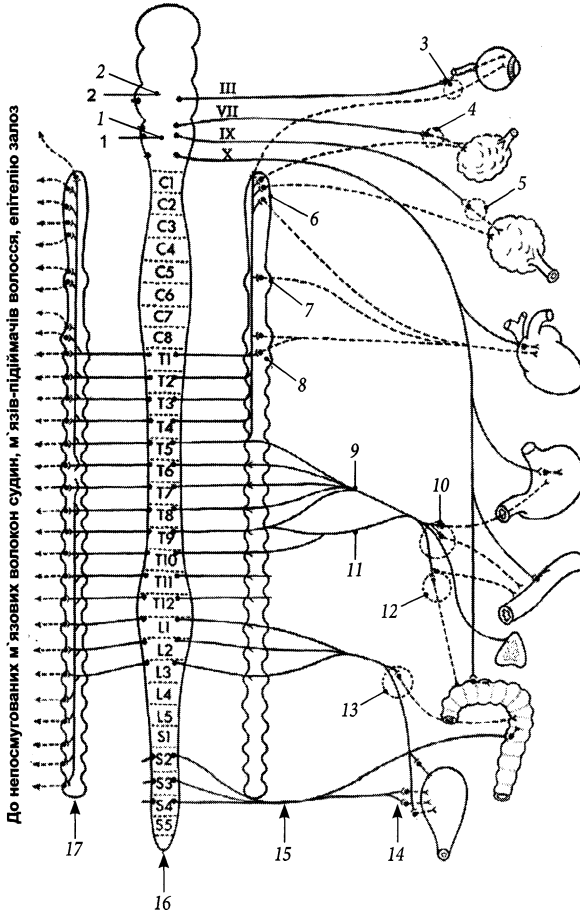


Рис. 325. Схема автономної нервової системи.

- 1 – medulla oblongata;
- 2 – mesencephalon;
- 3 – ganglion ciliare;
- 4 – ganglion submandibulare;
- 5 – ganglion oticum;
- 6 – ganglion cervicale superius;
- 7 – ganglion cervicale medium;
- 8 – ganglion stellatum;
- 9 – n. splanchnicus major;
- 10 – ganglion coeliacum;
- 11 – n. splanchnicus minor;
- 12 – ganglion mesentericum superius;
- 13 – ganglion mesentericum inferius;
- 14 – plexus vesicalis;
- 15 – nn. splanchnici pelvini;
- 16 – medulla spinalis;
- 17 – truncus sympathicus

належать парасимпатичні волокна очорухового (III пара черепних нервів), лицевого (VII пара), язико-глоткового (IX пара), блякаючого (X пара) нервів та їхні гілки, війковий, крило-піднебінний, піднижньощелепний, під'язиковий, вушний вузли, а також черепно-шийна, грудна і черевна частини внутрошєвих сплетень та вузлів.

1. Війковий вузол, *gánglion ciliáre*, видовженої форми, завдовжки 1,5–2,0 мм, розміщений у товщі жирової тканини

у задньому відділі очної ямки збоку від зорового нерва на 2,0 см позаду очного яблука. Аксони клітин парасимпатичних ядер середнього мозку (додаткових ядер очорухового нерва) досягають війкового вузла в складі очорухового нерва та його очорухового корінця. У війковому вузлі знаходяться тіла інших нейронів еферентного парасимпатичного шляху, на яких закінчуються синапсами аксони нейронів ядер Едінгера – Вєстфáля та Перля. Пост-

гангліонарні волокна, які складаються з аксонів других нейронів, утворюють 3–6 коротких війкових нервів, прямують поряд із зоровим нервом до очного яблука, пронизують склеру та іннервують м'яз-звужувач зіниці та війковий м'яз. Основна частина клітин додаткових ядер око рухового нерва (до 96 %) іннервує війковий м'яз, решта – м'яз-звужувач зіниці. Через війковий вузол транзитом проходять чутливі волокна очного нерва та симпатичні постгангліонарні волокна від внутрішнього сонного сплетення.

Таким чином, війковий вузол має **парасимпатичний (око руховий) корінець**, *rádix parasymphática (oculomotória)*, **симпатичний корінець**, *rádix sympática*, **чутливий (носовий) корінець**, *rádix sensória (nasociliáris)*.

2. Крилопіднебінний вузол, *gánglion pterygopalatinum*, розміром близько 5 мм, розміщений у крилопіднебінній ямці збоку від клино-піднебінного отвору. У цьому вузлі перемикаються прегангліонарні волокна, що йдуть від верхнього слиновидільного та слизового ядер лицевого нерва у складі великого кам'янистого нерва та нерва крилоподібного каналу, на постгангліонарні волокна, що йдуть у складі власних гілок вузла (носо-піднебінний нерв, *n. nasopalatinus*, великий піднебінний нерв, *n. palatinus májor*, малі піднебінні нерви, *nn. palatini minóres*, носові гілки, *rr. nasáles*) та гілок верхньощелепного нерва (вличний нерв, *n. zygomaticus*, сполучна гілка зі слизовими нервом, *r. comunicans*) і досягають залоз слизової оболонки порожнин носа, рота, глотки та слизової залози.

Крило-піднебінний вузол має **парасимпатичний (проміжний) корінець (великий кам'янистий нерв)**, *rádix parasymphática (oculomotória) (n. petrósus májor)*, **симпатичний корінець (глибокий кам'янистий нерв)**, *rádix sympática (n. petrósus profúndus)*, **чутливий корінець (вузлові гілки верхньощелепного нерва)**, *rádix sensória (rr. ganglionáres n. maxilláris)*.

3. Піднижньощелепний вузол, *gánglion submandibuláre*, розміром близько 3 мм, розміщений на піднижньощелепній залозі під язиковим нервом (*n. linguális* – гілка нижньощелепного нерва). У складі язикового нерва до цього вузла підходять прегангліонарні волокна від верхнього слиновидільного ядра у складі барабанної струни (*chórda týmpáni*) лицевого нерва. Аксони нейронів цього вузла утворюють постгангліонарні волокна, що іннервують піднижньощелепну та під'язикову слинні залози.

Піднижньощелепний вузол має **парасимпатичний корінець (барабанна струна)**, *rádix parasymphática (chórda týmpáni)*, **симпатичний корінець**, *rádix sympática*, **чутливий корінець (вузлові гілки піднижньощелепного нерва)**, *rádix sensória (rr. ganglionáres n. mandibuláris)*.

4. Під'язиковий вузол, *gánglion sublinguále*, являє собою скупчення тіл нейронів по ходу залозистих гілок язикового нерва до під'язикової залози, в яких перемикаються прегангліонарні волокна парасимпатичної частини лицевого нерва (від верхнього слиновидільного ядра) на постгангліонарні волокна. Інколи під'язиковий вузол розміщується у вигляді окремого невеликого вузла на бічній поверхні під'язикової залози.

Під'язиковий вузол має **парасимпатичний корінець (барабанна струна)**, *rádix parasymphática (chórda týmpáni)*, **симпатичний корінець**, *rádix sympática*, **чутливий корінець (вузлові гілки піднижньощелепного нерва)**, *rádix sensória (rr. ganglionáres n. mandibuláris)*.

5. Вушний вузол, *gánglion óticum*, розміром близько 3 мм, лежить присередньо від нижньощелепного нерва під овальним отвором. До вузла підходять прегангліонарні волокна, які йдуть від нижнього слиновидільного ядра у складі парасимпатичної частини волокон язиковоглоткового нерва та його гілок – барабанного (*n. týmpánicus*) та малого кам'янистого (*n. petrósus minor*) нервів. Постгангліонарні секреторні

волокна від вузла прямують до привушної залози у складі вушно-скроневого нерва (*n. auriculotemporalis* – гілка нижньощелепного нерва).

Вушний вузол має **парасимпатичний корінець (малий кам'янистий нерв), *rádix parasympáthica* (*n. petrósus minor*), симпатичний корінець, *rádix sympáthica*, чутливий корінець (вузлові гілки піднижньощелепного нерва), *rádix sensória* (*rr. ganglionáres n. mandibuláris*).**

6. Аксони клітин заднього ядра блукаючого нерва досягають **вузлів автономних сплетень (*gánglia pléxuum autonómicum* [*viscerálium*])**, які розміщені у позаорганих та внутрішньоорганих (внутрішньостінкових) вегетативних сплетеннях органів шії, грудної та черевної порожнин. Постгангліонарні волокна іннервують непосмуговану мускулатуру та залози цих органів. Кишковий тракт іннервується парасимпатичними волокнами блукаючого нерва до лівого ободового згину. Дистальніші відділи тракту іннервуються тазовою частиною парасимпатичної нервової системи.

У черепній частині деякі анатоми виділяють **кінцевий нерв (*n. terminális*)** (або нульову [0] пару черепних нервів), який з'єднує передню пронизану речовину мозку з нюховою частиною слизової оболонки порожнини носа. Кінцевий нерв складається з парасимпатичних та чутливих волокон. Він проходить у порожнину носа кризь так званий кінцевонюховий отвір (*forámen olfactotermínale*), розміщений у передньо-присередній частині решітчастої пластинки решітчастої кістки. Група нервових клітин, розміщених по ходу волокон кінцевого нерва, отримала назву **кінцевого вузла (*gánglion terminále*)**.

II. До *периферійного* відділу **тазової частини** парасимпатичної нервової системи належать тазові нутрощеві нерви, тазова частина нутрощевих сплетень та вузлів.

Тазові нутрощеві нерви, *nn. spláchnici pelvici*, йдуть від передніх гілок II–IV крижових спинномозкових нервів до **ниж-**

нього підчеревного сплетення (*pléxus hypogástricus inférior*). Основна частина волокон тазових нутрощевих нервів є прегангліонарними волокнами, що досягають **тазових вузлів (*gánglia pelvica*)**, розміщених у складі нижнього підчеревного сплетення та інших тазових автономних сплетень (передміхурове, сечоміхурове, матково-піхвове, сім'яносне та прямокишкові сплетення). Відростки нейронів тазових вузлів (постгангліонарні волокна) прямують до тазових органів і іннервують їхні непосмуговані м'язи та залози. Тазові нутрощеві нерви викликають скорочення м'язів стінки дистальної половини ободової кишки (від лівого ободового згину), прямої кишки, сечового міхура, сечівника з одночасним розслабленням їхніх сфінктерів (випорожнення цих порожнистих органів), а також скорочення м'язів матки та піхви. Частина постгангліонарних волокон, яка йде від передміхурового сплетення до печеристих тіл статевого члена (або клітора) у складі печеристих нервів статевого члена/ клітора (*nn. cavernósi pénis/ clitórídís*) викликають ерекцію цих статевих органів, що обумовило іншу назву тазових нутрощевих нервів – **збуджуючі нерви (*nn. erigéntes*)**. Менша частина волокон тазових нутрощевих нервів є чутливими (аферентними).

Тазові вузли мають **парасимпатичний корінець (тазові нутрощеві нерви), *rádix parasympáthica* (*nn. spláchnici pelvici*), симпатичний корінець, *rádix sympáthica*, чутливий корінець, *rádix sensória***.

Симпатична частина автономної нервової системи

Симпатична частина, *pars sympáthica*, автономної нервової системи (***симпатична нервова система***) має центральний та периферійний відділи. До центрального відділу належать **проміжний стовп (*colúmna intermedia*)** та **бічна проміжна речовина**

(*substántia intermédia laterális*), які розміщені між передніми та задніми рогами на протязі від I грудного до II поперекового сегментів спинного мозку. До периферійного відділу симпатичної нервової системи належать симпатичний стовбур, автономні сплетення грудної та черевної порожнин, нерви та їх гілки.

Симпатичний стовбур

Симпатичний стовбур, *truncus sympathicus*, парний, являє собою ланцюг 20–25 нервових вузлів, зв'язаних між собою міжвузловими нервовими волокнами. Правий та лівий симпатичні стовбури розміщені по боках хребтового стовпа на протязі від основи черепа до куприка. На куприку обидва стовбури сходяться в один спільний кінцевий непарний вузол. **Вузли симпатичного стовбура**, *gánglia trunci sympathici*, містять тіла мультиполярних нейронів, на яких синапсами закінчуються аксони перших нейронів симпатичної частини автономної нервової системи, тіла яких лежать у її центральному відділі – бічному розі спинного мозку. Аксони перших нейронів утворюють прегангліонарні, вкриті мієліном волокна, що підходять до симпатичного стовбура у складі (последовно) передніх корінців спинномозкових нервів та білих сполучних гілок. Ті **сполучні гілки**, *rámi communicántes*, що несуть прегангліонарні волокна від спинномозкових нервів до симпатичного стовбура, вкриті мієліновою оболонкою (як і волокна соматичної нервової системи) і мають білий колір, тому їх називають **білими сполучними гілками** (*rámus communicans álbus*). Частина прегангліонарних волокон цих сполучних гілок не досягає вузлів симпатичного стовбура, а переключається на постгангліонарні волокна у **проміжних вузлах** (*gánglia intermédia*), які розміщені у товщі сполучних гілок шийних та поперекових спинномозкових нервів. Від вузлів симпатичного стовбура та про-

міжних вузлів до спинномозкових нервів йдуть постгангліонарні, не вкриті мієліном волокна, що формують сполучні гілки сірого кольору (**сіра сполучна гілка**, *rámus communicans griseus*).

У зв'язку з тим, що центри симпатичної нервової системи розміщені у грудних та двох верхніх поперекових сегментах спинного мозку, а симпатичний стовбур тягнеться вище та нижче цього рівня, то до вищерозташованих шийних вузлів і до нижчерозташованих поперекових, крижових та непарного вузлів стовбура прегангліонарні волокна доходять по міжвузлових гілках. **Міжвузлові гілки**, *rámi intergánglionáres*, з'єднують один з одним усі вузли симпатичного стовбура, вони складаються з пучків прегангліонарних мієлінових волокон та постгангліонарних безмієлінових волокон.

У симпатичному стовбурі виділяють 4 відділи: шийний, грудний, поперековий та крижово-куприковий.

До **шийного відділу** належать 3 шийні вузли: верхній, середній та нижній (рис. 326). Вони розміщені між глибокими м'язами шії та передхребтовою пластинкою шийної фасції (передхребтовою фасцією).

I. Верхній шийний вузол, *gánglion cervicále supérius*, видовженої форми, розміром 2,5 × 0,5 см, розміщений на 2 см нижче основи черепа між довгим м'язом голови та заднім черевцем двочеревцевого м'яза. Від вузла відходять постгангліонарні волокна, які формують наступні нерви та гілки.

I. Внутрішній сонний нерв, *n. caróticus intérnus*, прямує від верхнього полюса верхнього шийного вузла вгору і лягає на задню стінку внутрішньої сонної артерії. У сонному каналі нерв оплітає артерію своїми гілками, утворюючи **внутрішнє сонне сплетення** (*pléxus caróticus intérnus*). Після виходу з каналу від внутрішнього сонного сплетення відходить **глибокий кам'янистий нерв**, *n. petrósus profúndus*, який прямує крізь рваний отвір до крилоподібного каналу і з'єднується з великим кам'янистим нервом (гілка лицевого нерва),

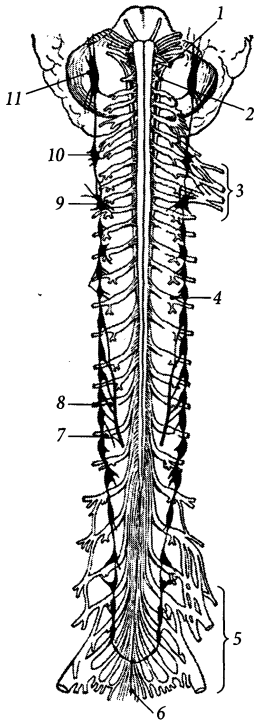


Рис. 326. Симпатичний стовбур, *truncus sympathicus*, та спинномозкові нерви, *nn. spinales*.

1 – n. cranialis; 2 – n. cervicalis I; 3 – plexus brachialis; 4 – ganglion spinale; 5 – plexus lumbosacralis; 6 – filum terminale; 7 – n. splanchnicus minor; 8 – n. splanchnicus major; 9 – ganglion stellatum; 10 – ganglion cervicale medium; 11 – ganglion cervicale superius

утворюючи нерв крилоподібного каналу. У складі нерва крилоподібного каналу симпатичні волокна проходять через крилоподібний канал, досягають крило-піднебінного вузла і проходять через вузол транзитом, досягаючи слизової оболонки, судин залоз і тканин порожнини рота, носа, очної ямки. Частина внутрішнього сонного сплетення, що оточує печеристу частину внутрішньої сонної артерії, називається **печеристим сплетенням** (*plexus cavernosus*). Симпатичні

волокна йдуть від печеристого сплетення поряд з усіма гілками внутрішньої сонної артерії, утворюючи періартеріальні сплетення і досягаючи судин мозку, очної ямки. Очного яблука симпатичні волокна досягають з гілками періартеріального сплетення очної артерії, симпатичного коріння війкового вузла, коротких війкових нервів і іннервують м'яз-розширювач зіниці, судинну оболонку та судини очного яблука.

2. Зовнішні сонні нерви, *nn. carotici externi*, кількістю близько 3 (від 2 до 6), прямують на рівні шилопід'язикового м'яза до стінки зовнішньої сонної артерії та облітають її, утворюючи **зовнішнє сонне сплетення, *plexus caroticus externus***. Висхідна частина зовнішнього сонного сплетення піднімається по стінці зовнішньої сонної артерії і розповсюджується на її гілки, отримуючи назви відповідно цим гілкам. Низхідна частина зовнішнього сонного сплетення досягає спільної сонної артерії, утворюючи навколо неї разом з низхідною частиною внутрішнього сонного сплетення **спільне сонне сплетення, *plexus caroticus communis***. До спільного сонного сплетення приєднуються гілки язикоглоткового та блукаючого нервів, які разом беруть участь в утворенні **сонного клубочка (*glomus caroticus*)**.

3. Яремний нерв, *n. jugularis*, піднімається по стінці внутрішньої яремної вени і досягає нижнього вузла язикоглоткового нерва та верхнього вузла блукаючого нерва. Далі симпатичні волокна яремного нерва розповсюджуються у складі гілок IX та X пар черепних нервів.

4. Гортанно-глоткові гілки, *rr. laryngopharyngéales*, прямують до глоткового сплетення і іннервують судини, м'язи, слизову оболонку гортани та глотки.

5. Верхній шийний серцевий нерв, *n. cardiacus cervicalis superior*, низходить до серця попереду передхребтрової пластинки шийної фасції паралельно симпатичному стовбуру та присередньо від нього. У грудній порожнині правий верхній шийний серцевий нерв проходить спереду від плечо-

головного стовбура, а лівий однойменний нерв – спереду від спільної сонної артерії, далі обидва нерви йдуть по передній поверхні дуги аорти і входять до складу серцевого сплетення.

6. Сірі гілки з'єднують верхній шийний вузол з трьома (інколи чотирма) першими шийними спинномозковими нервами, нижнім вузлом блукаючого нерва, під'язиковим та діафрагмовим нервами.

II. Середній шийний вузол, *gánglion cervicále médium*, – невеликий вузол овальної форми. Розміщується на рівні поперекового відростка VI шийного хребця, прилягає до нижньої щитоподібної артерії. Відразу під середнім шийним вузлом між хребтовими артерією та веною знаходиться ще менший, непостійний **хребтовий вузол, *gánglion vertebrále***. Від середнього шийного вузла відходять наступні нерви та гілки.

1. **Середній шийний серцевий нерв, *n. cardíacus cervicális médius*,** іде вниз збоку від верхнього шийного серцевого нерва і досягає серцевого сплетення.

2. **Сполучні гілки до IV–VI (інколи VII) шийних спинномозкових нервів,** спільного сонного сплетення, сплетень нижньої щитоподібної артерії, щитоподібної та прищитоподібної залоз.

III. Шийногрудний (зірчастий, нижній шийний) вузол, *gánglion cervicothorácicum (stellátum, cervicále inférius)*, існує у 75 % випадків внаслідок злиття нижнього шийного вузла з верхнім грудним вузлом симпатичного стовбура. У 25 % випадків нижній шийний та верхній грудний вузли лежать окремо. Зірчастий вузол має неправильну (зірчасту) форму, поперечні розміри до 8 мм. Він розміщений на рівні головки I ребра позаду підключичної артерії. Від вузла відходять наступні нерви та гілки.

1. **Нижній шийний серцевий нерв, *n. cardíacus cervicális inférius*,** іде вниз позаду плечо-головного стовбура (правий нерв) та позаду аорти (лівий нерв) до серцевого сплетення.

2. **Хребтовий нерв, *n. vertebrális*,** підходить до задньої стінки хребтової артерії і формує на стінці артерії **хребтове сплетення (*pléxus vertebrális*)**.

3. **Підключична петля, *ansa subclávia*,** охоплює спереду підключичну артерію. Симпатичні волокна петлі утворюють на стінці підключичної артерії **підключичне сплетення, *pléxus subclávius*,** а далі продовжуються на гілки підключичної артерії і досягають з ними органів і тканин шиї, грудної порожнини та руки.

4. **Сполучні гілки до VI–VIII шийних спинномозкових нервів.**

Грудний відділ симпатичного стовбура складається з 11–12 пар **грудних вузлів (*gánglia thorácica*)**, які лежать на головках ребер і з'єднані один з одним міжвузловими гілками. Від грудних вузлів відходять такі нерви та гілки:

1. **Грудні серцеві гілки, *rr. cardíaci thorácici*,** утворені постангліонарними симпатичними волокнами II–IV грудних вузлів та аферентними (чутливими) волокнами. Вони беруть участь у формуванні серцевого сплетення.

2. **Грудні легеневі гілки, *rr. pulmonáles thorácici*,** утворені волокнами II–IV грудних вузлів, беруть участь у формуванні легеневого сплетення.

3. **Стравохідні гілки, *rr. oesophageáles*,** йдуть від II–V грудних вузлів і беруть участь у формуванні стравохідного сплетення.

4. **Великий нутрощевий нерв, *n. splánchnicus májor*,** починається кількома корінцями від V–IX грудних вузлів. Цей нерв містить постангліонарні симпатичні волокна, що йдуть до органів грудної та черевної порожнини, а також невелику кількість чутливих волокон, що йдуть від органів грудної та черевної порожнини. На бічній поверхні хребтового стовпа корінці об'єднуються у нерв, що йде вниз, проходить у черевну порожнину між м'язовими пучками нижки діафрагми і входить до складу черевного сплетення. Скупчення тіл нейронів у товщі великого нутрощевого

нерва формують грудний нутрошечевий вузол, розміщений на рівні XI грудного хребця.

5. Малий нутрошечевий нерв, *n. splánchnicus minor*, бере початок трьома корінцями від IX–XI грудних вузлів, йде вниз разом з великим нутрошечевим нервом і досягає черевного сплетення. Значна частина волокон малого нутрошечевого нерва утворює **ниркову гілку** (*rámus renális*), яка прямує до ниркового сплетення, обминаючи червне сплетення збоку.

6. Найнижчий нутрошечевий нерв, *n. splánchnicus imus*, йде від XII грудного вузла до ниркового сплетення.

Усі три нутрошечевих нерви входять до складу сплетень, що беруть участь в іннервації органів черевної порожнини, а також судин та лімфовузлів грудної та черевної порожнин.

До **поперекового відділу** симпатичного стовбура належать зазвичай чотири овальні, завдовжки до 6 мм, **поперекові вузли** (*gánglia lumbália*). Ці вузли лежать на бічній стінці поперекового відділу хребтового стовпа і утворюють уздовж присереднього краю великого поперечного м'яза нервовий ланцюг.

Від чотирьох поперекових вузлів у присередньому напрямі відходять чотири **поперекові нутрошечеві нерви** (*nn. splánchnici lumbáles*), які лягають на передню поверхню поперекових хребців, утворюючи сплетення, і прямують далі до черевного сплетення та до органних сплетень черевної порожнини.

До **крижово-куприкового відділу** симпатичного стовбура належать чотири парні та один непарний вузли. **Крижові вузли**, *gánglia sacrália*, веретеноподібної форми, завдовжки біля 5 мм, лежать на тазовій поверхні крижової кістки присередньо від тазових крижових отворів. Від вузлів убік йдуть тонкі **крижові нутрошечеві нерви** (*nn. splánchnici sacráles*), які прямують до тазових нутрошечевих сплетень. Сірі сполучні гілки від крижових вузлів приєднуються до крижових спинномозкових нервів. **Непарний вузол**, *gánglion impar*, розмі-

щений на передній поверхні I куприкового хребця. Він є останнім вузлом, в якому сходяться і закінчуються правий та лівий симпатичні стовбури.

У товщі вузлів симпатичного стовбура залягають **симпатичні параганглії**, *paragánglia sympáthica* (див. “Надширкові залози”).

Нутрошечеві сплетення та вузли

Нутрошечеві (автономні) сплетення, *pléxus viscerális (autonómici)*, розміщуються у порожнинах тіла, переважно попереду аорти та її гілок, навколо внутрішніх органів (позаорганні сплетення) і в стінці внутрішніх органів (внутрішньоорганні сплетення). Ці сплетення складаються з **вузлів нутрошечевих (автономних) сплетень** (*gánglia pléxiuum viscerálium [autonomicórum]*) та міжвузлових нервових волокон. У вузлах сплетень прегангліонарні вегетативні волокна перемикаються на постгангліонарні. Симпатичні постгангліонарні волокна, аферентні (чутливі) волокна, а також частина парасимпатичних прегангліонарних волокон не перемикаються у сплетеннях і проходять через них транзитом. Кількість нейронів, розміщених в автономних сплетеннях порожнин тіла, перевищує кількість нейронів у спинному мозку, що дозволило деяким вченим об'єднати їх під назвою “третій мозок”, філогенетичним прототипом якого є дифузна нервова система кишковопорожнинних. Фізіологічні дослідження “третього мозку” доводять, що він здатний запам'ятовувати інформацію, впливати на емоції людини тощо.

Черепно-шийна частина

До **черепно-шийної частини** (*pars craniocervicális*) нутрошечевих сплетень належать сплетення, які розміщені навколо однойменних артерій і утворюють: **спільне сонне сплетення**, *pléxus caróticus*

communis, **внутрішнє сонне сплетення**, *pléxus caróticus intérnus*, **зовнішнє сонне сплетення**, *pléxus caróticus extérnus*, **печеристе сплетення**, *pléxus cavernósus*, **підключичне сплетення**, *pléxus subclávius*, **автономне плечове сплетення**, *pléxus autonómicus brachiális*, **хребтве сплетення**, *pléxus vertebrális* (див. “Шийна частина симпатичного стовбура”). Гілки внутрішнього сонного сплетення формують **симпатичні корінці війкового, крило-піднебінного, піднижньощелепного, під’язикового, вушного вузлів** (*rádix sympáthica gánglii ciliáris/ pterygopalátini/ submandibuláre/ sublinguále/ ótici*) та **сонно-барабанні нерви**, *nn. caroticotympániци*.

Грудна частина

У грудній порожнині знаходиться **грудна частина** (*pars thorácica*) нутроцевих сплетень та вузлів.

1. Груднє аортальне сплетення, *pléxus aórticus thorácicus*, розміщене на стінці грудної частини аорти, утворене гілками п’яти верхніх грудних вузлів симпатичного стовбура, гілками великого нутроцевого нерва та чутливими волокнами блукаючого нерва. Гілки грудного аортального сплетення розповсюджуються по ходу гілок грудної частини аорти.

2. Серцеве сплетення, *pléxus cardíacus*, є позаорганним нервовим сплетенням серця. Воно розміщене переважно на основі серця, концентрується навколо коренів аорти та легеневого стовбура. Сплетення розповсюджується вгору по стінці дуги аорти, в основному по передній (поверхнева частина сплетення) та задній (глибока частина сплетення) поверхні цієї дуги. Сплетення продовжується вниз на поверхню серця, розповсюджуючись по ходу вінцевих артерій. Групи тіл нейронів серцевого сплетення формують невеликі **серцеві вузли** (*gánglia cardíaca*), які розміщені переважно на дузі аорти. Гілки серцевого сплетення досяга-

ють внутрішньоорганного сплетення серця і мають у своєму складі, крім симпатичних, парасимпатичні волокна блукаючого нерва.

3. Легеневе сплетення, *pléxus pulmonális*, розміщене навколо кореня легені, переважно спереду та ззаду. Посередині, між коренями обох легень, праве та ліве сплетення з’єднуються одне з одним та з серцевим сплетенням. Легеневе сплетення утворене грудними **легеневими гілками** (*rr. pulmonáles*), що йдуть від III та IV грудних вузлів симпатичного стовбура, та бронховими гілками блукаючого нерва. Іннервує бронхи, судини, нутрощеву плевру.

4. Стравохідне сплетення, *pléxus oesophageális*, розміщене навколо стінки стравоходу (рис. 327), утворене стравохідними гілками грудного відділу симпатичного стовбура та гілками переднього і заднього блукаючого стовбурів.

Черевна частина

У черевній порожнині знаходиться найбільша – **черевна частина** (*pars abdomínalis*) – нутроцевих сплетень та вузлів.

1. Черевнє аортальне сплетення, *pléxus aórticus abdomínalis*, розміщене на передній та бічних стінках черевної частини аорти. Воно утворене гілками верхніх поперекових вузлів симпатичного стовбура. Волокна черевного аортального сплетення розповсюджуються з гілками черевної частини аорти, формуючи разом з гілками блукаючого та нутроцевих нервів інші сплетення черевної порожнини.

У складі черевного аортального сплетення описують **діафрагмові вузли** (*gánglia phrénica*), розміщені по ходу нижньої діафрагмової артерії.

2. Черевнє (сонячне) сплетення, *pléxus celiacus (soláris)*, розміщене навколо черевного стовбура (рис. 328). Утворене гілками черевного аортального сплетення, блукаючого нерва, великого та малого нутроцевих

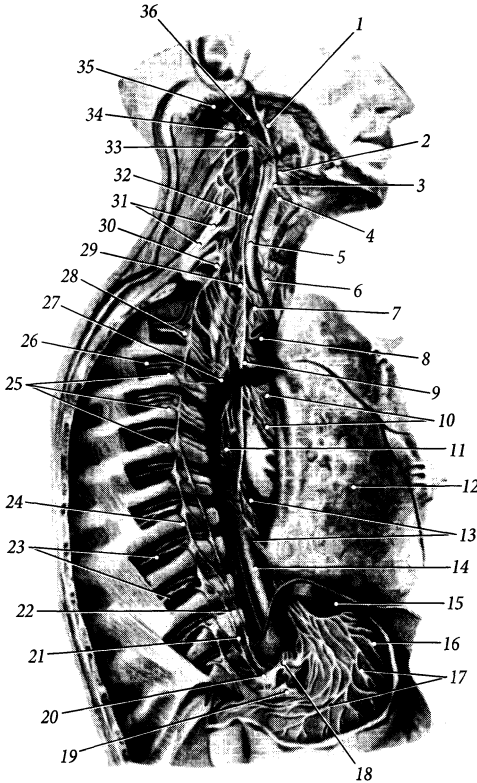


Рис. 327. Нутрощеві сплетення грудної порожнини.

- 1 – a. carotis externa; 2 – n. hypoglossus;
 3 – a. facialis; 4 – a. thyroidea superior;
 5 – a. carotis communis; 6 – trachea;
 7 – truncus brachiocephalicus;
 8 – v. cava superior; 9 – n. vagus;
 10 – plexus pulmonalis;
 11 – oesophagus;
 12 – pulmo;
 13 – plexus oesophagealis;
 14 – pars thoracica aortae;
 15 – diaphragma;
 16 – gaster;
 17 – plexus gastrici;
 18 – truncus coeliacus
 19 – pancreas;
 20 – plexus coeliacus;
 21 – n. splanchnicus minor;
 22 – n. splanchnicus major;
 23 – nn. intercostales;
 24 – truncus sympathicus;
 25 – rr. communicantes;
 26 – a. intercostalis posterior;
 27 – v. azygos;
 28 – ganglion thoracicum trunci sympathici;
 29 – a. subclavia;
 30 – ganglion stellatum;
 31 – plexus brachialis;
 32 – truncus sympathicus;
 33 – ganglion cervicale superius;
 34 – a. occipitalis;
 35 – m. sternocleidomastoideus;
 36 – a. carotis interna

нервів, правого діафрагмового нерва. Парасимпатичні волокна блукаючого нерва та чутливі волокна діафрагмового нерва проходять через червне сплетення транзитом.

У вузлах червеного сплетення розміщені тіла інших нейронів симпатичної нервової системи, на яких закінчується синапсами та частина прегангліонарних симпатичних волокон, що не переключилися на постгангліонарні волокна. У червоному сплетенні описують такі вузли:

➤ **червоні вузли**, *gánglia celiaca*, – два вузли, розміщені з обох боків від основи червеного стовбура;

➤ **аорто-ниркові вузли**, *gánglia aorticorenália*, – два вузли, розміщені біля місця відходження від аорти ниркової артерії.

Вузли з'єднані між собою нервовими гілками, в яких також залягають невеликі скупчення тіл нервових клітин другого ланцюга симпатичної нервової системи. Від вузлів відходять постгангліонарні симпатичні та прегангліонарні парасимпатичні волокна, що беруть участь в утворенні періартеріальних (судинних) та органних сплетень, які розміщуються навколо кровеносних судин і в сполучнотканинній стромі органів. Серед них можна виділити такі сплетення:

а) **печінкове сплетення**, *pléxus hepáticus*, продовжується від червеного сплетення до воріт печінки, оточуючи печінкові артерії; в його утворенні приймають участь волокна червеного сплетення та переднього блукаючого стовбура;

б) **селезінкове сплетення**, *pléxus splénicus (lienális)*, продовжується від черевного сплетення до селезінки, оточуючи селезінкову артерію;

в) **шлункове сплетення**, *pléxus gástrici*, продовжується від черевного сплетення до шлунка, оточуючи ліву шлункову артерію; його утворюють також гілки переднього блукаючого стовбура;

г) **підшлункове сплетення**, *pléxus pancreáticus*, продовжується до підшлункової залози по ходу підшлункових артерій.

3. Надниркове сплетення, *pléxus suprarenális*, розміщене навколо надниркових артерій, складається з прегангліонарних симпатичних волокон, що досягають мозкової речовини надниркових залоз.

4. Ниркове сплетення, *pléxus renális*, оточує ниркову артерію, містить **ниркові вузли** (*gánglia renália*). Навколо сечоводу волокнами черевного аортального, ниркового сплетень та гілками аорто-ниркових вузлів формується **сечовідне сплетення**, *pléxus uretéricus*.

5. Яєчкове (або яєчникове) сплетення, *pléxus testicularís/ ovarícus*, розміщене навколо яєчкової (або яєчникової) артерії. Воно утворене волокнами черевного аортального та ниркового сплетень.

6. Верхнє брижове сплетення, *pléxus mesentéricus supérior*, розміщене на стінці однойменної артерії і продовжується на її гілки. Великий **верхній брижовий вузол**, *gánglion mesentéricum supérius*, розміщений біля місця відходження від аорти верхньої брижової артерії. Верхніх брижових вузлів може бути два.

7. Нижнє брижове сплетення, *pléxus mesentéricus inférior*, розміщене навколо нижньої брижової артерії та її гілок. Біля основи однойменної артерії лежить один (може бути два) невеликий **нижній брижовий вузол**, *gánglion mesentéricum inférius*. Гілки нижнього брижового сплетення продовжуються по ходу верхньої прямокишкової артерії на стінку прямої кишки, де формують **верхнє прямокишкове сплетення**, *pléxus rectális supérior*.

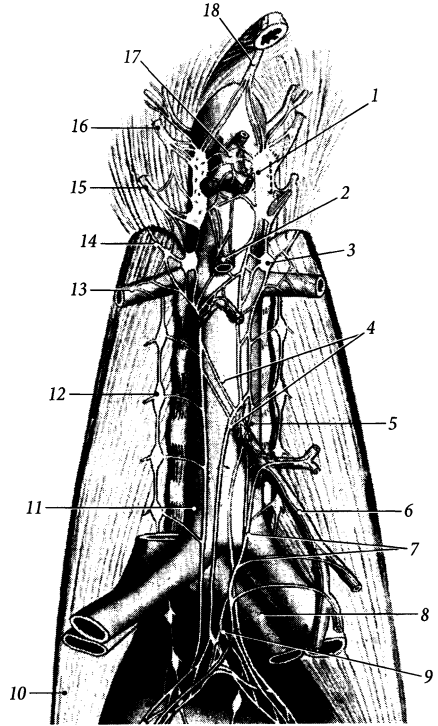


Рис. 328. Автономні сплетення черевної порожнини.

1 – ganglion celiacum; 2 – plexus mesentericus superior; 3 – ganglion aorticorenale; 4 – plexus aorticus abdominalis; 5, 6 – plexus mesentericus inferior; 7 – fibrae parasymphatheticae ad plexus mesentericus inferior; 8 – v. iliaca communis; 9 – plexus hypogastricus superior; 10 – m. psoas major; 11 – aorta; 12 – ganglion lumbale trunci sympathici; 13 – plexus renalis; 14 – n. splanchnicus imus; 15 – n. splanchnicus minor; 16 – n. splanchnicus major; 17 – plexus coeliacus; 18 – n. vagus dexter

8. Міжбрижовим сплетенням (*pléxus intermesentéricus*) зветься частина черевного аортального сплетення між місцями початку верхньої та нижньої брижових артерій.

Досягаючи з гілками брижових артерій кишечнику, волокна брижових сплетень формують у стінці тонкої кишки **кишкове сплетення** (*pléxus entéricus*). Кишкове сплетення складається з трьох сплетень: підсерозного,

м'язово-кишкового та підслизового. **Підсерозне сплетення**, *pléxus subserósus*, розміщене під серозною оболонкою кишки. **М'язово-кишкове сплетення (Ауербаха)**, *pléxus myentéricus (Auerbach)*, розміщене між двома шарами м'язової оболонки тонкої кишки; воно регулює перистальтику кишечника. **Підслизове сплетення (Мейснера)**, *pléxus submucósus (Meissner)*, розміщене під слизовою оболонкою, воно іннервує м'язову пластинку та залози слизової оболонки кишки.

9. Клубове сплетення, *pléxus ilíacus*, праве та ліве; продовжуються від роздвоєння аорти по стінці клубових артерій.

10. Стегнове сплетення, *pléxus femoralís*, продовжується від клубового сплетення на стегнові артерії.

Тазова частина

До **тазової частини** (*pars pelvica*) нутрошєвих сплетєнь та вузлів належать наступні сплетєння, вузли і нерви.

1. Верхнє підчеревне сплетєння, *pléxus hypogástricus supérior*, непарне, розміщенє під бífуркацією аорти, на передній поверхні тіла V поперекового хребця та мису (рис. 328). В утворєнні сплетєння беруть участь гілки від черевного аортального сплетєння, нижніх поперекових та першого крижового вузлів симпатичного стовбура. Нижня частина сплетєння, що розташована нижче мису, роздвоюється на два пучки нервів – правий та лівий **підчеревні нерви** (*n. hypogástricus*), які прямують вниз та вбїк і з'єднують верхнє підчеревне сплетєння з нижнім.

2. Нижнє підчеревне сплетєння, *pléxus hypogástricus inférior*, парне, розміщенє спереду та з обох боків від прямої кишки на поверхні м'язо-підймача відхідника. Воно утворєне симпатичними волокнами підчеревних нервів, крижових нутрошєвих нервів та парасимпатичними волокнами тазових нутрошєвих нервів. Від нижнього підчеревного сплетєння відходять численні гілки, які приймають участь в утворєнні таких спле-

тєнь, розміщєних на стінках відповідних тазових органів:

1) середнє прямокишкове сплетєння, *pléxus rectális médíus*, розміщенє на стінці середньої частини прямої кишки, утворєне гілками нижнього підчеревного та верхнього прямокишкового сплетєнь;

2) нижнє прямокишкове сплетєння, *pléxus rectális inférior*, розміщенє по ходу гілок внутрішньої клубової артерії і на стінці нижньої частини прямої кишки, утворєне гілками нижнього підчеревного, верхнього та нижнього прямокишкових сплетєнь та нижніх прямокишкових нервів; віддає **верхні відхідникові нерви** (*nn. análes supériores*) до відхідникового каналу;

3) міхурове сплетєння, *pléxus vesicális*, розміщенє на бїчних стінках сечового міхура, утворєне парасимпатичними та чутливими волокнами тазових нутрошєвих нервів та симпатичними волокнами від нижнього підчеревного сплетєння;

4) передміхурове сплетєння, *pléxus prostáticus*, розміщенє на бїчних, задній та нижній поверхнях передміхурової залози, утворєне гілками нижнього підчеревного та міхурового сплетєнь; **печеристі нерви статевого члена**, *nn. cavernósi pénis*, йдуть від передміхурового сплетєння через сечостатєву діафрагму до статевого члена, ці нерви з'єднуються на спинці статевого члена з дорсальним нервом статевого члена і досягають печеристих тіл;

5) сплетєння сїм'явиносної протоки, *pléxus deferentiális*, розміщенє навколо сїм'явиносної протоки, віддає гілки до сїм'яних міхурців, утворєне гілками нижнього підчеревного та міхурового сплетєнь;

6) матково-пїхвове сплетєння, *pléxus uterovaginális*, розміщенє у приматковій сполучній тканині, переважно по боках матки та пїхви, у вигляді парного зкупчення нервових вузлів та волокон; утворєне гілками нижнього підчеревного та міхурового сплетєнь; гілки матково-міхурового сплетєння прямують до матки, пїхви (**пїхвові нерви**, *nn. vagináles*), маткових труб та яєчників;

7) **печеристі нерви клітора**, *nn. cavernosi clitoridis*, утворені гілками нижнього підчеревного сплетення; досягають клітора, пройшовши через сечостатеву діафрагму.

ОРГАНИ ЧУТТЯ

Органами чуттів (*orgána sensória [sénsuum]*) називають комплекс специфічних рецепторів, нервів та допоміжних утворів, які сприймають зовнішні подразнення і передають їх до центральної нервової системи у вигляді нервового імпульсу.

Допоміжні утвори органів чуттів забезпечують краще сприймання подразнень навколишнього середовища. У якості нервів органів чуттів виступають окремі черепні та спинномозкові нерви (або їх чутливі частини), які проводять імпульс до центральної нервової системи. По провідних шляхах головного та спинного мозку імпульс досягає певних ділянок кори великого мозку – кіркових центрів аналізаторів, де відбувається аналіз зовнішніх подразнень.

До органів чуттів належать дистантні органи зору, слуху, рівноваги, нюху, смаку та контактні екстерорецептори, інтерорецептори, пропріорецептори. Будова інтерорецепторів та пропріорецепторів, які сприймають подразнення від внутрішніх органів організму, описана у підручниках з гістології.

Орган зору

Орган зору, *organum visus*, складається з ока, зорового нерва та мозкових центрів зору. До **ока** (*óculus*, гр. *ophthalmos*) належать очне яблуко та додаткові структури ока.

Очне яблуко

Очне яблуко, *búlbus óculi*, розміщене в очній ямці черепа і оточене жировим тілом очної ямки, м'язами очного яблука

та деякими іншими допоміжними органами ока. Очне яблуко має форму кулі, дещо сплющеної у передньо-задньому напрямі. Його передня поверхня опукліша, ніж задня.

На поверхні очного яблука розрізняють декілька орієнтовних точок та ліній. **Передній полюс**, *pólus antérior*, – це точка на передній поверхні очного яблука, що найбільше виступає вперед. Передній полюс знаходиться у центрі передньої поверхні рогівки на її верхівці. **Задній полюс**, *pólus postérior*, – це точка на задній поверхні очного яблука, що найбільше виступає назад і знаходиться збоку від місця виходу з яблука зорового нерва. Лінія, що з'єднує передній та задній полюси, зветься **зовнішньою віссю очного яблука** (*axis búlbi extérni*); зовнішня вісь дорівнює в середньому 24 мм. Внутрішній відрізок цієї осі, що з'єднує внутрішні точки рогівки та сітківки, зветься **внутрішньою віссю очного яблука** (*axis búlbi intérni*) (рис. 329); вона дорівнює в середньому 21,5 мм.

Розмір зовнішньої осі очного яблука, що дорівнює 24 мм, є однаковим для всіх дорослих людей з нормальним зором і може відрізнятися в окремих індивідуумів всього на декілька сотих часток міліметра.

Очне яблуко короткозорих людей має довшу внутрішню вісь, і фокусна відстань їхнього очного яблука коротша за цю вісь (фокус знаходиться перед сітківкою). У далекозорих людей внутрішня вісь коротша за нормальну (фокус знаходиться позаду сітківки).

Зорова вісь, *axis ópticus*, проходить через центральні точки рогівки та кришталика і перетинає сітківку у точці, яка розміщена між диском зорового нерва та центральною ямкою сітківки. Лінія, що прямує поперечно по поверхні очного яблука і знаходиться посередині відстані між полюсами, зветься **екватором** (*aequátor*). Лінії, що проходять перпендикулярно до екватора, з'єднуючи полюси між собою, носять назву **меридіанів** (*meridiáni*).

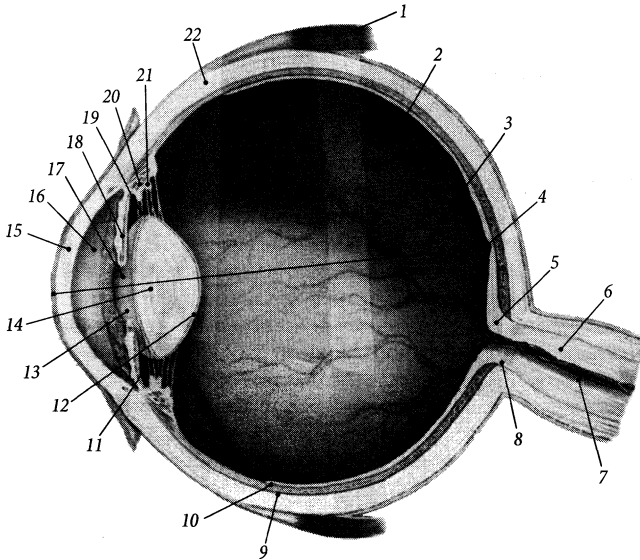


Рис. 329. Очне яблуко, *bulbus oculi*, горизонтальний розріз.

- 1 – m. rectus lateralis;
- 2 – corpus vitreum; 3 – axis bulbi internus; 4 – fovea centralis maculae; 5 – discus n. optici; 6 – n. opticus;
- 7 – a. centralis retinae;
- 8 – lamina cribrosa sclerae;
- 9 – choroidea; 10 – tunica interna (*ora serrata*);
- 11 – camera posterior bulbi;
- 12 – facies posterior lentis;
- 13 – facies anterior lentis;
- 14 – lens; 15 – cornea;
- 16 – camera anterior bulbi;
- 17 – pupilla; 18 – iris;
- 19 – zonula ciliaris;
- 20 – corpus ciliare;
- 21 – processus ciliaris;
- 22 – sclera

Очне яблуко має ядро та три оболонки. Ядро складає основний об'єм очного яблука; воно представлено склистим тілом, кристаліком та водянистою вологою, яка заповнює передню і задню камери ока. Три оболонки очного яблука ніби огортають ядро у такій послідовності: зовнішня оболонка – волокниста, середня оболонка – судинна, внутрішня оболонка – сітківка.

Оболонки очного яблука

I. Волокниста оболонка очного яблука, *tunica fibrōsa bulbi*, – зовнішня міцна оболонка, яка виконує захисну функцію. Вона складається з двох частин: більшої (5/6) задньої частини – склери, та меншої (1/6) передньої частини – рогівки.

1. Склера (білкова оболонка), *sclera* (рис. 329), завтовшки від 1,0–1,5 мм (у задній частині склери) до 0,6 мм (у передній частині склери), має білий колір, подібний до кольору звареного білка яйця. Вона

побудована зі щільно переплених колагенових волокон та невеликої кількості еластичних волокон, які разом складають **власну речовину склери (*substantia propria sclerae*)**. З обох боків власна речовина вкрита тонким шаром пухкої сполучної тканини: зовнішня поверхня вкрита **епісклеральною пластинкою (*lamina episcleralis*)**, а внутрішня поверхня – **темною пластинкою склери (*lamina fusca sclerae*)**, яка має жовтуватий колір через наявність у ній пігменту. Та ділянка склери, крізь яку проходять пучки волокон зорового нерва, звється **решітчастою пластинкою (*lamina cribrosa*)**. У передній частині склери епісклеральна пластинка вкрита зовні кон'юнктивним епітелієм, який в місці переходу його у передній епітелій рогівки утворює **коло кон'юнктиви (*anulus conjunctivae*)**.

В увігнутий передній край (*лімб, limbus*) склери, мов годинникове скло, вставлена рогівка. У місці переходу склери у рогівку розміщена колова **борозна склери, *sulcus sclerae***, яка обумовлена тим, що кривина

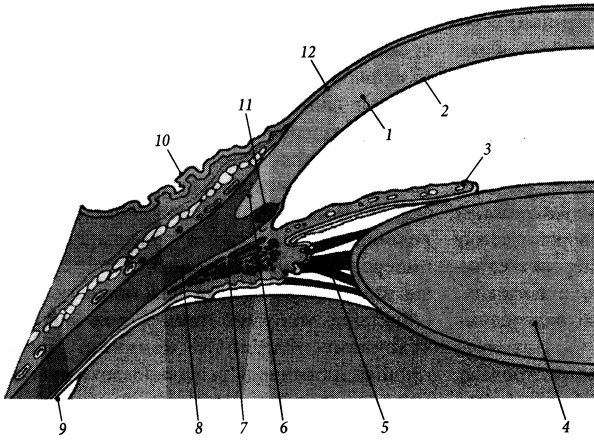


Рис. 330. Передньобічна частина очного яблука, горизонтальний розріз.

1 – substantia propria cornea; 2 – lamina limitans posterior; 3 – iris; 4 – lens; 5 – fibrae zonulares; 6 – limbus sclerae; 7 – m. ciliaris; 8 – sclera; 9 – retina (*pars caeca*); 10 – tunica conjunctiva bulbaris; 11 – sinus venosus sclerae; 12 – lamina limitans anterior

рогівки більша за кривину склери. Внутрішній кут між склерою та рогівкою заповнений пухко переплетеними колагеновими волокнами, що утворюють **трабекулярну сітку** (*reticulum trabeculare*) (рис. 330). **Рогівко-склеральна частина, pars corneoscleralis**, трабекулярної сітки прилягає до склери, а її **судинна частина, pars uvealis**, – до судинної оболонки очного яблука. У товщі трабекулярної сітки проходить циркулярний канал – **венозна пазуха склери** (Шлемма), *sinus venosae sclerae* (Schlemm), а між пучками волокон її судинної частини знаходяться **простори райдужково-рогівкового кута** (Фонтани), *spatia anguli iridocornealis* (Fontana).

2. **Рогівка, cornea**, є прозорою частиною волокнистої оболонки очного яблука, що має вигляд опукло-ввігнутої лінзи, діаметром близько 15 мм і товщиною від 1,2 мм по краю до 0,9 мм у центрі на **вершині рогівки** (*vertex cornea*). Опуклий **кант (край) рогівки, limbus cornea**, з'єднується з увігнутим краєм склери.

Основну масу рогівки складає її **власна речовина, substantia propria**, яка має коефіцієнт заломлення світла 1,376. Ця речовина не містить судин і побудована з паралельних рядів колагенових волокон та основної

речовини, що містить сульфатовані глікозаміноглікани і обумовлює прозорість рогівки. Передня поверхня власної речовини рогівки вкрита **переднім епітелієм** (*epithelium anterior*). Передній епітелій являє собою п'ятишаровий плоский незроговілий епітелій, розміщений на тонкій (0,01–0,02 мм) базальній мембрані, яка зветься **передньою межовою пластинкою** (Боумена) (*lamina limitans anterior* [Bowman]). Задня поверхня власної речовини рогівки вкрита одношаровим плоским **заднім епітелієм** (*epithelium posterius*), який розміщений на **задній межовій пластинці** (Десцемета) (*lamina limitans posterior* [Descemet]). Живиться рогівка шляхом дифузії поживних речовин з водянистої вологи, що розміщена у передній камері очного яблука, та із сльози, що зволожує передню поверхню очного яблука.

II. **Судинна оболонка очного яблука, tunica vasculosa bulbi** (*tractus uvealis*), представлена густим сплетенням **ворсинчастих кровоносних судин** (*vasa sanguinea choroideae*) і має темний колір завдяки наявності у ній пігменту. Ця оболонка складається з трьох частин (ззаду наперед): ворсинчастої оболонки, війкового тіла та райдужки.

1. Ворсинчаста (власне судинна) оболонка, *choroidea*, є задньою найбільшою частиною судинної оболонки, яка розміщена під склерою. У складі ворсинчастої оболонки, у свою чергу, виділяють три пластинки: судинну, надворсинчасту та ворсинчасто-капілярну.

➤ **Судинна пластинка, *lámina vasculósa***, – найтовстіша серед пластинок ворсинчастої оболонки, вона складається з переплетених між собою гілок коротких задніх війкових артерій. Зовні її вкриває вузька надворсинчаста пластинка.

➤ **Надворсинчаста пластинка, *lámina suprachoroidea***, розміщена під самою склерою. Ця пластинка містить **навколоворсинчастий простір (*spátium perichoroideum*)** – комплекс каналоподібних порожнин, які сполучаються між собою та з лімфатичними судинами і містять розгалуження війкових артерій та нервів, а також притоки вихрових вен. Наявність навколоворсинчастого простору обумовлює певну рухливість судинної оболонки відносно склери.

➤ **Ворсинчасто-капілярна пластинка, *lámina choroidocapilláris***, побудована з шару сполучної тканини, яка не містить пігментних клітин, із розвинуеною сіткою капілярів.

Судинна оболонка (ворсинчаста оболонка та війкове тіло) відділені від внутрішньої оболонки тонкою (2–4 мкм) і гомогенною **базальною пластинкою** (Бруха) (*lámina basális* [Bruch]).

2. Війкове тіло, *córpus ciliáre*, є потовщеною частиною судинної оболонки, що займає проміжне положення між ворсинчастою оболонкою та райдужкою і розташоване біля місця переходу склери у рогівку. Війкове тіло складається з війкового кола та війкового вінця.

➤ **Війкове коло, *orbículus ciliáris***, є задньою частиною війкового тіла, що має вигляд кружалка, завширшки близько 4 мм, і переходить ззаду у ворсинчасту оболонку. Війкове коло містить **війковий м'яз, *m. ciliaris***, побудований з непосмугованих м'язових волокон. Волокна війкового

м'яза йдуть у трьох напрямках. **Меридіанні (поздовжні) волокна, *fibrae meridionáles (longitudináles)***, складають більшу частину волокон війкового м'яза. Вони йдуть паралельно меридіанам очного яблука, починаються від краю задньої междової пластинки рогівки і прикріплюються до пластинок ворсинчастої оболонки. **Циркулярні (колові) волокна, *fibrae circuláres***, розміщені глибше попередніх волокон, також починаються від задньої пограничної пластинки рогівки і йдуть по колу, вплітаючись між іншими волокнами. **Радіальні волокна, *fibrae radiáles***, розміщені радіально між попередніми волокнами. Вони починаються від задньої пограничної пластинки рогівки та внутрішньої поверхні склери в ділянці їх країв і вплітаються між меридіанними та циркулярними волокнами, зближуючи їх під час скорочення. Еластичні волокна, що розміщені між вищеназваними м'язовими волокнами, сприяють розправленню війкового м'яза при його розслабленні. Іннервується війковий м'яз парасимпатичними волокнами окоорухового нерва від ядра Перля. Скорочення війкового м'яза призводить до зсування ворсинчастої оболонки вперед; це викликає розслаблення війкового пояса та збільшення опуклості кришталика, що призводить до зменшення фокусної відстані ока (здійснюється акомодация). Спереду війкове коло переходить у війковий вінець.

➤ **Війковий вінець, *coróna ciliáris***, утворений 70–80 війковими відростками. **Війкові відростки, *procéssus ciliáres***, являють собою радіально розташовані складки війкового тіла, завдовжки 2–3 мм, завширшки 0,1–0,2 мм, заввишки до 1 мм, які містять густе сплетення капілярів. Епітелій, що вкриває війкові відростки, продукує водянисту вологу. Невеликі **війкові складки, *plicae ciliáres***, розміщені між війковими відростками і поодинокі зустрічаються у війковому колі.

3. Райдужка, *iris*, є діафрагмою ока, яка регулює кількість світла, що падає на сітківку. Являє собою тонку (завтовшки 0,4 мм)

пластинку, діаметром 10–12 мм, що розміщена у фронтальній площині і має по центру круглий отвір – **зіницю** (*pupilla*). Зіниця обмежена вільним краєм райдужки, який зветься **зіничним краєм** (*margo pupillaris*). Зовнішній **війковий край**, *margo ciliaris*, райдужки з'єднується з війковим тілом.

Передня поверхня, *facies anterior*, райдужки обернена у бік передньої камери ока. На передній поверхні райдужки є невисокі радіальні **складки райдужки**, *plicae iridis*, які на зіничному краї формують ледь помітні щербинки. На передній поверхні райдужки розрізняють 2 кільця: зовнішнє велике та внутрішнє мале. **Велике кільце райдужки**, *anulus iridis major*, що прилягає до війкового краю, має ширину 2–5 мм (залежить від інтенсивності освітлення) і містить більші за розмірами складки райдужки, які біля самого краю є не радіальними, а коловими. **Мале кільце райдужки**, *anulus iridis minor*, прилягає до зіничного краю, має ширину близько 1 мм і містить менші за розмірами складки.

Задня поверхня, *facies posterior*, райдужки обернена у бік задньої камери ока та кришталика. Цю поверхню вкриває **пігментний епітелій**, *epithelium pigmentosum*, який складається з двох шарів пігментних клітин (меланоцитів). Від кількості пігменту у меланоцитах залежить колір райдужки ока – від темно-коричневого при великій кількості пігменту до світло-сірого або світло-блакитного при малій кількості пігменту. У альбіносів відсутність пігменту у райдужці надає їй червонуватого кольору із-за наявності у її стромі кровоносних судин.

Сполучнотканинна **строма райдужки**, *stroma iridis*, утворена сплетенням тонких колагенових волокон, між якими розміщені кровоносні судини, фібробласти та пігментні клітини. У товщі строми розміщена сітка непосмугованих м'язових волокон, які формують два м'язи. **М'яз-звужувач зіниці**, *m. sphincter pupillae*, складається з спіральнорієнтованих м'язових волокон; він іннервується парасимпатичними волокнами око-

рухового нерва від додаткових ядер око-рухового нерва. Група волокон радіальної орієнтації формують **м'яз-розширювач зіниці** (*m. dilatator pupillae*). Цей м'яз іннервується гілками внутрішнього сонного сплетення, яке належить до симпатичної частини нервової системи. Обидва м'язи функціонують як антагоністи і взаємодіють таким чином, що під час скорочення одного м'язу розправляються волокна іншого.

У райдужці є дві артеріальні судини, що йдуть по колу паралельно до її країв і є замкненими. Уздовж війкового краю райдужки розміщене **велике артеріальне коло райдужки**, *circulus arteriosus iridis major*, яке отримує кров від довгих та коротких задніх війкових артерій. Уздовж зіничного краю райдужки розміщене **мале артеріальне коло райдужки**, *circulus arteriosus iridis minor*, яке радіальними артеріальними гілками з'єднується з великим артеріальним колом. Ці артеріальні кола служать для безперебійного кровопостачання м'язів та інших структур райдужки під час її функціонування, а також виконують механічну опорну функцію. Артеріальні кола разом з артеріальними судинами, що їх з'єднують, формують еластичний каркас райдужки, який дозволяє їй швидко змінювати свою форму та розміри.

III. Внутрішня оболонка очного яблука, *tunica interna bulbi*, або **сітківка**, *retina*, прилягає зсередини до судинної оболонки на всьому її протязі. На відміну від інших оболонок очного яблука розвивається не з мезенхіми, а з ектодерми (з двох шарів очного келиха зародка). Розрізняють 2 основні частини внутрішньої оболонки: зорову та сліпу.

1. Зорова частина сітківки, *pars optica retinae*, є найважливішою функціональною частиною сітківки. Вона займає її більшу задню частину і містить світлочутливі елементи (палички та колбочки), які трансформують енергію фотона світла у нервовий імпульс.

За розвитком та будовою у сітківці розрізняють 2 шари. Зовнішній шар сітківки,

що розвивається із зовнішнього шару очного келиха і побудований з пігментних клітин, зветься **пігментним шаром** (*stratum pigmentosum*). Внутрішній шар сітківки, що розвивається із внутрішнього шару очного келиха і побудований з фоторецепторних та нервових клітин, зветься **нервовим шаром** (*stratum nervosum*). Пігментний шар служить для відбивання тієї частини фотонів, що пройшли крізь нервову частину, не потрапивши на фоторецепторні клітини. Така побудова сітківки збільшує її коефіцієнт корисної дії. Пігментний шар зорової частини сітківки міцніше зрощений з судинною оболонкою, ніж з нервовим шаром сітківки, тому при розтині очного яблука і видаленні склистого тіла відшарування сітківки відбувається без пігментного шару. Нервовий шар побудований з таких шарів: **шар зовнішніх та внутрішніх сегментів**, *stratum segmentorum externorum et internorum*, **зовнішній межовий шар**, *stratum limitans externum*, **зовнішній ядерний шар**, *stratum nucleare externum*, **зовнішній переплетений шар**, *stratum plexiforme externum*, **внутрішній ядерний шар**, *stratum nucleare internum*, **внутрішній переплетений шар**, *stratum plexiforme internum*, **нервововолокнистий шар**, *stratum neurofibrarum*, **внутрішній межовий шар**, *stratum limitans internum*.

2. Сліпа частина сітківки, pars caeca retinae, не сприймає світлові подразнення. Вона займає передні відділи внутрішньої оболонки, вистеляючи зсередини війкову та райдужну частини судинної оболонки, відповідно яким також поділяється на 2 частини.

А. Війкова частина сітківки, pars ciliaris retinae, не містить фоторецепторних клітин і складається з двошарового кубічного епітелію – війкового епітелію. Зовнішній шар пігментних клітин війкового епітелію продовжується у пігментний шар зорової частини сітківки. Внутрішній шар війкового епітелію, позбавлений пігменту, продовжується у нервовий шар зорової частини сітківки.

Б. Райдужна частина сітківки, pars iridica retinae, вкриває задню поверхню райдужки і складається з двох шарів пігментних клітин, що продовжуються у відповідні шари війкового епітелію.

Між зоровою та сліпою частинами сітківки є **зубчастий край, ora serrata**, що добре помітний на препараті очного яблука з видаленим склистим тілом. Зубчастий край відповідає межі між ворсинчастою оболонкою та війковим колом війкового тіла судинної оболонки.

За допомогою офтальмоскопа можна побачити у живої людини внутрішню поверхню сітківки – дно очного яблука. Дно очного яблука має червоний колір, що пояснюється просвічуванням крізь тонку внутрішню оболонку капілярів судинної оболонки. На дні очного яблука можна помітити невелике, діаметром 1,6–1,7 мм, підвищення білуватого кольору, яке є місцем початку волокон зорового нерва, – **диск зорового нерва (discus n. optici)** (рис. 331). Посередині цього диска є невелика **заглибина диска, excavatio disci**, через яку проходять центральні артерія та вена сітківки. В ділянці диска палички та колбочки відсутні. На 3–4 мм вбік від диска зорового нерва є **жовта пляма, macula lutea**, овальної форми, розміром 2 × 4 мм. Жовтий колір плями зумовлений переважанням у цьому місці сітківки колбочкоподібних фоторецепторних клітин. У центрі плями міститься **центральна ямка, fovea centralis**, діаметром 1–2 мм, де потоншуються усі шари нервової частини сітківки. Посередині центральної ямки є ще менша **ямочка, foveola**, діаметром близько 0,3 мм, нервовий шар сітківки якої містить лише колбочкоподібні рецептори. Ямочка є місцем найкращої гостроти зору.

Сітківка має власну систему **кровоносних судин сітківки (vasa sanguinea retinae)**, яка бере початок від **центральної артерії сітківки (a. centralis retinae** – гілка очної артерії). Центральна артерія сітківки виходить із товщі зорового нерва і з'являється на внутрішній поверхні сітківки у загли-

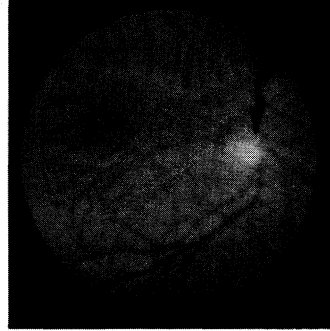
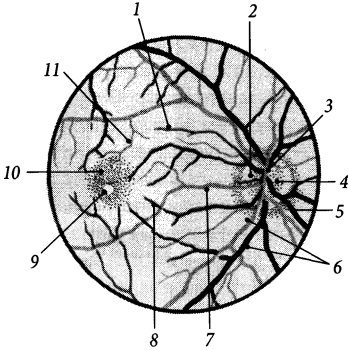


Рис. 331. Дно очного яблука, *fundus oculi*.

1 – arteriola/venula temporalis retinae superior; 2 – excavatio disci; 3 – arteriola/venula nasalis retinae superior; 4 – discus nervi optici; 5 – arteriola/venula nasalis retinae inferior; 6 – arteriola/venula temporalis retinae inferior; 7 – arteriola/venula macularis media; 8 – arteriola/venula macularis inferior; 9 – fovea centralis; 10 – macula lutea; 11 – arteriola/venula macularis superior

бині диска. Спочатку центральна артерія сітківки віддає верхню та нижню гілки, від яких розходяться у різні боки такі артеріоли: **верхня скронева артеріола сітківки**, *arteriola temporalis retinae superior*, яка розгалужується у верхньобічній частині сітківки; **нижня скронева артеріола сітківки**, *arteriola temporalis retinae inferior*, яка розгалужується у нижньобічній частині сітківки; **верхня носова артеріола сітківки**, *arteriola nasalis retinae superior*, яка розгалужується у верхньприсередній частині сітківки; **нижня носова артеріола сітківки**, *arteriola nasalis retinae inferior*, яка розгалужується у нижньприсередній частині сітківки; **середня плямова артеріола**, *arteriola macularis media*, яка розгалужується у присередній частині сітківки; **верхня плямова артеріола**, *arteriola macularis superior*, яка розгалужується у верхній частині плями; **нижня плямова артеріола**, *arteriola macularis inferior*, яка розгалужується у нижній частині плями. Розгалуження артеріол сітківки досягають її зубчастого краю. Венозна кров від сітківки відтікає по венулах, які супроводять одноіменні артеріоли і впадають у центральну

вену сітківки. **Центральна вена сітківки**, *v. centralis retinae*, заходить у заглибину диска, проходить у порожнину черепа всередині зорового нерва і вливається у верхню очну вену або печеристу пазуху.

Ядро очного яблука

Ядро очного яблука складається зі світлоломлюючих середовищ, які заповнюють його камери. Стан ядра очного яблука впливає на якість зображення, що потрапляє на сітківку. Описують 3 камери очного яблука, *camerae bulbi*: передню, задню та зазадню.

Передня камера, *camera anterior*, розміщена між задньою поверхнею рогівки та передньою поверхнею райдужки. Ця камера заповнена водянистою вологою. **Задня камера**, *camera posterior*, розміщена між задньою поверхнею райдужки та передньою поверхнею склистого тіла. Вона заповнена водянистою вологою та кристаліком. **Зазадня (склиста) камера**, *camera postrema (vitrea)*, є найбільшою камерою очного яблука, що займає його задню частину і заповнена склистим тілом.

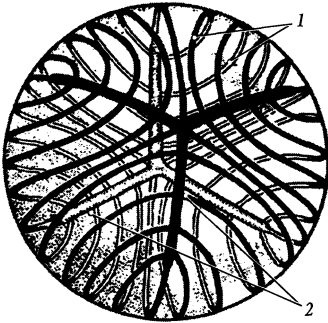


Рис. 332. Речовина кришталика, *substantia lentis*.

1 – *fibrae lentis*; 2 – *radii lentis*

Водяниста волога, *húmor aquósus*, – це прозора рідина, яка має коефіцієнт заломлення світла 1,336. Вона на 98 % складається з води, що містить в основному хлорид натрію та глікопротеїни. Водяниста волога заповнює передню та задню камери очного яблука, де її загальний об'єм досягає 0,2–0,3 мл. Вона продукується епітелієм війкових відростків та складок, за участю кровоносних капілярів, що залягають у їх товщі. Водяниста волога передньої та задньої камер вільно сполучається через зіницю ока. Відтік водянистої вологи відбувається переважно у **райдужно-рогівкому куті (*ángulus iridocorneális*)** передньої камери ока крізь фонтанові простори і шлемів канал до системи вихрових (вортікозних) вен. Затруднення цього шляху відтоку водянистої вологи призводить до підвищення внутрішньоочного тиску (глаукоми).

Кришталік, *lens*, є активним світлозаломлюючим елементом ядра очного яблука. Він має форму двоопуклої лінзи, діаметром 9–10 мм, завтовшки близько 4 мм. Кришталік розміщений у задній камері ока і фіксований війковим пояском до війкового тіла.

Передня поверхня, *fácies antérior*, кришталика менш опукла за його **задню поверхню (*fácies postérior*)**. На цих поверхнях виділяють найбільш виступаючі точки

кришталика: **передній полюс, *pólus antérior***, та **задній полюс, *pólus postérior***. Лінія, що з'єднує передній та задній полюси, зветься **віссю (*áxis*)** кришталика. Вісь кришталика має довжину 4 мм і співпадає з оптичною віссю очного яблука. Край кришталика, на якому сходяться його передня та задня поверхні, зветься **екватором (*equátor*)**.

В основі кришталика лежить прозора та безбарвна **речовина кришталика, *substantia léntis***, яка має коефіцієнт заломлення світла 1,386 і не містить судин та нервів. Ця речовина заповнена **волокнами кришталика (*fibrae léntis*)**, які побудовані з шестигранних тяжів епітеліальних клітин, завдовжки 2,5–12 мкм і завдовжки до 1 см. Окремі волокна у підлітковому віці з'єднуються своїми кінцями, утворюючи в цих місцях мікроскопічні трикінцеві зірки – так звані **промені кришталика (*rádii léntis*)** (рис. 332). У речовині кришталика виділяють **ядро (*núcleus léntis*)**, яке має більшу щільність, та **кору (*córtex léntis*)**, яка має меншу щільність і без чіткої межі переходить у ядро. Речовина кришталика позбавлена кровоносних судин. Живлення кришталика відбувається шляхом дифузії поживних речовин із водянистої вологи задньої камери. Погіршення обміну речовин у кришталику призводить до його помутніння (катаракти).

Речовина кришталика вкрита одношаровим **епітелієм кришталика (*epithélium léntis*)**. Епітелій на передній та задній поверхнях вкритий **капсулою кришталика (*capsula léntis*)** – прозорою гомогенною оболонкою завтовшки близько 15 мкм. Ця капсула має більшу товщину на передній поверхні кришталика, особливо в ділянці переднього полюса.

Від капсули кришталика в ділянці його екватора до базальної мембрани війкового тіла тягнуться пучки радіально орієнтованих сполучнотканинних волокон, які носять назву **війкового пояска (*зв'язка Цинна*) (*zónula ciliáris [Zinn]*)**. Між **поясковими волокнами (*fibrae zonuláres*)** війкового пояска розміщені **пояскові простори**

(*spátia zonulária*), заповнені водянистою вологою. Через пояскові простори задня камера сполучається з **запоясковим простором** (*spátium retrozonuláre*) – частиною задньої камери, розташовану безпосередньо за війковим пояском і заповнену водянистою вологою. Послаблення або напруження війкового пояса викликає зміну опуклості кришталика, що призводить до зміни його заломлюючої сили. Таке пристосування до зміни форми кришталика служить для доброго бачення предметів на різних відстанях і називається акомодациєю.

При скороченні війкового м'яза відбувається зміщення судинної оболонки вперед, послаблення війкового пояса та збільшення ступеня опуклості кришталика, що зменшує фокусну відстань очного яблука і сприяє тому, що зображення близько розташованого предмета падає точно на сітківку. Розслаблення війкового м'яза викликає напруження війкового пояса та зменшення ступеня опуклості кришталика, при якому на сітківці фокусується зображення далеко розташованого предмета. З віком людини акомодация послаблюється, тому що кришталик поступово втрачає свою еластичність і здатність змінювати форму.

Скliste тіло, *corpú vitreum*, заповнює задню камеру очного яблука. Воно прозоре, має желеподібну консистенцію, позбавлене судин та нервів, його сила заломлення світла приблизно дорівнює показнику заломлення водянистої вологи. Скliste тіло складається з тонких, переплетених між собою колагенових волокон **склистої стромы** (*stróma vitreum*) та склистої вологи, розміщеної між цими волокнами. **Склиста волага**, *húmor vitreus*, на 98 % складається з води з домішками солей (NaCl) та глікозаміногліканів. Щільність розташування волокон склистої стромы збільшується на периферії склистого тіла, де на його поверхні із них формується **склиста перетинка** (*membrána vitrea*). На передній поверхні склистого тіла є **склиста ямка**, *fóssa hyaloidea*, у якій розміщений кришталик.

Додаткові структури ока

До **додаткових структур ока** (*structúrae óculi accessoría*) належать повіки, брови, кон'юнктива, слізний апарат, м'язи очного яблука, піхва очного яблука, жирове тіло очної ямки, очноямкова перегородка.

Повіки, *palpébrae* (гр. *blepharon*), – це складки шкіри, які прикривають очне яблуко спереду. Вони захищають очне яблуко від висихання, попадання на його поверхню часток пилу, дозують інтенсивність світла, що падає на очне яблуко. При змиканні повіки повністю закривають очне яблуко. При незамкнених повіках між їхніми краями залишається **щілина повік**, *ríma palpebrárum* (рис. 333).

Розрізняють верхню та нижню повіки. **Верхня повіка**, *palpébra superior*, дещо більша за **нижню повіку** (*palpébra inferior*). В місці з'єднання верхньої та нижньої повік у кутах ока утворюються **присередня та бічна спайки повік** (*comissúra mediális/laterális palpebrárum*). При незакритій повіковій щілині від краю верхньої повіки до бічної стінки носа йде **повіково-носова складка (епікант)**, *plica palpebronasális (epicánthus)*, яка нависає над **присереднім кутом ока** (*ángulus óculi mediális*). **Бічний кут ока**, *ángulus óculi laterális*, гостріший за присередній кут ока.

Передня повікова поверхня, *fácies anterior palpebrális*, вкрита шкірою, а **задня повікова поверхня**, *fácies posterior palpebrális*, – кон'юнктивою. Вільні краї повік мають товщину близько 2 мм і відмежовані від повікових поверхонь двома парними повіковими краями. **Передній край (кант) повік**, *limbus anterior palpébrae*, дещо заокруглений і вкритий шкірою, а **задній край повік**, *limbus posterior palpébrae*, – дещо загострений і вкритий кон'юнктивою. Присередній відрізок заднього краю повік містить конічне підвищення – **слізний сосочок**, *papilla lacrimális*. Вздож передніх повікових країв розміщені 3–4 ряди загнутих волосків – **вій** (*cília*).

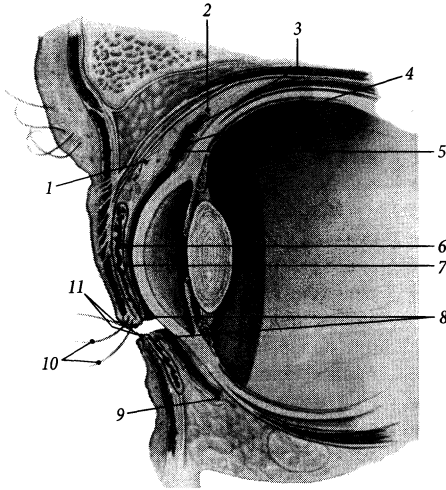


Рис. 333. Повіки, *palpebrae*, на сагітальному розрізі.

- 1 – *m. tarsalis superior*;
- 2 – *fornix conjunctivae superior*;
- 3, 9 – *sacculus conjunctivalis*;
- 4 – *tunica conjunctiva bulbaris*;
- 5 – *tunica conjunctiva palpebralis*;
- 6 – *tarsus superior*;
- 7 – *glandula tarsalis*;
- 8 – *limbi palpebralis posteriores*;
- 9 – *fornix conjunctivae inferior*;
- 10 – *cilia*;
- 11 – *rima palpebralis*

У волосяні фолікули вій відкриваються **війкові залози** (Молля), *glândulae ciliâres* (Moll), та **сальні залози** (Цейса), *glândulae sebâceae* (Zeis).

В основі повік лежать повікові хрящі. **Верхній повіковий хрящ**, *târsus supërior*, ширший за **нижній повіковий хрящ**, *târsus infërior* (завширшки 10 та 5 мм відповідно). Ці хрящі дугоподібно вигнуті, вони мають довжину 20 мм і товщину 1 мм. Побудовані повікові хрящі зі щільної сполучної тканини, багаті на грубі пучки колагенових волокон. В ділянці кутів ока (верхній та нижній) повікові хрящі з'єднуються між собою за допомогою повікових зв'язок. **Присередня повікова зв'язка**, *lig. palpebrâle mediâle*, починається від місця з'єднання повікових хрящів у присередньому куті ока, прямує присередньо, проходить попереду слезового мішка і прикріплюється до переднього слезового гребеня на присередній стінці очної ямки. **Бічна повікова зв'язка**, *lig. palpebrâle laterâle*, починається від місця з'єднання повікових хрящів у бічному куті ока, йде убік, проходить перед очноямковою перегородкою і прикріплюється до бічної стінки очної ямки. До бічної повікової зв'язки прикріплюється повікова частина волокон коло-

вого м'яза ока. Вздовж заднього краю повіки малими отворами відкриваються протоки тарзальних залоз. **Тарзальні залози** (Мейбоба), *glândulae tarsâles* (Meibom), – це трубчасті залози, секреторна частина яких знаходиться у товщі повікових хрящів (30–40 залоз у верхньому хрящі та 20–30 – у нижньому). Тарзальні залози за голокриновим типом продукують сальний секрет, який змашує задній повіковий край і запобігає витіканню слюзи із кон'юнктивного мішка. Немовби продовженням повікових хрящів у напрямі до склепінь кон'юнктиви виступає шар непосмугованих м'язових волокон **верхнього та нижнього тарзальних м'язів** (*m. tarsâlis supërior/ infërior*), які формують основу повік вище верхнього повікового хряща та нижче нижнього повікового хряща відповідно.

Кон'юнктива, *tunica conjunctiva*, – це сполучна оболонка рожевого кольору, яка вкриває задні поверхні повік та склеру передньої поверхні очного яблука. Вона побудована з двошарового або багатшарового циліндричного епітелію, розташованого на власній пластинці. Епітелій кон'юнктиви містить бокалоподібні клітини, а її власна пластинка побудована з пухкої сполучної тканини, багаті на кровоносні судини та

лімфоцити. На задній повіковій поверхні **кон'юнктива повік**, *túnica conjunctiva palpebrarum*, вкрита дво- або багат шаровим циліндричним епітелієм, а на передній поверхні склери **кон'юнктива очного яблука**, *túnica conjunctiva búlbi*, вкрита багат шаровим плоским незроговілим епітелієм, який продовжується у передній епітелій рогівки. Простір між повіковою та очною кон'юнктивою отримав назву **кон'юнктивного (сполучнооболонкового) мішка** (*sáccus conjunctivális*).

Місце переходу кон'юнктиви з поверхні очного яблука на задню повікову поверхню верхньої та нижньої повік зветься **верхнім/ нижнім склепінням кон'юнктиви** (*fórnix conjunctivae superior/ inferior*). У присередньому куті ока склепіння кон'юнктиви з'єднуються між собою **півмісяцевою складкою** (*plica semilunaris*), яка у людини є рудиментом третьої повіки плазунів. У присередньому куті ока помітне невелике підвищення кон'юнктиви, що містить жирову тканину, кон'юнктивні та салні залози, – **сльозове м'ясе**, *carúncula lacrimális*.

Над верхньою повікою вздовж нижнього краю чола розміщений валок шкіри, вкритий довгим волоссям, – **брова**, *supercílium*. Брова виконує захисну функцію, спрямовуючи струмочки потових та дощових крапель з поверхні чола в обхід очної щілини.

Сльозовий апарат

До **сльозового апарату** (*apparátus lacrimális*) належать сльозова залоза та сльозовивідні шляхи. Основною функцією сльозового апарату є зволоження поверхні очного яблука.

Сльозова залоза, *glándula lacrimális* – складна альвеолярно-трубчаста залоза серозного типу, що розміщена в бічному куті верхньої стінки очної ямки в однойменній ямці (рис. 334). Сухожилком м'яза-підіймача верхньої повіки залоза поділяється на дві нерівні частини. Над

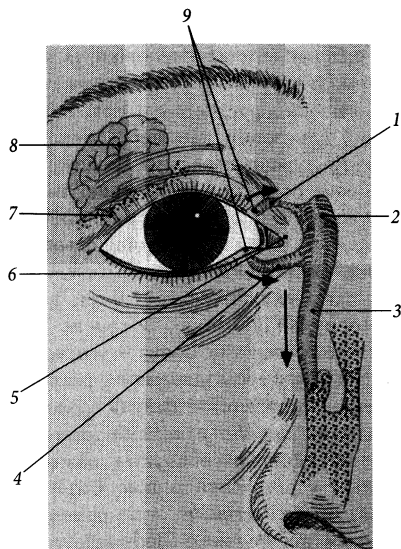


Рис. 334. Сльозовий апарат, *apparátus lacrimális* (схема).

1 – canaliculus lacrimális superior; 2 – saccus lacrimális; 3 – ductus nasolacrimális; 4 – canaliculus lacrimális inferior; 5 – caruncula lacrimális; 6 – rivus lacrimális; 7 – ductuli excretorii; 8 – glandula lacrimális; 9 – punctum lacrimale

сухожилком розміщена більша за розміром ($20 \times 10 \times 5$ мм) **очноюмкова частина**, *pars orbitális*, і під сухожилком – менша ($10 \times 8 \times 3$ мм) **повікова частина**, *pars palpebrális*. **Вивідні проточки**, *ductuli excretorii*, сльозової залози, кількістю від 6 до 14, відкриваються у верхнє склепіння кон'юнктиви. Малі скупчення залозистої тканини, кількістю від 1 до 22, розміщені переважно у товщі верхнього склепіння кон'юнктиви, зветься **додатковими сльозовими залозами** (*glándulae lacrimáles accessóriæ*).

Сльоза заповнює верхній та нижній кон'юнктивні мішки і збирається у **сльозовому озері** (*lácus lacrimális*), яке розміщене у присередньому куті ока навколо сльозового м'яся. З передньої поверхні очного яблука сльоза тече у сльозове озеро

по **сльозовому струмку**, *rivus lacrimális*, розміщеному між краєм повіки та очним яблуком. Із сльозового озера сльоза витікає через верхній та нижній сльозові каналці. Кожний **сльозовий каналець**, *canaliculus lacrimális*, починається у сльозовому озері невеликим отвором – **сльозовою точкою**, *punctum lacrimále*, яку можна побачити неозброєним оком на верхівці сльозового сосочка. Вузкий (0,5 мм) сльозовий каналець, завдовжки близько 1,0 см, робить по своєму ходу коліно, обернене вгору у верхньому каналці і вниз – у нижньому каналці. Присереднє коліно розміщене незначне розширення – **ампула сльозового каналця** (*ampúlla canaliculi lacrimális*). Сльозові каналці впадають разом або поодиноці у сльозовий мішок. **Сльозовий мішок**, *sáccus lacrimális*, – це розширення верхнього відділу носо-сльозової протоки, завдовжки 1,5 см і завширшки 0,5 см, розміщене у сльозовій ямці (у сльозовій борозні сльозової кістки) на присередній стінці очної ямки. Верхня куполоподібна частина сльозового мішка, яка розміщена вище отворів сльозових каналців, звється **склепінням сльозового мішка** (*fórnix sácci lacrimális*). Навперемінні скорочення волокон глибокої частини колового м'язу ока, що розташований позаду сльозового мішка і охоплює сльозові каналці, сприяють дренажу сльозового озера.

Продовженням донизу сльозового мішка є **носо-сльозова протока**, *dúctus nasolacrimális*, завдовжки близько 1,2–2,4 см та завширшки 4 мм. Ця протока проходить у нососльозовому каналі черепа і відкривається у нижній носовий хід. Слизова оболонка нососльозової протоки та сльозового мішка вистелена дво- та багат шаровим циліндричним епітелієм, який в окремих місцях містить вії. Складка слизової оболонки у нижньому носовому ході, що обмежує отвір нососльозової протоки, – **сльозова складка**, *plica lacrimális*, – розміщена на відстані 3–3,5 см дозад від ніздрі.

Зовнішні м'язи очного яблука

Зовнішні м'язи очного яблука, *mm. extérni búlbi óculi*, розміщені в очній ямці, вони забезпечують рухи очного яблука. Розрізняють чотири прямих та два косих зовнішніх м'язи очного яблука. В очній ямці ще знаходяться м'яз-підіймач верхньої повіки та очноямковий м'яз.

Майже усі зовнішні м'язи очного яблука, за винятком нижнього косоного м'язу, починаються від спільного сухожилкового кільця. **Спільне сухожилкове кільце**, *ánulus tendíneus commúnis*, розміщене біля зорового каналу та присереднього відділу верхньої очноямкової щілини; воно охоплює зоровий нерв, а також окоруховий, носовийковий, відвідний нерви та очну артерію. М'язи очного яблука в місці прикріплення пронизують піхву очного яблука і коротким сухожилком прикріплюються до склери. Прямі м'язи прикріплюються до склери перед екватором очного яблука, а косі – позаду екватора.

1. Верхній прямий м'яз, *m. réctus supéríor*, починається від спільного сухожилкового кільця і прикріплюється до склери на 7–8 мм дозад від краю рогівки (рис. 335). Цей м'яз повертає передній полюс очного яблука вгору та дещо присередньо. Він іннервується окоруховим нервом.

2. Нижній прямий м'яз, *m. réctus inféríor*, починається від спільного сухожилкового кільця і прикріплюється до склери на 6 мм дозад від краю рогівки. Цей м'яз повертає передній полюс очного яблука вниз та дещо вбік. Він іннервується окоруховим нервом.

3. Присередній прямий м'яз, *m. réctus mediális*, починається від спільного сухожилкового кільця і прикріплюється до склери на 5–6 мм дозад від краю рогівки. Цей м'яз повертає передній полюс очного яблука присередньо. Він іннервується окоруховим нервом.

4. Бічний прямий м'яз, *m. réctus laterális*, починається широким **сухожилковим розтягом** (*lacértus m. recti laterális*)

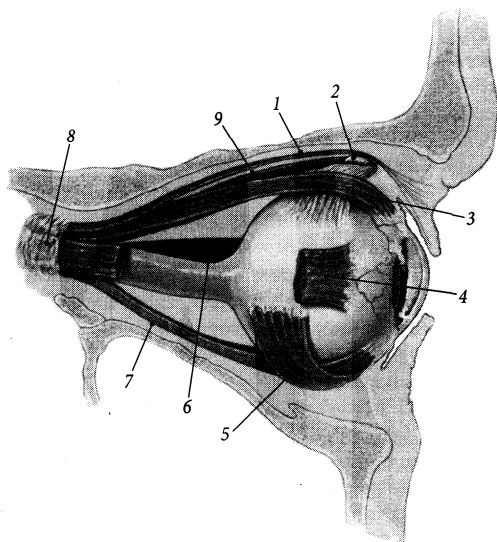


Рис. 335. Зовнішні м'язи очного яблука, *mm. externi bulbi oculi*; вигляд зверху.

- 1 – *m. levator palpebrae superiores*;
- 2 – *trochlea*;
- 3 – *m. rectus superior*;
- 4 – *m. rectus lateralis*;
- 5 – *m. obliquus inferior*;
- 6 – *m. rectus medialis*;
- 7 – *m. rectus inferior*;
- 8 – *anulus tendineus communis*;
- 9 – *m. obliquus superior*

від спільного сухожилкового кільця та прилеглої частини малого крила клиноподібної кістки і прикріплюється до склери на 5–6 мм дозад від краю рогівки. Цей м'яз повертає передній полюс очного яблука вбік. Він іннервується відвідним нервом.

5. Верхній косий м'яз, *m. obliquus superior*, починається від спільного сухожилкового кільця та прилеглої частини тіла клиноподібної кістки, прямує вздовж присередньої стінки очної ямки і поблизу блокоподібної ямки переходить у довгий циліндричний сухожилок. Цей сухожилок проходить через волокнисто-хрящовий блок, *tróchlea*, який знаходиться у блоковій ямці, і повертає вбік та дозад. Далі сухожилок верхнього косого м'яза проходить між верхнім прямим м'язом та очним яблуком і прикріплюється до склери, приблизно на 18 мм дозад від краю рогівки. В місці проходження через блок сухожилок оточений синовіальною піхвою сухожилка верхнього косого м'яза (*vagina tendinis m. obliqui superioris*). Цей м'яз повертає передній полюс очного яблука вниз та назад. Він іннервується блоковим нервом.

6. Нижній косий м'яз, *m. obliquus inferior*, починається від очноямкової поверхні верхньої щелепи нижче отвору носо-сльозового каналу та від заднього слъозового гребеня, прямує вбік та дозад, проходить між нижнім прямим м'язом та нижньою стінкою очної ямки і прикріплюється до склери бічної поверхні очного яблука позаду екватора. Цей м'яз повертає передній полюс очного яблука вгору та назад. Він іннервується окооруховим нервом.

М'яз-підіймач верхньої повіки, *m. levator palpebrae superioris*, розміщений над верхнім прямим м'язом очного яблука. Він починається від спільного сухожилкового кільця, окістя очної ямки над зоровим каналом та від прилеглої частини зовнішньої піхви внутрішньоканальцевої частини зорового нерва. Прямуючи вперед, поблизу надочноямкового краю м'яз продовжується у широкий апоневроз, який розділяється на дві пластинки – поверхневу та глибоку. Поверхнева пластинка, *lámína superficialis*, апоневроза проходить між верхнім повіковим хрящем та коловим м'язом ока і закінчується у сполучній тканині верхньої повіки

по всій її ширині. **Глибока пластинка**, *lámína profúnda*, прикріплюється до верхнього краю та передньої поверхні верхнього повікового хряща на протязі від присередньої до бічної повікових зв'язок. У товщі глибокої пластинки є волокна непосмуганованих м'язової тканини, що отримують симпатичну іннервацію, при порушенні якої спостерігається частковий птоз верхньої повіки.

Над нижньою очноюмковою щілиною перекидається незначна кількість непосмуганованих м'язових волокон, які разом формують тонкий очноюмковий м'яз. **Очно-ямковий м'яз**, *m. orbitális*, зверху прикриває передній відрізок нижньої очноюмкової щілини. Скорочення цього м'яза і потовщення його черевця призводить до незначного зміщення очного яблука вперед.

Зовнішні м'язи очного яблука можна вважати додатковими акомодацийними м'язами. Прямі м'язи очного яблука тягнуть його передній полюс назад, а косі м'язи тягнуть задній полюс вперед. При скороченні усіх м'язів очне яблуко дещо сплющується у передньо-задньому напрямі, що викликає незначне вкорочення його осі. Крім того, відцентрове розтягнення склери прямими м'язами призводить до натягнення війкового пояса і зменшення опуклості кришталика. Це означає, що точка найкращого бачення ока зміщується вдалину. Таким чином, послаблення сили екстраокулярних м'язів, обумовлене гіподинамією очного яблука при зосередженні погляду протягом довгого часу на одному предметі (книзі, телевізорі, комп'ютері тощо) викликає збільшення ступеня короткозорості. Навпаки, тренування м'язів очного яблука за допомогою спеціальних вправ (багаторазове [10–15 разів] переведення погляду, ввєрх-вниз, вправо-влівє та по колу декілька [4–5] разів на день) збільшує силу цих м'язів, зменшуючи ступінь короткозорості.

Очне яблуко з м'язами в очній ямці оточені низкою сполучнотканинних утворів. До цих сполучнотканинних утворів відносять окістя та жирове тіло очної ямки, очно-

ямкову перегородку, м'язові фасції, піхву очного яблука.

Окістя очної ямки, *periorbita*, являє собою окістя кісток, які формують стінки очної ямки. Ззаду окістя очної ямки продовжується у тверду мозкову оболонку середньої черепної ямки через зоровий канал та верхню очноюмкову щілину. Спереду окістя очної ямки переходить з надочноямкового краю на верхній край верхнього повікового хряща у вигляді тонкої сполучнотканинної **очноямкової перегородки** (*septum orbitále*), яка формує передню стінку порожнини очної ямки.

Піхва очного яблука (Тенона), *vagina búlbi* (Tenon), – це тонкий сполучнотканинний листок, що оточує очне яблуко з усіх боків. Спереду вона закінчується під кон'юнктивою, а ззаду в ділянці зорового нерва зростається зі склерою. В місцях прикріплення сухожилків м'язів очного яблука до склери піхва віддає сполучнотканинні відростки, які викривають окремо кожний м'яз і є їх **м'язовими фасціями** (*fasciae musculáres*). Між піхвою очного яблука та склерою існує щілиноподібний проміжок – **епісклеральний простір**, *spátium episclerále*, який полегшує обертові рухи очного яблука. Цей простір містить тонкі сполучнотканинні тяжі, що зв'язують склеру з піхвою очного яблука.

Увесь простір очної ямки між очним яблуком з піхвою, м'язами очного яблука та зоровим нервом, заповнений жировою тканиною, яка формує **жирове тіло очної ямки** (*córpus adipósum orbitae*). Більша частина цього жирового тіла розміщена позаду очного яблука. Воно пронизане судинами та нервами, що прямують до очного яблука та від нього.

Зоровий нерв

Зоровий нерв, *n. ópticus*, складається з безмієлінових волокон, що починаються у сітківці і доходять до зорового перехрєстя, продовжуючись далі у зоровий шлях. У сіт-

ківці імпульс породжується у її нервовій частині, а саме у **нейроепітеліальному шарі** (*stratum neuroepitheliale*). Це зовнішній шар нервової частини сітківки, він складається з декількох рівнів і тому отримав сучасну назву – **шар зовнішніх та внутрішніх сегментів**. Цей шар містить фоторецепторні клітини – так звані палички (**паличкоподібна зорова клітина, *cellula optica bacilliformis***) та колбочки (**колбочкоподібна зорова клітина, *cellula optica coniformis***). Нервовий імпульс в паличках та колбочках породжується при поглинанні кванта світла внаслідок фотохімічних реакцій перетворення зорових пігментів і передається на **біполярні нейрони** (*neurocytus bipolaris*) внутрішнього ядерного шару нервової частини сітківки. Біполярні нейрони передають нервовий імпульс на **вузлові (гангліозні) нейрони** (*neurocytus ganglionaris*), що складають вузловий шар (рис. 336). Один великий біполярний нейрон зв'язаний з майже 200 паличкоподібними зоровими клітинами, а один малий біполярний нейрон об'єднує до 30 колбочкоподібних зорових клітин. Кількість нейронів при передачі імпульса від одного шару нервової частини сітківки до іншого зменшується від 125 млн фоторецепторних клітин до 3 млн загальної кількості вузлових нейронів у сітківці. Аксони вузлових нейронів прямують до диска зорового нерва і виходять з очного яблука, формуючи зоровий нерв.

Виділяють 4 частини зорового нерва: внутрішньоочну, очноямкову, внутрішньоканальцеву та внутрішньочерепну.

1. Внутрішньоочна частина, *pars intraocularis*, – найкоротша (завдовжки близько 1,5 см) частина зорового нерва, що розміщена у товщі оболонок очного яблука. У цій частині розрізняють, у свою чергу, ще три частини, залежно від їх відношення до решітчастої пластинки склери: а) **передпластинкова частина, *pars prelamínaris***, розміщена перед решітчастою пластинкою; б) **внутрішньопластинкова частина, *pars intralaminaris***, – частина волокон

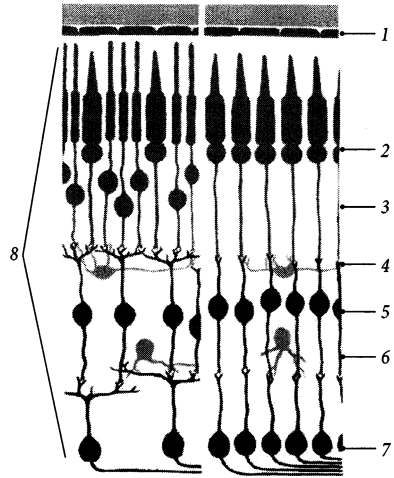


Рис. 336. Схема мікроскопічної будови сітківки.

1 – pars pigmentosa retinae; 2 – stratum segmentorum externorum et internorum; 3 – stratum nucleare externum; 4 – stratum plexiforme externum; 5 – stratum nucleare internum; 6 – stratum plexiforme internum; 7 – stratum ganglionicum; 8 – pars nervosa retinae

зорового нерва, розміщена між волокнами решітчастої пластинки склери; в) **заплас-тинкова частина, *pars postlaminaris***, розміщена позаду решітчастої пластинки. Навколо внутрішньопластинкової частини існує **судинне коло зорового нерва, *circulus vasculosus n. optici***, утворене гілками задніх коротких війкових артерій.

2. Очноямкова частина, *pars orbitális*, завдовжки близько 3 см, дещо вигнута, проходить у товщі жирового тіла очної ямки.

3. Канальна частина, *pars canális*, – частина зорового нерва, що проходить через зоровий канал, має довжину 5–8 см.

4. Внутрішньочерепна частина, *pars intracranialis*, проходить у порожнині черепа від зорового каналу до зорового перехрестя. Довжина цієї частини нерва становить від 4 до 17 мм.

Зоровий нерв оточений двома піхвами, які є продовженням оболонок головного

мозку. Це пояснюється тим, що око розвивається як випин переднього мозкового пухиря. **Зовнішня піхва**, *vagina externa*, зорового нерва є продовженням паутинної оболони головного мозку, а **внутрішня піхва**, *vagina interna*, – продовженням м'якої оболони головного мозку. Досягаючи очного яблука, зовнішня та внутрішня піхви зростаються одна з одною і зі склерою. Від внутрішньої піхви у товщу зорового нерва відходять сполучнотканинні відростки з кровоносними судинами, які живлять пучки нервових волокон. Між двома піхвами зорового нерва існує щілиноподібний **підпаутинний міжпіхвовий простір** (*spatium intervaginale subarachnoidale*), який є продовженням підпаутинного простору головного мозку. Біля очного яблука простір сліпо закінчується.

Зорове перехрестя, *chiasma opticum*, є неповним, тому що у ньому перехрещуються тільки ті волокна, що йдуть від вузлових нейронів при-середньої половини

сітківки. Інші волокна – від бічної половини сітківки – проходять через бічні відділи зорового перехрестя неперехрещеними. Таким чином, правий зоровий шлях утворений аксонами тих вузлових нейронів, що розміщені у правих половинах сітківки обох очних яблук і сприймають світлові подразнення зліва, а лівий зоровий шлях утворений аксонами тих вузлових нейронів, що розміщені у лівій половині сітківки обох очних яблук і сприймають світлові подразнення справа. Верхньо-нижня орієнтація волокон у перехресті не змінюється.

У складі **зорового шляху** (*tractus opticus*) нервові волокна прямують до підкіркових центрів зору, розміщених у ядрах бічного колінчастого тіла, подушки таламуса та у сірих шарах верхніх горбків пластинки покритки середнього мозку. У цих підкіркових центрах аксони вузлових нейронів переключаються на наступні нейрони (рис. 337). Аксони нейронів, розміщених у бічному колінчастому тілі та подушці тала-

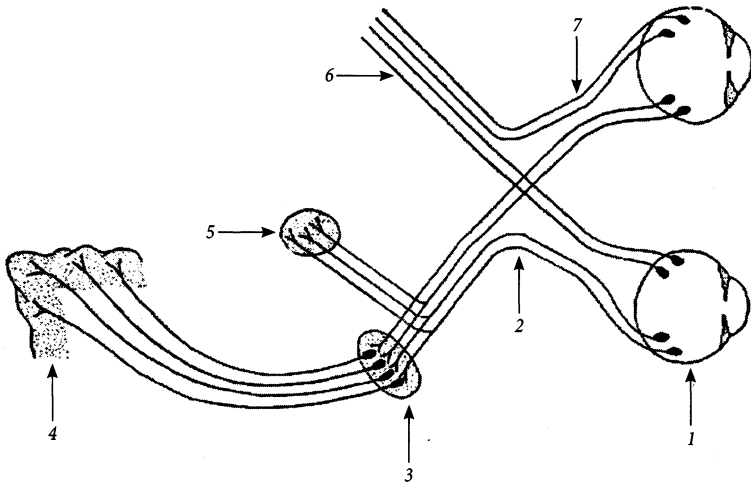


Рис. 337. Схема провідного шляху зорового аналізатора.

1 – retina; 2 – chiasma opticum; 3 – nucleus corporis geniculati lateralis et nuclei pulvinares; 4 – sulcus calcarinus; 5 – strata grisea colliculi superioris; 6 – tractus opticus; 7 – n. opticus

муса, проходять через підсочевцеподібну частину задньої ніжки внутрішньої капсули, формують **зорову променистість** (*radiatio óptica*) і досягають мозкової кори в ділянці **шпорної борозни** (*súlcus calcarinus*) потиличної частки, де розміщений кірковий центр аналізатора зору. При цьому певним ділянкам кори шпорної борозни відповідають певні рецепторні поля сітківки. Аналіз зображення у шпорній борозні відбувається через чверть секунди після попадання його на сітківку ока. Аксони нейронів, тіла яких розміщені у сірих шарах верхніх горбків середньомозкової покрівлі, прямують до ядра око рухового та блокового нервів, додаткових ядер око рухового нерва, ядер моста та довгастого мозку (покрівельно-бульбарний шлях), ядер спинного мозку (покрівельно-спинномозковий шлях), формуючи рефлекторні дуги, що забезпечують здійснення простих безумовних реакцій на світлові подразнення: знищення та пупілярний рефлекс, повертання очних яблука та голови у напрямку подразнення тощо.

Судини та нерви органа зору

Очне яблуко, його м'язи, жирове тіло та очноямкові фасції отримують кров від очної артерії (гілка внутрішньої сонної артерії). Склера кровопостається короткими війковими артеріями. Судинна оболонка очного яблука формується гілками довгих та коротких війкових артерій. Сітківку кров'ю забезпечує центральна артерія сітківки, яка є гілкою очної артерії (від внутрішньої сонної артерії). Повіки кровопостаються бічними та присередніми повіковими артеріями, які утворюють у товщі повік верхню та нижню повікові дуги, брови – надблоковою артерією, слъзозова залоза – слъзозовою артерією, кон'юнктива – передньою та задньою кон'юнктивними артеріями (усі – гілки очної артерії). Венозна кров від очного яблука відтікає по вихрових венах, по центральній вені сітківки та по очних венах

до печеристої пазухи. Від повік, брів та кон'юнктиви кров тече ще у лицеву вену. Лімфатичні судини від повік, кон'юнктиви, брів прямують до нижньощелепних, піднижньощелепних та привушних лімфовузлів. Чутливу іннервацію очне яблуко отримує з гілками очного нерва (I гілка трійчастого нерва). Парасимпатичну іннервацію отримують м'яз-звужувач зіниці та війковий м'яз з волокнами око рухового нерва. Симпатичну іннервацію отримує м'яз-розширювач зіниці з волокнами внутрішнього сонного сплетення. Рухову іннервацію м'язи очного яблука отримують з гілками III, IV та VI черепних нервів.

Розвиток органа зору та морфологічні передумови виникнення його вад

У філогенезі орган зору проходить шлях ускладнення від окремих світлочутливих клітин кишквопорожнинних до комплексу високоспеціалізованих структур, які складають у людини та вищих хребетних орган зору.

Світлочутливі елементи – прообрази сітківки – зустрічаються навіть у деяких найпростіших. Їхня світлочутлива пляма має з одного боку маленький пігментний екран (прообраз пігментної частини сітківки), який відсікає світлові промені з одного боку, що дає організму "уяву" про напрямку падіння світла. Покривний епітелій дощочових черв'яків містить окремі світлочутливі клітини; у п'явок такі клітини розташовуються групами по 5–6. У кільчастих черв'яків світлочутливі клітини з пігментним екраном розташовані у неглибокій круглій ямці, заповненій прозорою масою (прообраз склистого тіла), що покращує визначення ними напрямку світла. У молюсків є вже глибока камера-обскура з точковим отвором посередині, що дає можливість отримувати зображення певного ступеня різкості; їх

світлочутливий нейроепітелій обернений уже не до світла, а від світла.

Кришталік вперше з'являється також у безхребетних тварин. У нижчих хребетних (риби та амфібії) кришталік має круглу форму, а акомодация відбувається завдяки пересуванню кришталіка. У плазунів, птахів та ссавців кришталік займає постійне місце в очному яблуці, а акомодация досягається в основному зміною кривини кришталіка.

У риб сітківка містить лише паличкоподібні клітини і їх зорові центри знаходяться тільки в середньому мозку, що дозволяє їм розрізняти предмети. У наземних тварин у сітківці є палички та колбочки, і їх зорові центри знаходяться у середньому та проміжному мозку, а у ссавців ще й у кінцевому – корі великого мозку.

Із допоміжних органів ока першими в процесі еволюції тварин з'являються око рухові м'язи, які розвиваються із головних міотомів. Сльозовий апарат, верхня та нижня повіки вперше з'являються у наземних тварин. У багатьох з них є ще миготлива перетинка (третя повіка), яка у мавп та людини збереглася у вигляді рудиментарної півмісяцевої складки кон'юнктиви.

У людини очні пухирці з'являються рано – на 3–му тижні ембріогенезу. Ріст цих

пухирців у бік ектодерми супроводжується звуженням стеблини, що з'єднує очний пухирець з мозком. Із цієї ніжки пізніше формується зоровий нерв, а із кінцевої розширеної частини пухирця – сітківка. Кришталік починає утворюватися на 5-му тижні внутрішньоутробного розвитку із тієї частини ектодерми, якої досягає очний пухирець (рис. 338). Передня стінка очного пухирця, що межує з закладкою кришталіка, вгинається, а сам пухирець починає нагадувати келих з двошаровою стінкою. Із внутрішнього шару очного келиха в подальшому формується нервова частина сітківки, а із зовнішнього шару – пігментна частина. На 2-му місяці внутрішньоутробного розвитку кришталік відділяється від ектодерми і заглиблюється всередину очного келиха.

Із мезенхіми, що знаходиться навколо очного келиха та всередині його, формуються склисте тіло, волокниста і судинна оболонки. Розміщені у склистому тілі та кришталіку кровоносні судини цезають у другій половині плодового періода розвитку людини. Епітелій кон'юнктиви та рогівки формується з ектодерми.

Найчастіше зустрічаються такі аномалії розвитку очного яблука, що пов'язані з його розмірами та формою. Природжений

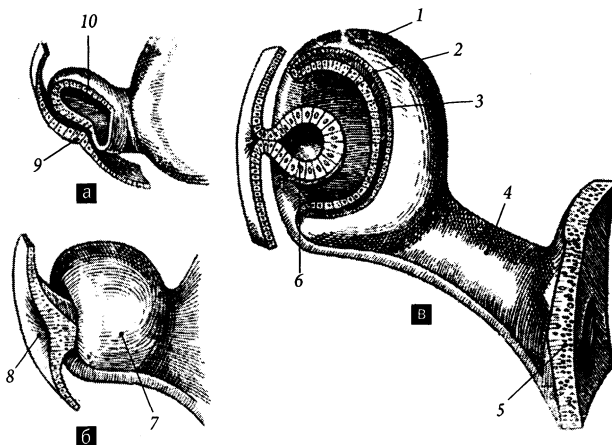


Рис. 338. Схема ембріонального розвитку очного яблука на різних стадіях ембріогенезу (а-в).

- 1, 7 – очний келих;
- 2 – закладка пігментного шару сітківки;
- 3 – закладка нервового шару сітківки;
- 4 – стеблина очного келиха;
- 5 – стінка переднього мозкового міхура;
- 6 – закладка кришталіка;
- 8 – кришталікова ямка;
- 9 – потовщена ектодерма (закладка кришталіка);
- 10 – очний пухирець

астигматизм пов'язаний з нерівномірним розвитком окремих частин рогівки та кришталика, що призводить до їх деформації та викривлення зображення, яке попадає на сітківку. Природжена короткозорість характеризується подовженням очного яблука у передньо-задньому напрямі, а далекозорість – його вкороченням.

Присінково-завитковий орган (орган слуху та рівноваги)

Присінково-завитковий орган, *organum vestibulocochleäre*, сприймає звукові хвилі, а також напрямки сили земного тяжіння та прискорення тіла (голови) людини. Об'єднують органи слуху та рівноваги у зв'язку зі спільним їх розвитком та близькістю розташування їхніх структур. У процесі філогенезу першим з'являється

стато-кінетичний аналізатор (у безхребетних), а пізніше (у хребетних) від нього відокремлюється аналізатор слуху.

Присінково-завитковий орган поділяють на три частини: зовнішнє, середнє та внутрішнє **вухо** (*áuris*) (рис. 339).

Зовнішнє вухо

Зовнішнє вухо, *áuris extérna*, складається з вушної раковини та зовнішнього слухового проходу. Разом вушна раковина та зовнішній слуховий прохід формують своєрідну лійку, яка служить для уловлення та проведення звукових хвиль до барабанної перетинки.

Вушна раковина, *aurícula*, яка часто називається просто вухом, утворена вушним хрящем, вкритим шкірою. **Вушний хрящ**, *cartilágo auriculáris*, побудований з еластичної хрящової тканини. Форма вушного

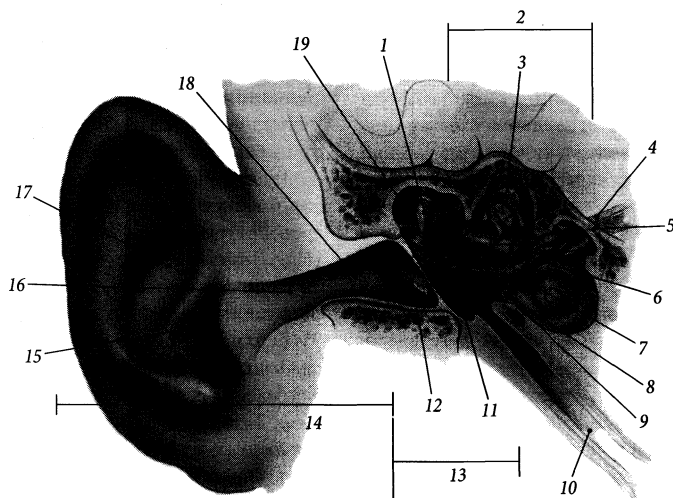


Рис. 339. Присінково-завитковий орган, *organum vestibulocochleäre*.

1 – incus; 2 – auris interna; 3 – ductus semicircularis lateralis; 4 – n. vestibularis; 5 – n. cochlearis; 6 – utriculus; 7 – sacculus; 8 – ductus cochlearis; 9 – stapes; 10 – tuba auditiva; 11 – cavitas tympani; 12 – membrana tympanica; 13 – auris media; 14 – auris externa; 15 – porus acusticus externus; 16 – meatus acusticus externus cartilagineus; 17 – aurícula; 18 – meatus acusticus externus (*pars ossea*); 19 – malleus

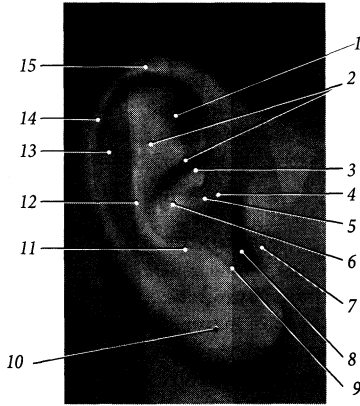


Рис. 340. Вушна раковина, *auricula*; вид збоку.

1 – fossa triangularis; 2 – crura antihelialis; 3 – cymba conchalis; 4 – incisura anterior; 5 – crus helialis; 6 – cavum conchae; 7 – tragus; 8 – porus acusticus externus; 9 – incisura intertragica; 10 – lobulus auricularis; 11 – antitragus; 12 – antihelix; 13 – scapha; 14 – tuberculum auriculare; 15 – helix

хряща визначає форму вушної раковини. В нижній частині вушної раковини у так званій **вушній часточці** (*lobulus auricularis*) хряща немає, а складка шкіри у цьому місці заповнена жировою тканиною.

Вільний загнутий край вушної раковини зветься **завитком** (*hélix*) (рис. 340). Завиток починається вгорі над зовнішнім слуховим проходом **ніжкою завитка** (*crus helialis*) і закінчується внизу над вушною часточкою **хвостом завитка** (*cauda helialis*). Ніжка завитка містить напружену вперед **ость завитка** (*spina helialis*), а в місці переходу завитка з верхнього краю у задній є непостійний **вушний горбок** (Дарвіна), *tuberculum auriculare* (Darwin). Інколи на місці вушного горбка зустрічається виступ завитка вушної раковини, спрямований дозад, вгору та назовні – **верхівка вушної раковини** (*apex auriculae*). Паралельно до задньої частини завитка і перед нею проходить **протизавиток** (*antihélix*). Протизавиток вгорі розділюється на дві **ніжки проти-**

завитка (*crura antihelialis*), які обмежують **трикутну ямку** (*fossa triangularis*). Борозна, що розміщена між завитком та протизавитком, позначається як **човен**, *scapha*. Виступ вушної раковини, що знаходиться перед зовнішнім слуховим отвором, зветься **козелком** (*tragus*), а виступ, що знаходиться під зовнішнім слуховим отвором і дещо позаду нього, зветься **протикозелком** (*antitragus*). Козелок та протикозелок розділені між собою **міжкозелковою вирізкою** (*incisura intertragica*). Від нижки завитка козелок відділений **передньою вирізкою** (*incisura anterior*). Між протикозелком та протизавитком проходить **задня борозна вушної раковини**, *sulcus posterior auriculae*. Велике заглиблення вушної раковини, яке обмежене протизавитком, козелком та протикозелком, носить назву **раковини вуха** (*concha auricula*). Ніжка завитка поділяє раковину вуха на меншу верхню та більшу нижню частини – **човник раковини** (*cymba conchae*) та **порожнину раковини** (*cavitas conchae*) відповідно. На зворотному боці вушної раковини раковині, човну і трикутній ямці відповідають **підвищення раковини**, *eminentia conchae*, **підвищення човна**, *eminentia scaphe* та **підвищення трикутної ямки**, *eminentia fossae triangularis*.

Вушний хрящ прикріплюється до скроневої кістки за допомогою зв'язок та м'язів (див. "М'язи голови"). Є такі **вушні зв'язки** (*ligg. auricularia*): 1) **передня вушна зв'язка**, *lig. auriculare anterius*, яка зв'язує ость завитка з нижнім краєм виличної дуги; 2) **верхня вушна зв'язка**, *lig. auriculare superius*, яка зв'язує ость завитка з окістям верхнього краю зовнішнього слухового проходу; 3) **задня вушна зв'язка**, *lig. auriculare posterius*, яка зв'язує підвищення раковини із соскоподібним відростком. Окремі сусідні структури вушної раковини з'єднані між собою за допомогою малих рудиментарних **вушних м'язів** (*mm. auriculares*).

Зовнішній слуховий хід, *meatus acusticus externus*, починається в глибині порожнини раковини **зовнішнім слуховим отвором**

(*pórus acústicus extérnus*) і закінчується сліпо барабанною перетинкою. Зовнішній слуховий хід має довжину близько 24 мм та діаметр близько 9 мм, а у найвужчому місці переходу хрящової частини проходу у кісткову діаметр становить близько 6 мм. **Хрящовою** є бічна третина **зовнішнього слухового ходу** (*meátus acústicus extérnus cartilagineus*); присередні дві третини проходу – кісткові – розміщені всередині скроневої кістки. **Хрящ слухового ходу**, *cartilágo meátus acústici*, який формує скелет хрящового зовнішнього слухового проходу, є видоуженням досередини вушного хряща і має вигляд незамкненого вгорі жолоба, лійкоподібно звуженого у присередньому напрямі. Зовнішній кінець хряща слухового ходу формує **пластинку козелка** (*lámina trági*). Внутрішня поверхня ходу вкрита шкірою. Шкіра хрящового зовнішнього слухового ходу має більшу товщину, містить волосяні фолікули і, на відміну від решти шкіри загального покриву, багато сольних та сірчанних залоз. Апокринові **сірчані залози**, *glándulae ceruminósae*, за будовою прості трубчасті, виділяють **вушну сірку** (*cerúmen*), яка містить специфічні протейни і служить своєрідним репелентом. Зовнішній слуховий хід має нерівний S-подібний хід. Для його вирівнення, наприклад, для огляду барабанної перетинки, верхній кінець вушної раковини необхідно відтягнути дозад та вгору.

Середнє вухо

Середнє вухо, *auris média*, складається з барабанної порожнини, слухової труби та соскоподібних клітин. Усі ці частини середнього вуха вистелені слизовою оболонкою та заповнені повітрям.

Барабанна порожнина, *cávitas týmpani*, розміщена всередині кам'янистої частини скроневої кістки. За виглядом порожнина нагадує барабан, поставлений на ребро і нахилений верхнім краєм вбік. Об'єм барабанної порожнини становить близько 1 см³.

Слизову оболонку барабанної порожнини вкриває одношаровий плоский або кубічний епітелій. Власна пластинка слизової оболонки містить багато кровоносних судин.

У барабанній порожнині розрізняють 6 стінок.

1. Верхня – **покрівельна стінка**, *páries tegmentális*, – відповідає барабанній покрівлі на передній стінці кам'янистої частини скроневої кістки. Містить **надбарабанне заглиблення**, *recessus epitympanicus*, яке розміщене над зовнішнім слуховим проходом. Верхня частина надбарабанного заглиблення зветься **купольною частиною** (*pars cupularis*).

2. Нижня – **яремна стінка**, *páries jugularis*, – обернена в бік яремної ямки. Містить **шилоподібний виступ**, *prominéntia styloidea*, який відповідає шилоподібному відростку на нижній поверхні кам'янистої частини скроневої кістки.

3. Передня – **сонна стінка**, *páries caróticus*, – межує з сонним каналом і містить барабанний отвір слухової труби.

4. Задня – **соскоподібна стінка**, *páries mastoideus*, – сполучається з **соскоподібною печерою** (*ántrum mastoideum*) через **вхід до печери** (*áditus ad ántrum*) (рис. 341). Соскоподібна печера сполучається, у свою чергу, з численними **соскоподібними комірками** (*céllulae mastoideae*), які розміщені у товщі соскоподібного відростка скроневої кістки. Як і стінки барабанної порожнини, їх стінки вкриває плоский або кубічний епітелій. На соскоподібній стінці розташовані три таких підвищення (зверху вниз): **виступ бічного півкологового каналу**, *prominéntia canális semicircularis laterális*, **виступ лицевого каналу**, *prominéntia canális faciális*, та **пірамідне підвищення**, *eminéntia pyramidális*. Через **барабанний отвір каналця барабанної струни** (*apértúra týmpánica canaliculi chórdae týmpani*) і однойменний каналець барабанна порожнина сполучається з лицевим каналом.

5. Присередня – **лабіринтна стінка**, *páries labyrinthicus*, – відділяє барабанну

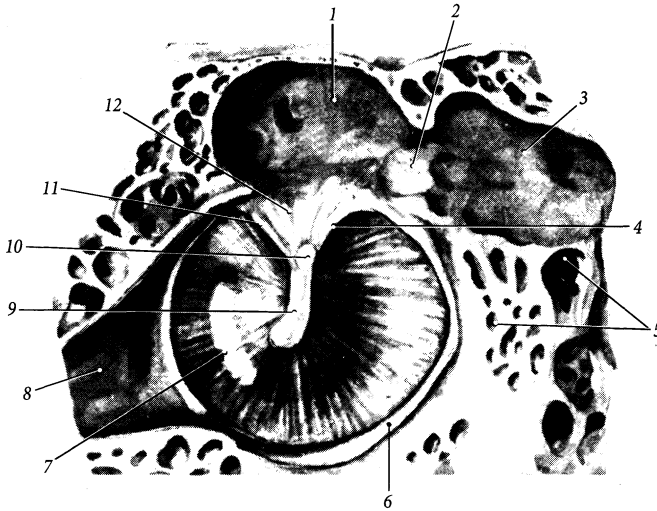


Рис. 341. Перетинчаста стінка, *paries membranaceus*, барабанної порожнини; вигляд зсередини.

1 – recessus epitympanicus; 2 – aditus ad antrum; 3 – antrum mastoideum; 4 – plica mallearis posterior; 5 – cellulae mastoideae; 6 – anulus fibrocartilagineus; 7 – pars tensa membranae tympanicae; 8 – tuba auditiva; 9 – manubrium mallei; 10 – collum mallei; 11 – plica mallearis anterior; 12 – pars flaccida membranae tympanicae

порожнину від кісткового лабіринту. У верхній частині цієї стінки є **вікно присінки (овальне вікно)**, *fenestra vestibuli (fenestra ovalis)*, закрите основою стремени. Нижче вікна присінки розміщений **мис**, *promontorium*, утворений першим витком завиток. Нижче та дозад від миса є **вікно завитки (кругле вікно)**, *fenestra cochleae (fenestra rotunda)*, яке закрите вторинною барабанною перетинкою. **Вторинна барабанна перетинка**, *membrana tympani secundaria*, відділяє барабанні сходи внутрішнього вуха від барабанної порожнини і прикріплюється по краю вікна до **гребеня вікна завитки (crista fenestrae cochleae)**. Розташований над мисом **завиткоподібний відросток (processus cochleariformis)** служить блоком, через який перекидається сухожилок м'яза-натягувача барабанної перетинки.

6. Бічна – **перетинчаста стінка**, *paries membranaceus*, – утворена барабанною перетинкою.

Барабанна перетинка, *membrana tympanica*, відділяє барабанну порожнину від зовнішнього слухового проходу. Вона має розмір 9×11 мм, овальну форму, нахилена вбік та вперед. Барабанна перетинка побудована з тонкого шару сполучної тканини, який з боку зовнішнього слухового ходу вкритий шкірою, а з боку барабанної порожнини – слизовою оболонкою. Сполучна тканина барабанної перетинки представлена двома шарами колагенових волокон, які фіксовані за допомогою **волокнисто-хрящового кільця (anulus fibrocartilagineus)** до барабанної борозни скроневої кістки. Зовнішній **променистий шар (stratum radiatum)** складається з радіально спрямованих колагенових волокон, а внутрішній **коловий шар (stratum circulare)** – із циркулярно спрямованих волокон. **Шкірний шар, stratum cutaneum**, що вкриває барабанну перетинку зовні, представлений багат шаровим плоским епітелієм, а **слизовий шар, stratum**

mucósum, що вкриває барабанну перетинку зсередини, – одношаровим плоским епітелієм. По центру **барабанної перетинки** розміщений її **пупок** (*úmbo membránae tympani*), втягнутий у бік барабанної порожнини. Ручка молоточка прилягає до внутрішньої поверхні барабанної перетинки, а на зовнішній поверхні перетинки цій ручці відповідає **молоточкова стрічка**, *stria malleáris*, яка тягнеться в радіальному напрямі від пупка до молоточкового виступу. **Молоточковий виступ**, *prominéntia malleáris*, розміщений біля передньо-верхнього краю барабанної перетинки і утворений прилеглим до перетинки бічним відростком молоточка. Від молоточкового виступу до верхнього краю барабанної перетинки йдуть **передня та задня молоточкові складки** (*plica malleáris antérior/ postérior*), які обмежують разом з краєм перетинки невелику, завширшки 2 мм, трикутної форми **розслаблену (ненапружену) частину** (Шрапнелля) (*pars fláccida* [Scharpnell]) перетинки. В цій частині барабанна перетинка не містить сполучнотканинних волокон. Решта барабанної перетинки є її **натягнутою частиною** (*pars ténsa*).

По відношенню до барабанної перетинки умовно виділяють три поверхи барабанної порожнини. Середній поверх барабанної порожнини знаходиться між двома горизонтальними площинами, що проходять через верхній та нижній край барабанної перетинки. Верхній поверх знаходиться вище верхньої горизонтальної площини, а нижній – нижче нижньої горизонтальної площини.

Слухові кісточки, *ossícula auditória*, переважною своєю частиною розміщені у верхньому поверсі барабанної порожнини (рис. 342). Ці кісточки виконують функцію проведення звукових коливань від барабанної перетинки до вікна присінка; при цьому збільшується сила і зменшується амплітуда коливань. Кісточки утримуються у барабанній порожнині за допомогою **зв'язок слухових кісточок** (*lig. ossiculórum auditús*). З'єднуються кісточки між собою за допомогою **суглобів слухових кісточок** (*artt.*

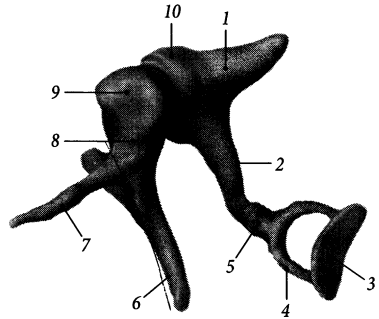


Рис. 342. Слухові кісточки, *ossícula auditória*; вигляд зсередини.

1 – *crus breve incudis*; 2 – *crus longum incudis*; 3 – *basis stapedis*; 4 – *crus antérius*; 5 – *caput stapedis*; 6 – *manubrium mallei*; 7 – *processus anteriorcollum mallei*; 8 – *collum mallei*; 9 – *caput mallei*; 10 – *corpus incudis*

ossiculórum auditús), порожнина в яких часто буває відсутня і тоді ці з'єднання є синдесмозами. До слухових кісточок належать молоточок, коваделко та стремінце, які отримали такі назви за своєю формою.

1. Молоточок, *málleus*, прилягає до барабанної перетинки своєю довгою **ручкою** (*manúbrium mállei*) та коротким **бічним відростком** (*procéssus laterális*). У нижній частині ручка зрощена з барабанною перетинкою, в цьому місці сполучнотканинні волокна останньої переходять в окістя ручки молоточка. Масивна **головка молоточка**, *caput mállei*, повністю розміщена у верхньому поверсі барабанної порожнини. **Шийка молоточка**, *collum mállei*, розміщена між його головою та ручкою. **Передній відросток**, *procéssus antérior*, починається від шийки молоточка і прямує у напрямку кам'янисто-барабанної щілини (у новонароджених заходить у цю щілину). Від переднього відростка до кам'янисто-барабанної щілини тягнеться **передня зв'язка молоточка**, *lig. mállei antérius*. Ще молоточок утримується у барабанній порожнині за допомогою **верхньої зв'язки молоточка** (*lig. mállei supérius*), яка йде від головки

молоточка до купольної частини надбаранного заглиблення, та бічної зв'язки молоточка (*lig. mallei laterale*), яка зв'язує шийку молоточка з барабанною борозною.

2. Коваделко, *incus*, має тіло та дві ніжки: довгу і коротку. **Тіло коваделка, *corpus incudis***, підвишене до купольної частини надбаранного заглиблення за допомогою **верхньої зв'язки коваделка (*lig. incudis superioris*)**, яка йде паралельно верхній зв'язці молоточка. За допомогою сидлоподібного за формою **коваделко-молоточкового суглоба (*art. incudomallearis*)** тіло коваделка зчленується з головою молоточка. **Довга ніжка, *crus longum***, прямує вертикально вниз і містить на кінці **сочевинцеподібний відросток (*processus lenticularis*)**, за допомогою якого коваделко зчленується зі стремінцем. **Коротка ніжка, *crus breve***, спрямована дозад і прикріплюється за допомогою **задньої зв'язки коваделка (*lig. incudis posterioris*)** до **ямки коваделка (*fossa incudis*)**, розміщеної на задній стінці барабанної порожнини біля входу до печери.

3. Стремінець, *stapes*, складається з головки, основи, передньої та задньої ніжок. Маленька **головка стремінця, *caput stapedis***, зчленується з сочевинцеподібним відростком довгої ніжки коваделка за допомогою кулястого за формою **коваделко-стремінцевого суглоба (*art. incudostapedialis*)**. Широка овальна **основа стремінця, *basis stapedis***, з'єднується з головкою за допомогою **передньої та задньої ніжок (*crus anterioris/posterioris*)**. Між цими двома ніжками та основою стремінця натягнена тонка **стремінцева перетинка, *membrana stapedialis***. Основа стремінця зчленується з краєм вікна присінка **барабанно-стремінцевим синдесмозом (*syndesmosis tympanostapedialis*)**, який зміцнений по краю **стремінцевою коловою зв'язкою (*lig. anulare stapediale*)**.

М'язи слухових кісточок, *mm. ossiculorum auditus*, забезпечують акомодацию звукопровідного апарату до звукових коливань різної амплітуди.

1. М'яз-натягувач барабанної перетинки, *m. tensor tympani*, розміщений в однойменному каналі над слуховою трубою. Із каналу, від стінок якого м'яз бере початок, у барабанну порожнину виходить довгий сухожилок. Цей сухожилок огинає завиткоподібний відросток лабіринтної стінки барабанної порожнини і прикріплюється до основи ручки молоточка. Функція: тягне ручку молоточка присередньо, натягуючи таким чином барабанну перетинку і опосередковано (через коваделко) притискуючи стремінце до вікна присінка. Іннервується м'яз нижньощелепним нервом.

2. Стремінцевий м'яз, *m. stapediis*, розміщений у кістковому каналі, що відкривається отвором на верхівці пірамідного підвищення соскоподібної стінки барабанної порожнини. Сухожилок м'яза виходить з каналу і прикріплюється до головки стремінця. Функція: тягне стремінець назад та вбік у напрямі від вікна присінка, є антагоністом м'яза-натягувача барабанної перетинки. Іннервується стремінцевий м'яз однойменним нервом (гілка лицевого нерва).

Слухова труба (Євстахія), *tuba auditiva (auditoria, Eustachii)*, завдовжки 35–40 мм, завширшки 2 мм, сполучає барабанну порожнину з носовою частиною глотки і служить для підтримання у середньому вусі атмосферного тиску, що необхідно для нормального функціонування барабанної перетинки. **Барабаний отвір слухової труби, *ostium tympanicum tubae auditivae***, розміщений у нижній частині сонної стінки барабанної порожнини. **Глотковий отвір слухової труби, *ostium pharyngeum tubae auditivae***, розміщений на бічній стінці глотки на рівні нижнього носового хода на 1 см вперед від задньої стінки глотки. Слухова труба складається з двох частин: коротшої (1/3 труби) кісткової та довшої (2/3 труби) хрящової частин. **Кісткова частина, *pars ossea***, слухової труби розміщена у нижньому відділі м'язово-трубного каналу – півканалі слухової труби. Стінка кісткової частини труби вищерблена невеликими **повітроносними**

комірками (*cellulae pneumáticae*). У місці переходу кісткової частини у хрящову розміщене найвужче місце **слухової труби** – її **перешийок** (*isthmus tubae auditivae*). **Хрящова частина**, *pars cartilaginea*, слухової труби є передньо-присередньою частиною труби. Стінку цієї частини формує волокнистий **хрящ слухової труби**, *cartilago tubae auditivae*. Хрящ складається з ширшої **присередньої** та вужчої **бічної пластинок** (*lamina medialis/ lateralis*) і доповнюється сполучнотканинною **перетинчастою пластинкою** (*lamina membranacea*), яка формує нижньобічну стінку слухової труби. Зверху хрящова частина слухової труби прилягає до клиноподібно-кам'янистої щілини черепа та до борозни слухової труби клиноподібною кістки.

Слизива оболонка слухової труби вистелена одношаровим війчастим епітелієм, війки якого коливаються у бік носоглотки. У хрящовій частині труби слизова оболонка має більшу товщину і містить більше **трубних залоз** (*glándulae tubariae*). Від хрящової частини слухової труби беруть початок волокна м'яза-натягувача піднебінної завіски та м'яза-підіймача піднебінної завіски. Тому при скороченні цих м'язів під час ковтання просвіт хрящової частини слухової труби розширюється, що покращує сполучення барабанної порожнини з порожниною глотки.

Внутрішнє вухо

Внутрішнє вухо, *áuris ínterna*, розміщене у кам'янистій частині скроневої кістки. Воно складається з кісткового та перетинчастого лабіринтів.

Кістковий лабіринт

Кістковий лабіринт, *labyrinthus ósseus*, являє собою сукупність різних за формою порожнин у товщі кам'янистої частини скроневої кістки, що сполучаються одна з одною, заповнені перилімфою і містять перетинчастий лабіринт. Стінка кісткового лабіринту побудована зі щільної кісткової речовини і вистелена тонкою сполучнотканинною оболонкою. Розрізняють три частини кісткового лабіринту: присінок, півколові канали та завитку (рис. 343).

1. Присінок, *vestibulum*, – центральна частина кісткового лабіринту, розміщена між барабанною порожниною та внутрішнім слуховим проходом. На задній стінці присінка є п'ять отворів півколових каналів, на передній стінці – великий отвір каналу завитки, на бічній стінці – овальний отвір (присінка) та круглий отвір (завитки), через які кістковий лабіринт сполучається з барабанною порожниною. Крім того, присередня

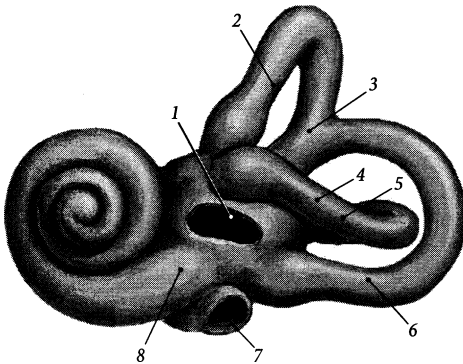


Рис. 343. Кістковий лабіринт, *labyrinthus osseus*, лівий; вигляд збоку.

- 1 – fenestra vestibuli;
- 2 – canalis semicircularis anterior;
- 3 – crus osseum commune;
- 4 – canalis semicircularis lateralis;
- 5 – crus osseum simplex;
- 6 – canalis semicircularis posterior;
- 7 – fenestra cochleae;
- 8 – vestibulum

стінка містить перфоровані ділянки кістки – три **решітчасті плями** (*maculae cribrosae*) – верхню, середню і нижню, крізь маленькі отвори яких проходять волокна присінкового нерва. На присередній стінці присінка знаходяться еліптичний, кулястий та завитковий закрутки. В еліптичному закрутку (*recessus ellipticus*) розміщена маточка перетинчастого лабіринту та маленький **внутрішній отвір каналця присінка**, *apertura interna canaliculi vestibuli*. У сферичному закрутку (*recessus sphericus*) розміщений мішечок перетинчастого лабіринту. Еліптичний та сферичний закрутки розділені між собою **гребенем присінка** (*crista vestibuli*). Попереду та нижче сферичного закрутка на стінці присінка знаходиться **завитковий закруток**, *recessus cochlearis*, який містить початок завиткової протоки.

2. Півколові канали, *canales semicirculares*, – три дугоподібні кісткові ходи, розташовані у трьох взаємно перпендикулярних площинах. **Передній півколовий канал**, *canalis semicircularis anterior*, завдовжки 18–20 мм, розміщений вертикально під прямим кутом до осі піраміди. **Задній півколовий канал**, *canalis semicircularis posterior*, – найдовший з каналів (завдовжки 22 мм), теж вертикальний, розміщений паралельно осі піраміди. **Бічний півколовий канал**, *canalis semicircularis lateralis*, завдовжки 14–16 мм, розміщений горизонтально, утворює підвищення на задній стінці барабанної порожнини. Канали з'єднані з присінком за допомогою **кісткових ніжок** (*crura ossae*). Кожний півколовий канал біля своєї основи має розширену частину – **кісткову ампулу передню/ задню/ бічну** (*ampulla ossae anterior/ posterior/ lateralis*), в якій розміщена відповідна перетинчаста ампула. Ті ніжки півколових каналів, що містять ампули, називаються **ампульними кістковими ніжками** (*crura ossae ampullaria*). Сусідні ніжки переднього та заднього півколових каналів зливаються разом і приєднуються до присінка **спільною кістковою**

ніжкою (*crus ossae commune*). Задня ніжка бічного півколового каналу з'єднується з присінком самостійно **простою кістковою ніжкою** (*crus ossae simplex*).

3. Завитка, *cochlea*, формується **спіральним каналом завитки**, *canalis spiralis cochlea*, який робить навколо стрижня біля $2\frac{1}{2}$ обертів. Загальна довжина спірального каналу становить близько 3 см, а діаметр – 3 мм (у першому витку). Широка (7–9 мм) **основа завитки**, *basis cochlea*, обернена присередню у бік внутрішнього слухового проходу, звужений **купол завитки**, *cupula cochlea*, обернений вбік та вперед, а кісткове **веретено (стрижень)**, *modiolus*, завдовжки 4–5 мм, лежить майже горизонтально. **Основа веретена** (*basis modioli*) обернена в бік внутрішнього слухового отвору. Всередині веретена проходять **поздовжні канали веретена**, *canales longitudinales modioli*, та **спіральний канал веретена**, *canalis spiralis modioli*, в яких розміщені волокна завиткового нерва та тіла нейронів спірального вузла відповідно. Від веретена у порожнину спірального каналу завитки відходить двохшарова **кісткова спіральна пластинка**, *lamina spiralis ossae*, яка не досягає протилежної стінки каналу. У першому витку завитки від зовнішньої стінки каналу назустріч кістковій спіральній пластинці відходить **вторинна спіральна пластинка**, *lamina spiralis secundaria*. Кісткова спіральна пластинка та вторинна спіральна пластинка разом із завитковою протокою перетинчастого лабіринту розділяють спіральний канал завитки на дві майже рівні частини – **присінкові та барабанні сходи** (*scala vestibuli tympani*). Відповідно шари кісткової спіральної пластинки називаються **присінковою пластинкою** (*lamella vestibularis*) та **барабанною пластинкою** (*lamella tympanica*). Кінець кісткової спіральної пластинки біля купола завитки містить загнутий **гачок спіральної пластинки**, *hamulus laminae spiralis*, який обмежує **отвір завитки (гелікотрему)** (*helicotrema*), через який сполучаються між собою при-

сінкові та барабанні сходи. Присінкові сходи сполучаються з присінком, а барабанні сходи сполучаються з барабанною порожниною через вікно завитки. Поблизу вікна завитки у барабанних сходах є внутрішній отвір каналця завитки.

Перетинчастий лабіринт

Перетинчастий лабіринт, *labyrinthus membranaceus*, повторює обрис кісткового лабіринту, всередині якого він лежить. Проміжок між кістковим та перетинчастим лабіринтами зветься **перилімфатичним простором** (*spátium perilympháticum*). Цей простір заповнений прозорою лімфоподібною рідиною – **перилімфою** (*perilympha*) і пронизаний сполучнотканинними перегородками, які утримують перетинчастий лабіринт. Всередині перетинчастого лабіринту знаходиться **ендолімфа**, *endolympha*. Перетинчастий лабіринт складається з присінково-го лабіринту,

півколових проток та завиткової протоки.

1. Присінковий лабіринт, *labyrinthus vestibularis*, складається з маточки та мішечка. **Маточка**, *utrículus*, має видовжену форму, діаметр 2,5–3,5 мм, розміщена в еліптичному заглибленні кісткового лабі-

ринту. У порожнину маточки відкриваються півколові протоки. **Мішечок**, *sácculus*, має грушоподібну форму, діаметр 2–3 мм, розміщений у сферичному заглибленні кісткового лабіринту. Мішечок сполучається із завитковою протокою через **сполучну протоку** (*dúctus reuníens*) (рис. 344).

На внутрішній стінці маточки та мішечка знаходяться рецепторні (**статичні**) плями (*máculae [státicae]*), які сприймають силу земного тяжіння. **Пляма маточки**, *mácula utriculi*, розміром 2,3–3 мм, розміщена на дні маточки. **Пляма мішечка**, *mácula sácculi*, діаметром близько 1,5 мм, розміщена на присередній стінці мішечка. Стінка маточки та мішечка в ділянці плям вистелена **нейроепітелієм** (*neuroepithélium*), який складається з рецепторних та підтримуючих клітин. Рецепторні клітини мають волоски, які оточені желеподібною **перетинкою статичного піску** (*membrána statoconióríum*) та вкриті невеликими (розмірами до 15 мкм) твердими частками, що містять солі кальцію, – **статичним піском** (*statoconía*). Плями сприймають статичне положення тіла (голови) та його прямолінійний поступальний рух без прискорення.

Маточка та мішечок сполучаються між собою через **маточково-мішечкову протоку** (*dúctus utriculosaccularis*), від якої

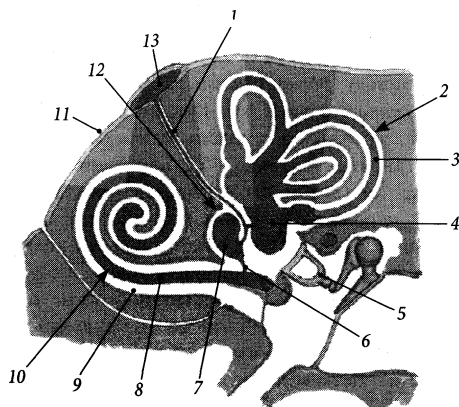


Рис. 344. Схема кісткового та перетинчастого лабіринтів.

- 1 – fenestra vestibuli;
- 2 – canalis semicircularis anterior;
- 3 – crus osseum commune;
- 4 – canalis semicircularis lateralis;
- 5 – crus osseum simplex;
- 6 – canalis semicircularis posterior;
- 7 – fenestra cochleae;
- 8 – vestibulum

починається ендолімфатична протока. Частина маточково-мішечкової протоки від маточки до ендолімфатичної протоки зветься **маточковою протокою** (*dúctus utricularis*), а від мішечка до ендолімфатичної протоки – **мішечковою протокою** (*dúctus saccularis*). Ендолімфатична протока, *dúctus endolymphaticus*, проходить через водопровід присінка і закінчується сліпо **ендолімфатичним мішком** (*sáccus endolymphaticus*), який розміщений на задній поверхні кам'янистої частини скроневої кістки в ділянці зовнішнього отвору каналця присінка у розщепленні твердої оболони головного мозку.

2. Півколові протоки, *dúctus semicirculares*, розміщені всередині кісткових каналів. Розрізняють **передню, задню та бічну півколові протоки** (*dúctus semicircularis anterior/ posterior/ lateralis*), які мають **перетинчасті ніжки** (*crúra membranacea*) та **перетинчасті ампули** (*ampullae membranaceae*), що розміщені у відповідних кісткових структурах.

Стінка проток має тришарову будову і складається із зовнішньої **власної перетинки півкової протоки** (*membrána própria dúctus semicircularis*), яка побудована із сполучнотканинних волокон, проміжної **базальної перетинки півкової протоки** (*membrána basális dúctus semicircularis*) та внутрішнього одношарового плоского **епітелію півкової протоки** (*epithélium dúctus semicircularis*). У просвіт кожної перетинчастої ампули вдається **ампулярний гребінь** (*crista ampullaris*), основу якого складають сполучнотканинні та нервові волокна. Ампулярний гребінь вкритий нейроепітеліальним шаром волоскових та опорних клітин, а також желеподібним **куполлом** (*cupula*), у який заходять волоски волосових клітин. Рецепторний апарат ампулярних гребінців сприймає прискорені рухи тіла (голови) у різних напрямках.

3. Завиткова протока, *dúctus cochlearis*, розміщена у спіральному каналі завитки. Завиткова протока починається

у присінку кісткового лабіринту **присінковим сліпим кінцем** (*caecum vestibulare*) і закінчується на верхівці завитки **купольним сліпим кінцем** (*caecum cupulare*). Присінковий сліпий кінець з'єднується сполучною протокою з мішечком. Завиткова протока займає невелику частину порожнини спірального каналу і має на розрізі трикутну форму. Своєю **зовнішньою стінкою** (*paries externus*) завиткова протока зростається із зовнішньою стінкою спірального каналу, а своїм потоншеним внутрішнім краєм – з кістковою спіральною пластинкою. Таким чином, завиткова протока разом із кістковою спіральною пластинкою та вторинною спіральною пластинкою (у першому витку завитки) поділяють значний перилімфатичний простір спірального каналу на двоє сходів: присінка та завитки. Вважається, що **судинною стрічкою** (*stria vascularis*), розташованою під багат шаровим плоским епітелієм зовнішньої стінки завиткової протоки, продукується ендолімфа. Відтікає ендолімфа по ендолімфатичній протоці.

Присінкові сходи, *scála vestibuli*, розміщені над кістковою спіральною пластинкою та завитковою протокою, а **барабанні сходи**, *scála tympani*, – під ними. У зв'язку з цим, верхня тонка (3 мкм) стінка **завиткової протоки** називається **присінковою стінкою**, або **присінковою перетинкою** (Рейсснера) (*paries vestibularis ductus cochlearis [membrána vestibularis, Reissner]*), а нижня – **барабанною стінкою**, або **спіральною перетинкою** (*paries tympanicus ductus cochlearis [membrána spirális]*). Кут між присінковою та барабанною стінками завиткової протоки становить близько 45°. Барабанна стінка протоки зміщена **основною пластинкою** (*lámina basiláris*), яка натягнена між кістковою спіральною пластинкою та зовнішньою стінкою спірального каналу. На **кістковій спіральній пластинці** основна пластинка прикріплюється до її **краю** (*limbus láminae spirális ósseae*), потовщений ендост якої (кісткової спіральної пластинки) утворює в цьому місці **губу барабанного краю**

(*lábium limbi timpánicum*), а на стінці спірального каналу основна пластинка прикріплюється до смужки потовщеного окістя стінки каналу – **спірального гребеня** (*crista spirális*).

Сходи присінка та завитки заповнені перилімфою, яка за складом подібна до спинномозкової рідини. Перилімфа відтікає по **перилімфатичній протоці** (*ductus perilymphaticus*) через **водопровід завитки** (*aguaeductus cóchleae*) у підпаутинний простір в ділянці зовнішнього отвору каналця завитки на нижній поверхні кам'янистої частини скроневої кістки.

На основній пластинці барабанної стінки завиткової протоки розміщений **спіральний (кортіїв) орган**, *organum spirale* (*Corti*) (рис. 345). З обох боків, внутрішнього та зовнішнього, спіральний орган обмежений **спіральними борознами: внутрішньою та зовнішньою** (*sulcus spirális internus/ externus*). Серед основних клітин спірального органа необхідно відзначити внутрішні та зовнішні чутливі волоскові клітини (*Корті*), *cellulae sensória pilósa internae et externae* (*Corti*), внутрішні (*Дейтерса*) та зовнішні фалангові клітини, *cellulae phalangeales internae* (*Deiters*) et *externae*, підтримуючі клітини (*Клаудіуса*), *cellulae*

sustentaculares (*Claudius*). Клітини спірального органа вкриті **сітчастою перетинкою** (*membrána reticuláris*), яка сформована відростками зовнішніх волоскових клітин та клітин *Дейтерса*. У сітчасту перетинку заходять волоски клітин *Корті*. Над спіральним органом розміщена **покришкова перетинка**, *membrána tectória*, яка прикріплена до **губи присінкового краю** (*lábium limbi vestibuláre*) кісткової спіральної пластинки. Чутливі волоскові клітини спірального органа трансформують механічну енергію звукових коливань ендо- та перилімфи спірального каналу в енергію нервового імпульсу.

Звукові хвилі досягають спірального органа таким шляхом. Повітряні звукові хвилі збираються вушною раковиною, спрямовуються у зовнішній слуховий прохід, досягають барабанної перетинки і викликають її вібрацію. Коливання барабанної перетинки, амплітуда яких може регулюватись м'язом-натягачем барабанної перетинки (зменшуватись при його скороченні), передається по ланцюгу слухових кісточок (молоточок – коваделко – стремінець) і досягає вікна присінка. Сила коливань основи стремінця у вікні присінка регулюється стремінцевим м'язом. Рух основи стремінця

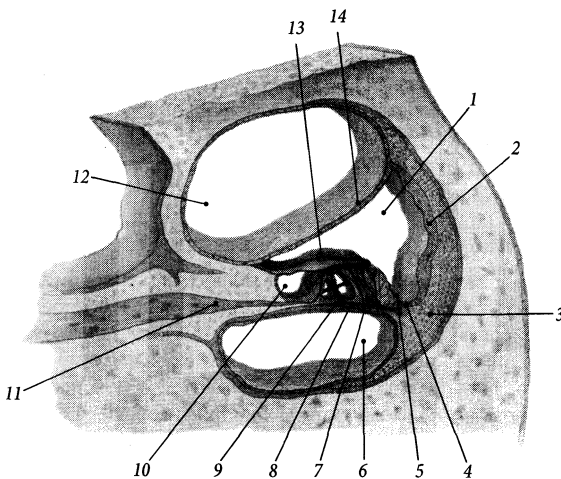


Рис. 345. Спіральний орган, *organum spirale*.

- 1 – ductus cochlearis;
- 2 – paries externus ductus cochlearis;
- 3 – crista spiralis;
- 4 – cellulae sustentaculares;
- 5 – sulcus spiralis externus;
- 6 – scala tympani;
- 7 – cellulae phalangeales internae;
- 8 – lamina basilaris;
- 9 – labium limbi tympanicum;
- 10 – sulcus spiralis internus;
- 11 – lamina spiralis ossea;
- 12 – scala vestibuli;
- 13 – membrana tectoria;
- 14 – paries vestibularis ductus cochlearis

у вікні присінка передається перилімфі присінка. Перилімфатичні хвилі від присінка розповсюджуються на перилімфу присінкових сходів і досягають купола завитки, де вони через гелікотрему передаються перилімфі барабаних сходів. По перилімфі барабаних сходів звукові хвилі повертаються до присінка і гасяться вторинною барабанною перетинкою. Від перилімфи присінкових та барабаних сходів звукові коливання передаються ендолімфі завиткової протоки і сприймаються волосковими чутливими клітинами спірального органа.

Провідний шлях присінково-завиткового органа

Статокінетичний аналізатор

Перший нейрон рефлекторної дуги статокінетичного аналізатора розміщений у присінковому вузлі (*gánglion vestibuláre*) (див. "Присінково-завитковий нерв"). Периферійні відростки клітин цього вузла прямують у складі присінкового нерва (*n. vestibuláris*) від рецепторів, розмішених у статичних плямах присінка та ампулярних гребенях перетинчастого лабіринту. Центральні відростки присінкового вузла з'єднуються з волокнами завиткового нерва (*n. cochleáris*) і формують разом присінково-завитковий нерв (*n. vestibulocochleáris*), який проходить через внутрішній слуховий отвір у порожнину черепа і заглиблюється у речовину головного мозку в складі присінкового корінця (*rádix vestibuláris*) у мосто-мозочковому куті. У верхньому, нижньому, присередньому та бічному присінкових ядрах (*núclei vestibuláres*), розмішених у мості та довгастому мозку, аксони першого нейрона переключаються на нейрони другої ланки рефлекторної дуги стато-кінетичного аналізатора, аксони яких дають початок волокнам, що йдуть до мозочка (присінково-мозочковий шлях), до спинного мозку (при-

сінково-спинномозковий шлях) та у складі присереднього поздовжнього пучка.

У складі волокон присінково-мозочкового шляху (*tráctus vestibulocerebelláris*) аксони нейронів присінкових ядер досягають мозочкової кори та ядра шатра мозочка, який є важливим вестибулярним центром. Частина аксонів присінкового вузла досягає мозочка, не переключившись у присінкових ядрах. У складі присінково-спинномозкового шляху (*tráctus vestibulospinális*) аксони нейронів присінкових ядер досягають мотонейронів передніх рогів спинного мозку. Завдяки цьому шляху забезпечуються вестибулярні рефлекси м'язів тулуба та кінцівок. У складі присереднього поздовжнього шляху (*tráctus longitudinalis mediális*) аксони нейронів присінкових ядер досягають рухових ядер III, IV, VI, XI черепних нервів та мотонейронів передніх рогів шийного відділу спинного мозку, які іннервують м'язи шиї. Завдяки цьому шляху забезпечуються вестибулярні рефлекси м'язів очного яблука та шиї.

Свідоме визначення положення тіла (голови) у просторі забезпечує перехрещений шлях, що прямує від присінкових ядер до таламуса. У таламусі аксони нейронів присінкових ядер переключаються на треті нейрони, аксони яких через внутрішню капсулу досягають кори головного мозку. Вважається, що кірковий центр стато-кінетичного аналізатора розміщений у корі середньої та нижньої скроневої звивини.

Аналізатор слуху

Перший нейрон рефлекторної дуги слухового аналізатора лежить у завитковому ядрі. Центральні відростки нейронів завиткового ядра проходять через поздовжні канали стрижня і формують завитковий нерв. У внутрішньому слуховому проході завитковий нерв зливається з присінковим нервом, формуючи присінково-завитковий нерв. Заглиблюючись у речовину мозку у складі завиткового корінця присінково-

завиткового нерва, аксони першого нейрона досягають переднього та заднього завиткових ядер (*núclei cochleáris*) моста та довгастого мозку, де розміщені тіла других нейронів. Відростки нейронів переднього ядра прямують на протилежний бік, формуючи пучки волокон трапецієподібного тіла. Відростки нейронів заднього ядра з'являються на поверхні ромбоподібної ямки і також прямують на протилежний бік, утворюючи мозкові стрічки, потім заглиблюються вглиб серединної борозни і приєднуються до волокон трапецієподібного тіла. На протилежному боці моста аксони нейронів завиткових ядер роблять вигин, обернений вбік, і дають початок присередній петлі (*lemniscus mediális*). У складі присередньої петлі аксони нейронів завиткових ядер йдуть до ядер присереднього колінчастого тіла та нижнього горбка покрівельної пластинки середнього мозку, де розміщений підкірковий центр слуху, і передають імпульс нейронам третьої ланки слухового шляху. Аксони нейронів, розміщених у ядрах присереднього колінчастого тіла, проходять через підсочевидноподібну частину задньої ніжки внутрішньої капсули, формують слухову променистість (*radiatio acústica*) і досягають попередних скроневих закруток (*gyri temporáles transvérsi*), де розміщений кірковий центр аналізатора слуху. Аксони нейронів, розміщених у ядрах нижніх горбків пластинки покрівлі середнього мозку, формують екстрапірамідний покритково-спинномозковий шлях (*tractus tectospinális*), який досягає мотонейронів передніх рогів спинного мозку.

Судини та нерви присінково-завиткового органа

Вушна раковина кровопостачається гілками зовнішньої сонної артерії: гілками поверхневої вискової артерії (передні вушні гілки), потиличної артерії (вушні гілки) та задньою вушною артерією (вушна гілка).

Стінка зовнішнього слухового проходу отримує кров від глибокої вушної артерії (гілка верхньощелепної артерії). Живлення барабанної перетинки забезпечують глибока вушна артерія, задня барабанна артерія (гілка задньої вушної артерії) та артерії, що кровопостачають барабанну порожнину. Стінки структур середнього вуха кровопостачаються гілками зовнішньої та внутрішньої сонних артерій: передньою барабанною артерією (гілка верхньощелепної артерії), задньою барабанною артерією та шило-сосковою артерією (гілки задньої вушної артерії), верхньою барабанною артерією (гілка середньої оболонної артерії), нижньою барабанною артерією (гілка висхідної глоткової артерії) та сонно-барабанними артеріями. Структури внутрішнього вуха кровопостачаються артерією лабіринту (*a. labyrinthi* [гілка основної артерії]), яка віддає передню присінкову артерію (*a. vestibuláris anterior*) та спільну завиткову артерію (*a. cochleáris commúnis*). Венозна кров від зовнішнього вуха відтікає у задню вушну вену (приток зовнішньої яремної вени) та передні вушні вени (притоки занижньощелепної вени), від середнього вуха – по венах, що супроводжують одноійменною артерією, у занижньощелепну вену, глоткове венозне сплетення та оболонні вени, від внутрішнього вуха – по вені водопроводу завитки, вені водопроводу присінка та лабірінтній вені у верхню кам'янисту пазуху або безпосередньо у внутрішню яремну вену. Лімфатичні судини від зовнішнього та середнього вуха прямують до соскоподібних, привушних, глибоких шийних та заглоткових лімфовузлів. Чутливу іннервацію зовнішнє вухо отримує з гілками трійчастого (вушно-скроневий нерв), блукаючого (вушна гілка) та великого вушного нервів. Нервове сплетення барабанної порожнини (*pléxus tympanicus*) утворене чутливими та парасимпатичними волокнами язикоглоткового (барабанний нерв) та лицевого (сполучна гілка з барабанним сплетенням) нервів, симпатичними

волокнами внутрішнього сонного сплетення (сонно-барабанні нерви). Стремінний м'яз іннервується лицевим нервом, а м'яз-натягувач барабанної перетинки – нижньо-щелепним нервом (гілка трійчастого нерва).

Розвиток присінково-завиткового органа

Прообразом лабіринту людини є статичний пухирець (статоциста) молюсків, який сприймає тільки статичне положення тіла у просторі і розвивається у них з ектодерми шляхом заглиблення та відшнурування. У міксин з'являється одна півколова протока як придаток статичного пухирця, у круглоротих – дві півколові протоки. У риб та всіх інших хребтових існує вже три півколові протоки, що надає можливість відчувати власний рух у всіх напрямках.

У людини слуховий пухирець закладається на початку 3-го тижня ембріогенезу у вигляді потовщення ектодерми на поверхні головного відділу зародка. На 4-му тижні ектодермальна пластинка заглиблюється, прогинається і відшнурується від ектодерми, утворюючи слуховий пухирець по боках заднього мозкового мішура. До кінця 4-го тижня із слухового пухирця виростають три півколові протоки та ендолімфатична протока. На 5-му тижні із переднього відділу слухового пухирця виростає і закручується у спіраль завиткова протока. На 3-му місяці внутрішньоутробного розвитку перетинчастий лабіринт в основному сформований, проте стінки його вкриті недиференційованим епітеліальним шаром. Лише після вродання відростків нервових клітин із присінкового та завиткового вузлів частина недиференційованих епітеліальних клітин лабіринту перетворюється на чутливі клітини спірального органа, присінкових плям та ампулярних гребінців.

Із мезенхіми навколо перетинчастого лабіринту утворюється хрящова слухова

капсула. Кістковий лабіринт навколо перетинчастого з'являється пізніше шляхом перихондрального окостеніння охрястя хрящової слухової капсули. Барабанна порожнина виникає із дистальної частини першої зябрової щілини. Слухові кісточки розвиваються із хряща першої (молоточок та коваделко) та другої (стремінце) зябрових дуг. Зовнішній слуховий прохід формується із заглиблення зябрової борозни, розташованої напроти барабанної порожнини.

Присінковий та завитковий нервові вузли і вузол колінця розвиваються із спільної закладки – проміжно-присінково-завиткового ганглія зародка.

Порушення розвитку рецепторного апарату (спірального органа) та звукопровідного апарату (слухових кісточок) призводять до природженої глухоти.

Орган нюху

Рецептори **органа нюху** (*órganum olfactórium*) містяться у **нюховій частині слизової оболонки носа** (*pars olfactória túnicae mucósae nási*), яка займає поверхню верхньої носової раковини та протилежної ділянки перегородки носа. Ця частина слизової оболонки вкрита нюховим епітелієм, серед клітин якого основну масу складають нюхові нейрочутливі клітини (*cellulae neurosensóriae olfactóriae*) та підтримуючі клітини (*cellulae sustentaculáres*) (рис. 346). Для розчинення пахучих речовин **нюхові залози** (Боумана), *glándulae olfactóriae* (Bowman), розміщені у нюховій частині слизової оболонки, виробляють секрет переважно серозного характеру, який зволожує поверхню нюхового епітелію. Дендрити чутливих клітин містять війки, а пучки аксонів чутливих клітин, або нюхові нервові волокна (*neurofibrae olfactóriae*), формують 15–20 ниток нюхового нерва (*n. olfactórius*), які крізь отвори решітчастої пластинки проходять у порожнину черепа і закінчуються у нюховій цибуліні.

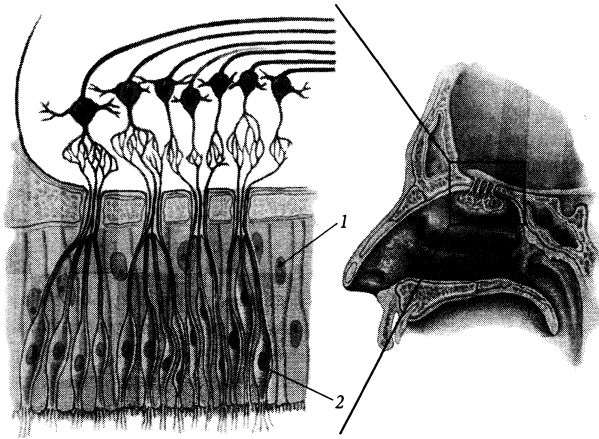


Рис. 346. Будова нюхової частини слизової оболонки носа.

1 – cellula sustentacularis;
2 – cellula neurosensoria olfactoria

У нюховій цибулині (*bulbus olfactorius*) імпульс передається на мітральні клітини, які характеризуються наявністю великої кількості дендритів. Аксони мітральних клітин формують нюховий шлях (*tractus olfactorius*), нюховий трикутник (*trigónum olfactorium*), присередню та бічну нюхові стрічки (*striae olfactoriae mediális et laterális*) і закінчуються у сірій речовині присередньої та бічної нюхових закруток (*gyri olfactoriae mediális et laterális*), передньої пронизаної речовини, (*substántia perforáta antérior*), діагональної стрічки (Брока) (*stria diagonális [Broca]*), підмозолистого поля (*área subcallósa*), білякінцевої звивини (*gyrus paraterminális*), мигдалеподібного тіла (*corpus amygdaloideum*), соскоподібних тіл (*córpóra mamillária*). Більша частина волокон нюхового шляху досягає звивини морського коника (*gyrus hippocámpi*) та його гачка (*uncus*), у корі яких розміщений кірковий центр нюхового аналізатора (див. “Нюховий мозок”).

Орган смаку

Рецепторні клітини органа смаку (*órganum gustatórium*) містяться у **смакових**

чашечках (бруньках) (*caliculi gustatórii [gémmae gustatóriae]*). Смакові клітини (*cellulae gustatóriae*) цибулин мають мікрореснички (*microvilli*), які є їхніми хеморецепторами (рис. 347). Мікрореснички обернені у провіт **смакового отвору** (*pórus gustatórius*), який є на верхівці кожної смакової цибулини і відкривається на поверхні слизової облонки. Смакові цибулини розміщені переважно в епітелії валкуватих та

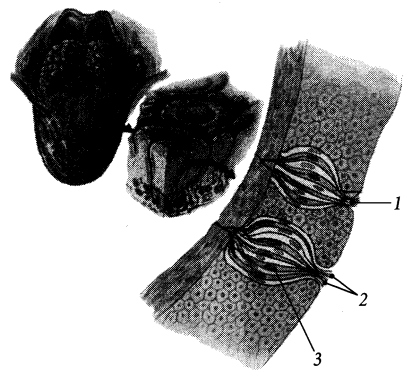


Рис. 347. Смакова цибулина, *caliculus gustatorius*.

1 – porus gustatorius; 2 – microvilli; 3 – cellula gustatoria

листоподібних сосочків слизової оболонки язика, набагато менше їх знаходиться у грибоподібних сосочках, у слизовій оболонці м'якого піднебіння, піднебінних дужок, на задній поверхні надгортанника та на внутрішній поверхні черпакуватих хрящів.

Нервами, що проводять відчуття смаку від смакових цибулин, є VII, IX та X пари черепних нервів (рис. 348). Барабанна струна, *chorda tympani*, лицевого нерва (*n. facialis*) проводить відчуття смаку від слизової оболонки передніх двох третин язика, а великий кам'янистий нерв, *n. petrosus major*, – від слизової оболонки м'якого піднебіння. Мигдаликові гілки, *tt. tonsillares*, язико-глоткового нерва (*n. glossopharyngeus*) проводять відчуття смаку від слизової оболонки задньої третини язика, частини м'якого піднебіння та перешийка зівя.

Верхній гортанний нерв, *n. laryngeus superior* (гілка блукаючого нерва [*n. vagus*]), проводить відчуття смаку від слизової оболонки, що вкриває надгортанник та черпакуваті хрящі. Нервові волокна, що йдуть від смакових цибулин, є периферійними

відростками нейронів, тіла яких розміщені у чутливих вузлах вищевказаних черепних нервів. Тіла перших нейронів аферентної ланки смакового аналізатора лежать у вузлі колінця (*gánglion geniculi*) лицевого нерва, нижньому вузлі (*gánglion inférius*) язикоглоткового нерва та нижньому вузлі (*gánglion inférius*) блукаючого нерва. Центральні відростки перших нейронів усіх трьох нервів прямують до довгастого мозку до ядра одиночного шляху, де передають імпульс другому нейрону. Аксони других нейронів піднімаються у стовбурі мозку до таламуса, де переключаються на нейрони третьої ланки смакового шляху. Аксони третій нейронів проходять через задню ніжку внутрішньої капсули і досягають звивини морського коника (*gírus hippocámpi*) та його гачка (*uncus*), у корі яких розміщений кірковий центр смакового аналізатора. Завдяки зв'язкам підкіркового центру смаку – ядра одиночного шляху – з поряд розміщеними руховими ядрами довгастого мозку, що контролюють ковтання та жування, забезпечується рефлекс блювання у відповідь на неприємну на смак їжу.

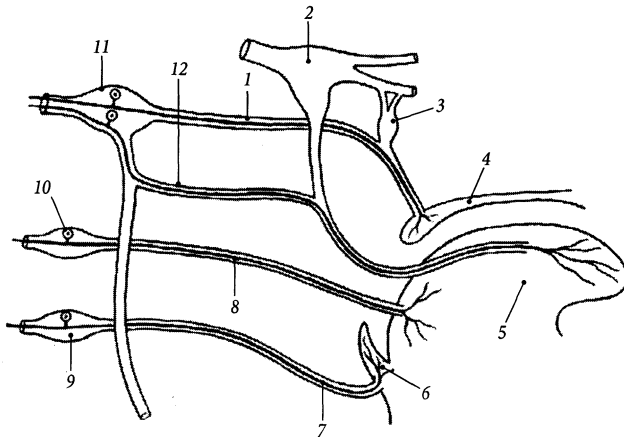


Рис. 348. Схема проведення відчуття смаку.

1 – *n. petrosus major*; 2 – *ganglion trigeminale*; 3 – *ganglion pterygopalatinum*; 4 – *palatum molle*; 5 – *lingua*; 6 – *epiglottis*; 7 – *n. laryngeus superior*; 8 – *n. glossopharyngeus*; 9 – *ganglion inferius n. vagi*; 10 – *ganglion inferius n. glossopharyngei*; 11 – *ganglion geniculi n. facialis*; 12 – *chorda tympani*

Загальний покрив

Загальний покрив, *integumentum commune*, тіла людини утворений шкірою, в якій закладені потові та салні залози, чутливі нервові закінчення, непосмуговані м'язи, волосся та нігті. Площа загального покриву становить у середньому близько 1,8 м².

Шкіра

Шкіра, *cutis*, виконує захисну функцію, приймає участь у терморегуляції та видаленні шкідливих речовин із потом, в обміні речовин та газообміні, накопиченні енергетичних запасів. Серед основних функцій шкіри необхідно відзначити контактну рецепцію навколишніх подразнень – тиску, дотику, температури, болю.

Шкіра складається з поверхневого шару – епідермісу, або надшкір'я, а також глибокого шару – дерми, або власне шкіри (рис. 349). Підшкірна основа містить шар жирової тканини.

Епідерміс (надшкір'я), *epidermis*, представлений багат шаровим плоским зро-

говілим епітелієм, завтовшки від 30 мкм до 4 мм. В епідермісі розрізняють 5 шарів: роговий, блискучий, зернистий, шипуватий та основний. Поверхневий **роговий шар**, *stratum corneum*, складається з плоских зроговілих клітин, які на поверхні епідермісу постійно злущуються і відпадають. Глибший **блискучий шар**, *stratum lucidum*, складається з 3–4 рядів клітин, що заповнені блискучою речовиною – елеїдином. При затвердінні елеїдину формується кератин, ядро клітини зникає, у ній припиняється обмін речовин і вона перетворюється на лусочку рогового шару. Третій **зернистий шар**, *stratum granulosum*, складається з 1–5 рядів клітин з дегенеративними змінами у ядрах та кератогіаліновими зернятками (*granulum keratohyalini*) у цитоплазмі. **Шипуватий шар**, *stratum spinosum*, складається з шипуватих епідермоцитів (*epidermocytus spinosus*), з'єднаних між собою за допомогою шипуватих відростків. Найглибший **основний шар**, *stratum basale*, складається з 5–15 рядів росткових клітин, за рахунок яких відбувається поновлення вищерозміщених шарів епідермісу. Крім

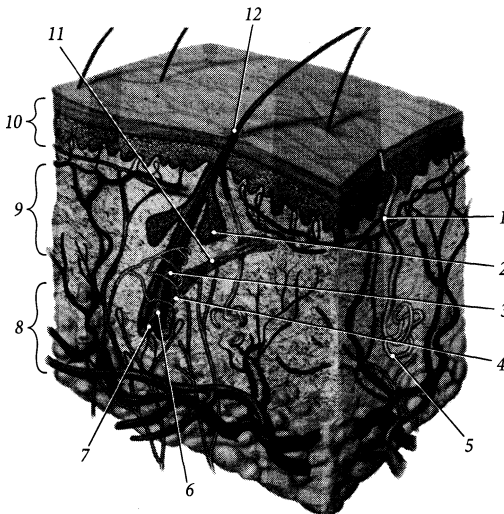


Рис. 349. Шкіра, *cutis*.

- 1 – ductus sudoriferus;
- 2 – glandula sebacea;
- 3 – radix pili;
- 4 – folliculus pili;
- 5 – portio terminalis glandulae sudoriferi;
- 6 – bulbus pili;
- 7 – papilla pili;
- 8 – tela subcutanea;
- 9 – derma;
- 10 – epidermis;
- 11 – m. arrector pili;
- 12 – pilus

основних епідермоцитів, цей шар містить також меланоцити, кількість пігменту в яких зумовлює колір шкіри. Походить епідерміс з ектодерми зародка.

Дерміс (дерма, власне шкіра), *dérmis* (*corium*), побудована із пухкої волокнистої сполучної тканини, пронизана колагеновими, еластичними та непосмугованими м'язовими волокнами. Від кількості еластичних волокон у дермі залежить еластичність шкіри. Напрямок ходу переважної кількості сполучнотканинних волокон у певній ділянці шкіри (лінії Лангера) необхідно враховувати при нанесенні на шкіру розрізів, особливо під час пластичних операцій. М'язові волокна в окремих місцях збираються у пучки, формуючи м'язи-підіймачі волосся та утворюючи суцільні шари (напр., у шкірі мошонки, соска). Дерма пронизана великою кількістю судин та нервів. Розрізняють поверхневий сосочковий шар та глибокий сітчастий шар дерми. **Сосочковий шар, *stratum papillare***, має виступи – **сосочки (*papillae*)**, які зв'язують цей шар дерми з епідермісом. У сосочках розміщені кровоносні капіляри, нервові закінчення та сліпі вирости лімфокапілярів. Ряди сосочків випинають на поверхні шкіри, утворюючи **гребінці шкіри (*cristae cutis*)**, на верхівці яких відкриваються протоки потових залоз. Гребінці шкіри формують на долонній поверхні кисті і на підшовній поверхні стопи складний, індивідуальний для кожної людини малюнок, що використовується в антропології та у судовій медицині (дактилоскопія). **Борозни шкіри (*súlcii cutis*)**, розміщені між гребінцями. В деяких місцях борозни шкіри є вираженими (напр., у ділянці суглобів, носо-губна борозна та ін.). **Сітчастий шар, *stratum reticulare***, побудований з неоформленої щільної сполучної тканини і складається з сітки щільно переплетених колагенових волокон та невеликої кількості еластичних і ретикулярних волокон. Сітчастий шар містить корені волосся і залози шкіри. Він без чіткої межі продовжується у підшкірну основу.

Підшкірна основа, *téla subcutánea*, побудована з **пухкої сполучної тканини (*téxtus connectivus lăxus*)** та колагенових волокон і з'єднує власне шкіру з глибше розташованими тканинами (фасціями, зв'язками). Підшкірна основа містить венозне, нервове та лімфатичне сплетення, а також жирове відкладення – підшкірну жирову клітковину. **Підшкірна жирова клітковина, *panniculus adipósus***, виконує функцію термоізолятора, депо енергетичних запасів і деякою мірою пом'якшує удари, яких зазнає тіло. Вона по-різному виражена в різних ділянках тіла: добре виражена на сідницях, підшвах, слабо – в ділянці чола, носа. Значну кількість підшкірної жирової клітковини містять **дотикові валочки (*tórułi tactiles*)** на кінчиках пальців. У підшкірній основі описують **м'язовий, волокнистий та перетинчастий шари (*stratum musculórum/ fibrósum/ membranósum*)**, які в різних ділянках тіла виражені по-різному.

У шкірі розміщені інкапсульовані та неінкапсульовані нервові закінчення. Описують такі інкапсульовані **нервові закінчення, *terminatiónes nervórum***: 1) колбоподібні тільця (Краузе), ***corpúscula bulboídea* (Krause)**, які побудовані з кінцевого розгалуження чутливого нервового волокна, внутрішньої гліальної колби та зовнішньої сполучнотканинної капсули; вони розташовуються у власній основі слизової оболонки і є, вірогідно, холодowymi рецепторами; 2) пластинкові тільця (Фатера – Пачіні), ***corpúscula lamellósa* (Vater – Pacini)**, завдовжки 2–3 мм, побудовані з концентричних сполучнотканинних пластинок, що оточують осьовий циліндр; вони розташовані переважно у підшкірній основі, зустрічаються у м'язах та внутрішніх органах, є механорецепторами; 3) тактильні тільця (Мейсснера), ***corpúscula táctus* (Meissner)**, завдовжки близько 0,1 мм, які побудовані з розгалуженого безмієлінового нервового волокна, оточеного поперечно зорієнтованими чутливими дотиковими клітинами; вони розташовані у сосочках дерми і є доти-

ковими рецепторами; 4) генітальні тільця, *corpúscula genitália*, які розміщені у шкірі клітора, соска, головки статевого члена; 5) тактильні меніски (Меркеля), *menisci táctus* (Merzel), які розміщені в епідермісі.

Шкіру з підлеглими тканинами (фасціями або окістям кісток) зв'язують пучки сполучнотканинних волокон – **утримувачі шкіри** (*retinácula cútis*). Один із добре розвинених утримувачів – **хвостовий утримувач**, *retinácule caudále*, – йде від куприка до шкіри над ним, утворюючи на шкірі неглибоку **куприкову ямку** (*fovéola coccygea*). Хвостовий утримувач є рудиментарною структурою у людини, він розвивається із каудального кінця ембріональної хорди.

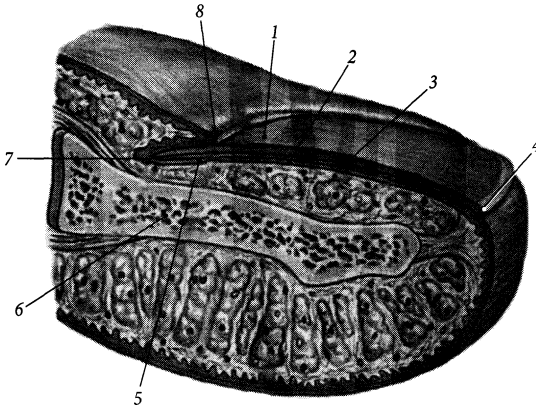
Придатки та залози шкіри

Придатки шкіри (волосся, нігті) та залози шкіри є похідними епідермісу.

Волоссям (*pili*) (гр. *trichos*) різною мірою вкрита шкіра всього тіла людини. Волоссяний покрив розвинений у багатьох ссавців (шерсть) і виконує у них теплоізолюючу функцію. У людини розрізняють такі види волосся: **пушок**, *lanúgo*, розповсюджений по всій шкірі і особливо розвинений у новонароджених, **волосся голови**, *capilli*, **брови**, *supercilia*, **вії**, *cilia*, **борода**, *bárba*, **волосся вуха**, *trági*, **волосся ніздрів**, *vibrissae*, **пахвові волосся**, *hirci*, **лобкові волосся**, *púbes*. У волосині розрізняють **корінь** (*rádix pili*), який розміщений у товщі шкіри, та **стрижень** (*scápus pili*), який виступає над поверхню шкіри. Корінь волосини оточений сполучнотканинним **волоссяним мішечком** (*folliculus pili*), у який відкривається сальна залоза. Приблизно до середини волосяного мішечка прикріплюється косий пучок непосмугованих м'язових волокон, що бере початок від сосочкового шару дерми, – **м'яз-підіймач волосся**, *m. arréctor pili*. При скороченні цього м'яза стрижень волоса підіймається над шкірою і у людини утворю-

ється “гусяча шкіра”. Іннервуються м'язи-підіймачі волосся симпатичними волокнами вузлів симпатичного стовбура. Стискання сальної залози під час піднімання волосини сприяє його змащенню сальним секретом. Нижня розширена частина кореня волосини, її **цибулина** (*búlbus pili*), є ростковою частиною волосини. У цибулину волосини заходить сполучнотканинний **сосочок волоса**, *papilla pili*, дерми. У волосяному сосочку розміщені артеріола та нерви, що кровопостачають та іннервують цибулину волосини. Колір волосся залежить від кількості у ньому пігменту меланіну та повітря. Збільшення кількості повітря та зменшення кількості меланіну у волоссі призводить до його посивіння. Погіршення живлення цибулини волоссяним сосочком призводить до випадання волосу, що відбувається у людей з віком, причому швидше на віддалених від основних артеріальних стовбурів ділянках шкіри: тім'яній, потиличній тощо. При покращанні кровопостачання через, наприклад, регулярний масаж шкіри відповідних ділянок голови спостерігається збільшення кількості і покращення якості волосся цих ділянок.

Ніготь, *únguis* (гр. *onychos*), є роговою пластинкою, розміщеною на тильній поверхні дистальних фаланг пальців у шкірному ложі (рис. 350). **Ложе нігтя**, *mátrix únguis*, сформоване глибокими шарами епідермісу та дермою. Розміщений у товщі шкіри **корінь нігтя**, *rádix únguis*, виростає із глибоких шарів епідермісу, для яких він служить роговим шаром. **Тіло нігтя**, *córpus únguis*, складається зі зроговілих клітин, щільно зв'язаних між собою, і має дистальний **вільний край**, *márgo líber*, проксимальний **підшкірний край**, *márgo occúltus*, та парний **бічний край**, *márgo laterális*. Шкірна щілина, в яку заходить підшкірний край нігтя, звється **пазухою нігтя** (*sinus únguis*). Бічний край оточений шкірним **валком нігтя**, *vállum únguis*, і частково розміщений під цим валком. Біла смужка тіла нігтя, яка розміщена біля його захованого

Рис. 350. Ніготь, *unguis*.

- 1 – lunula;
- 2 – matrix unguis;
- 3 – corpus unguis;
- 4 – margo liber;
- 5 – hyponichium;
- 6 – phalanx distalis;
- 7 – margo occultus;
- 8 – eponichium

краю, зветься *місячком* (*lunula*). Дистальний край місячка відповідає дистальній межі **росткового шару нігтя** (*stratum germinativum unguis*), або **піднігтьової пластинки (піднігтя)** (*hyponichium*), де відбувається розмноження та зроговіння тих клітин епідермісу, з яких виростає ніготь. **Наднігтьова пластинка (наднігтя)**, *eponychium*, шкіри вкриває корінь нігтя зверху.

Залози шкіри, *glándulae cutis*, за характером секрету поділяються на три основні види: потові, сальні та молочні.

Потові залози, *glándulae sudoriferae*, – прості трубчасті залози, що розміщені глибоко у дермісі або у підшкірній основі. Секреторний **кінцевий відділ**, *pórtio terminális*, залози закручений у вигляді клубка, тому потові залози називають ще **клубочковими залозами** (*glándulae glomiformes*). **Потова протока**, *dúctus sudoriferus*, має форму штопора, відкривається на поверхні шкіри **потовим отвором** (*pórus sudoriferus*). Мерокринові (екринові) потові залози розкидані по шкірі всього тіла, за винятком шкіри в ділянці пахвинної ямки, зовнішніх статевих органів та відхідника, де розміщені апокринові потові залози. Потові залози відсутні у шкірі проміжної частини губ, головки статевого члена та його передньої шкірочки. **Сірчані залози**, *glándulae*

ceruminósae, є видозміненими потовими залозами. Вони розміщені у шкірі зовнішнього слухового прохода, належать до апокринових залоз і виділяють вušну сірку.

Сальні залози, *glándulae sebáceae*, за будовою – прості альвеолярні, за типом секретії – голокринові. Розміщені на межі між сосочковим та сітчастим шарами дерми. Переважна більшість сальних залоз відкривається у волосяний мішечок. Вони відсутні у шкірі підошов та долонь.

Грудь

Грудь, *mámma*, парна, є видозміненою потовою залозою, яка у чоловіків недорозвинена – **чоловіча грудна залоза**, *glándula masculina*. Права та ліва груді розділені **міжгрудною борозною** (*súlcus intermammárius*). **Тіло груді** (*córpus mámmae*) складається з жирової та залозистої тканини. **Грудний сосок**, *papilla mámmária*, містить шар непосмугованих м'язових волокон та отвори молочних протоків. Навколо соска є пігментоване **грудне кружальце**, *aréola mámmae* (рис. 351).

Молочна залоза, *glándula mámmária*, призначена для вигодовування жінкою новонародженого. Її основа розміщена на рівні

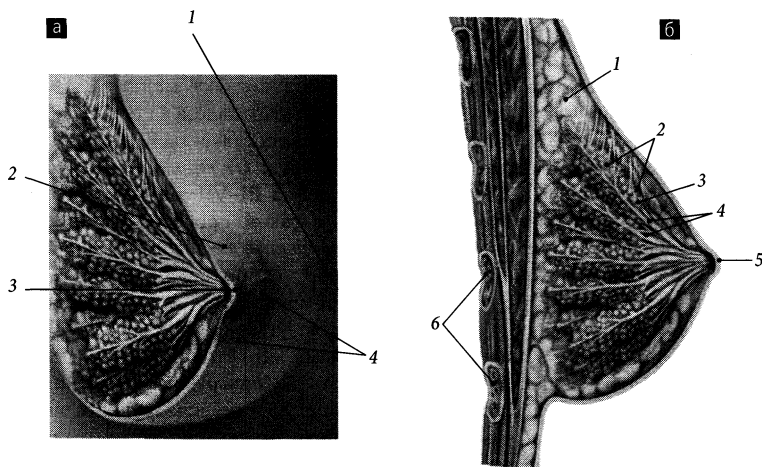


Рис. 351. Молочна залоза, *glandula mammaria*.

а – вигляд спереду:

1 – sulcus intermammarius; 2 – areola mammae; 3 – papilla mammae; 4 – glandulae areolares;

б – сагітальний розріз:

1 – panniculus adiposus; 2 – lobuli glandulae mammae; 3 – lobus glandulae mammae; 4 – ductus lactiferi; 5 – papilla mammae; 6 – costae

III–VI ребер, присередньо її край доходить до груднинної лінії, збоку – до передньої пахової лінії. **Паховий (бічний) відросток**, *processus axillaris (lateralis)*, молочної залози досягає пахової ямки. Форма та розміри молочної залози залежать від віку жінки, її функціонального стану (вагітність, лактація), кількості пологів тощо. Найчастіше спостерігаються куляста та конусоподібна форми молочної залози.

Молочна залоза лежить на грудній фасції, що вкриває великий грудний м'яз, і з'єднана з цією фасцією тонким шаром пухкої сполучної тканини. Сполучнотканинні волокнисті тяжі, що йдуть від грудної фасції до шкіри молочної залози, носять назву **підвішувальних зв'язок молочної залози** (*ligg. suspensoria mammaria*). Залозисте тіло залози складається з 15–20 конусоподібних **часток молочної залози** (*lobi glandulae mammariae*), верхівки яких обернені до соска. Частки залози за будовою належать

до складних альвеолярно-губчастих залоз, вони розділені прошарками пухкої сполучної та жирової тканин. Частки залози та перегородки між ними спрямовані по відношенню до соска радіально. Частки побудовані з 4–12 **часточок молочної залози**, (*lobuli glandulae mammariae*), які розділені тонкими сполучнотканинними прошарками і містять розгалужені молочні ходи. Під час лактації на спинках молочних ходів розвиваються альвеоли. Стінки молочних ходів вистелені одношаровим кубічним епітелієм, клітини якого під час лактації перетворюються на лактоцити. Вивідні протоки часток молочної залози називаються **молочними протоками** (*ductus lactiferi*), які утворюються внаслідок злиття часточкових і міжчасточкових молочних ходів. Є 15–20 молочних протоків, які мають діаметр 1,7–2,3 мм і відкриваються на соску 7–20 отворами діаметром 0,2–0,3 мм. Поблизу місця відкриття на соску молочні протоки

розширюються до 5–8 мм в діаметрі, утворюючи **молочні пазухи** (*sinus lactiferi*).

Сосок та навколососкове кружальце у дівчат мають рожевий колір, а у жінок, що народили, – коричневий колір; темнішати шкіра соска та навколососкового кружальця у жінок починають з 2-го місяця вагітності. По поверхні навколососкового кружальця розкидані невеликі горбки, на поверхні яких відкриваються протоки потових **кружальцевих залоз** (Монтгомері) (*glándulae areolares* [Montgomeri]). Під час вагітності молочні залози збільшуються у розмірах за рахунок розростання залозистої тканини. Із 4–5-го місяців вагітності залоза починає виділяти секрет – молозиво, а після пологів з'являється грудне молоко. Після припинення годування розмір залози зменшується.

У зв'язку з тим, що молочна залоза є залозистим органом, що перебуває під сильним гормональним впливом, діагнос-

тичні процедури (мамографія, УЗД, візит до мамолога) необхідно проводити на 6–12 день від початку менструального циклу, коли молочна залоза в стані спокою.

Кровопостачається грудь бічними гілками груді (*rr. mammarii laterales*) бічної грудної та III–VII задніх міжребрових артерій, а також присередніми гілками груді (*rr. mammarii mediales*) внутрішньої грудної артерії. Глибокі вени груді супроводять однойменні артерії, поверхневі вени під шкірою утворюють сплетення з широкими петлями. Лімфатичні судини від груді прямують до пригрудних, пахвових, пригруднинних та глибоких вушних лімфовузлів. Чутливу іннервацію грудь отримує з бічними та присередніми гілками молочної залози (*rr. mammarii mediales et laterales*) II–IV та IV–VI міжребрових нервів відповідно. Симпатичні нервові волокна досягають груді разом з кровоносними судинами та чутливими нервами.

Навчальне видання

Черкасов Віктор Гавриїлович
Кравчук Сергій Юрійович

Анатомія людини

Навчальний посібник

Редактор *О. В. Марчук*
Коректор *Л. Я. Шутова*
Комп'ютерна верстка: *О. С. Парфенюк*

Підписано до друку 20.11.14. Формат 70×100/16. Папір офсетний.
Гарнітура Таймс. Друк офсетний. Ум. друк. арк. 13,62.
Тираж 300 пр. Зам. № 786.

ПП “Нова Книга”
21029, м. Вінниця, вул. Квятека, 20
Свідоцтво про внесення до Державного реєстру видавців,
виготівників і розповсюджувачів видавничої продукції
ДК № 2646 від 11.10.2006 р.
Тел. (0432) 52-34-80, 52-34-82. Факс 52-34-81
E-mail: info@novaknyha.com.ua
www.novaknyha.com.ua



20231 071 21 988

www.novaknyha.com.ua

Нова Книга
видавництво