

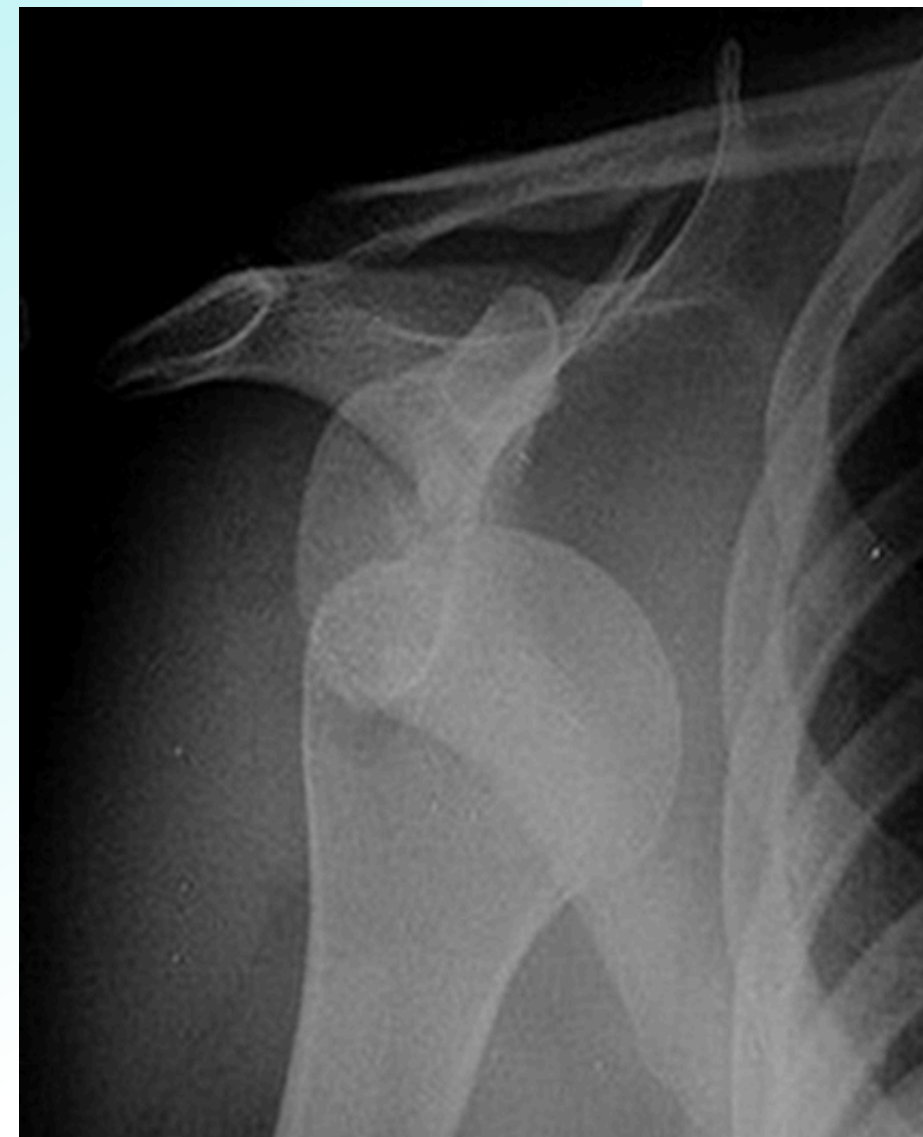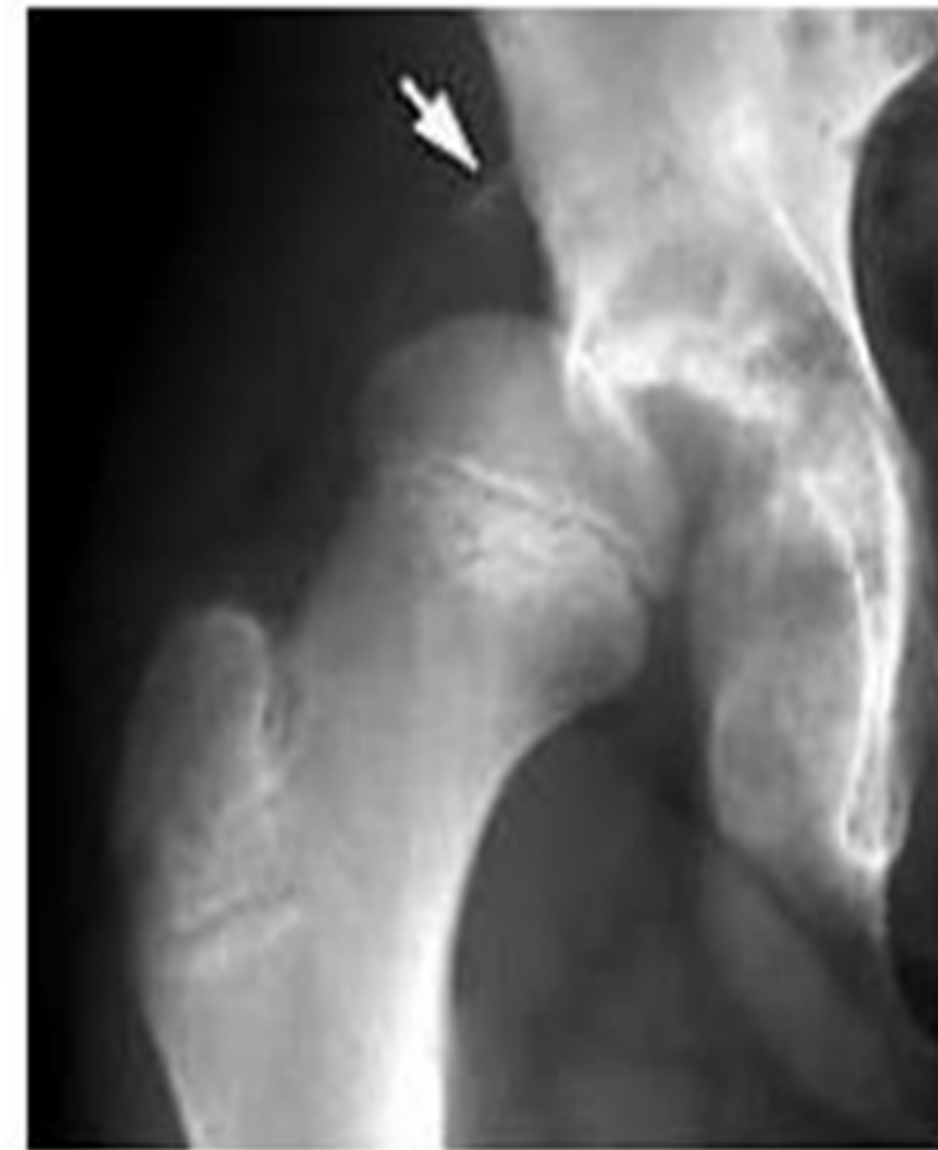


# ТРАВМАТИЧНІ ВИВИХИ



**Вивих** – це повне зміщення суглобових кінців кісток, при якому втрачається їх контакт у ділянці зчленування.

**Підвивих** - часткове (неповне) зміщення суглобових кінців.



**ВРОДЖЕНІ ТА НАБУТІ**

# **НАЗВУ ВИВИХ ОТРИМУЄ ВІДПОВІДНО ДО НАЗВИ ДИСТАЛЬНОГО СУГЛОБОВОГО КІНЦЯ**

- ВИВИХ ПЛЕЧА, А НЕ ПЛЕЧОВОГО СУГЛОБА,**
- ВИВИХ ПЕРЕДПЛІЧЧЯ, А НЕ ЛІКТЬОВОГО СУГЛОБА,**
- ВИВИХ СТЕГНА, А НЕ КУЛЬШОВОГО СУГЛОБА І Т. П.**

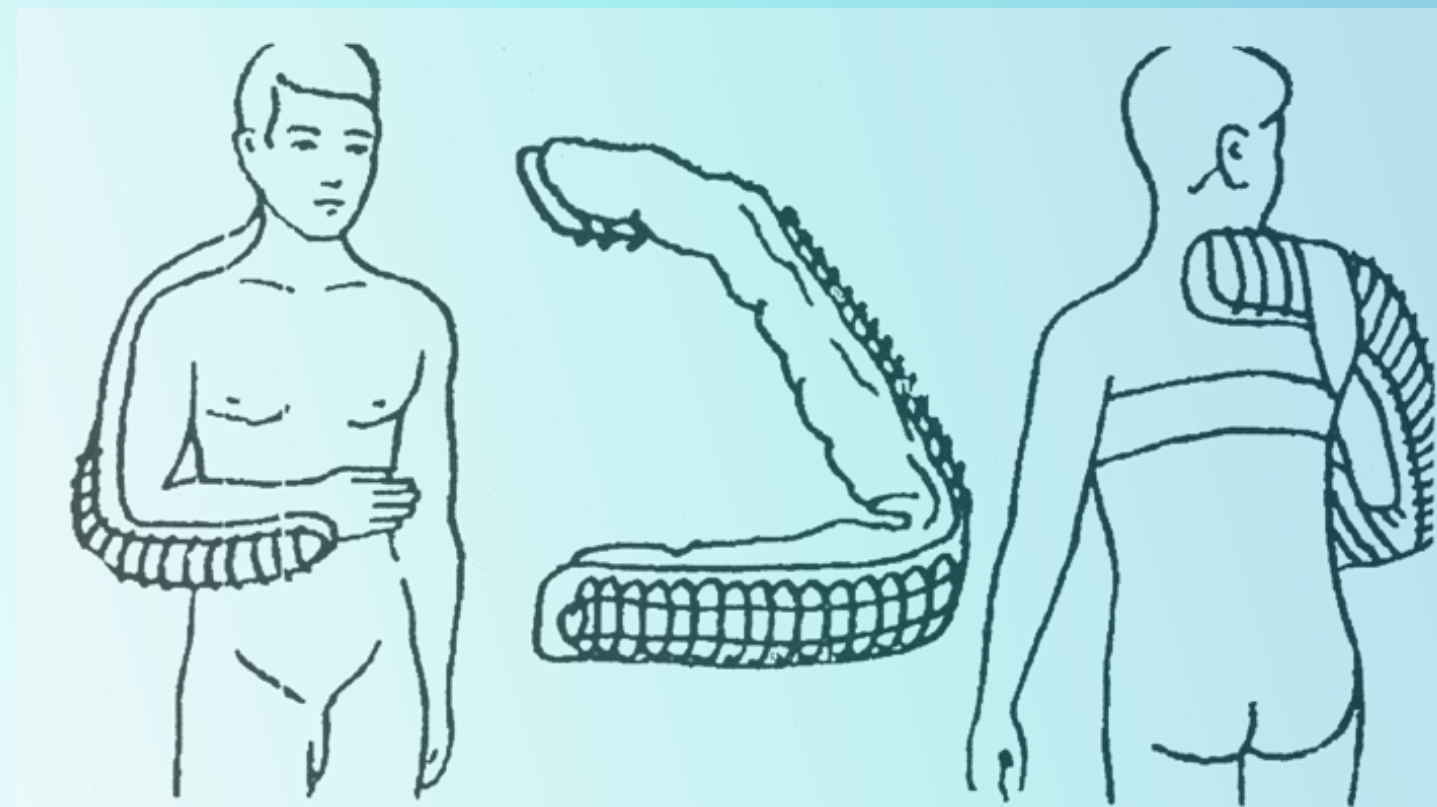
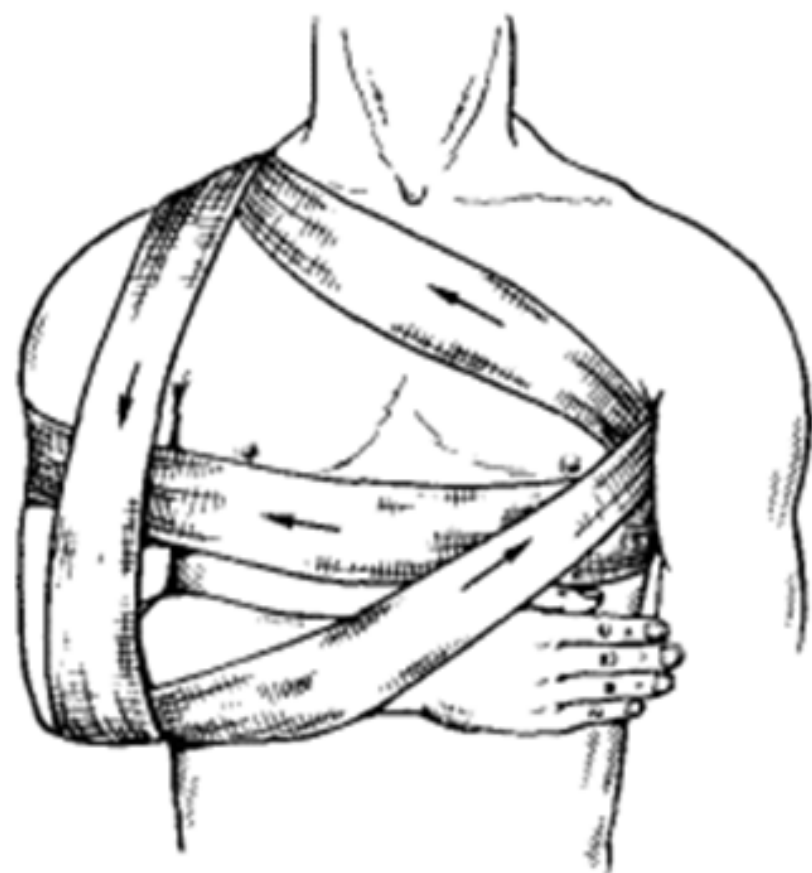
**ВИНЯТОК СТАНОВЛЯТЬ ВИВИХИ ХРЕБЦІВ, ТОБТО ВИВИХНУТИМ ВВАЖАЮТЬ ПРОКСИМАЛЬНИЙ  
ХРЕБЕЦЬ, ТОЙ, ЩО РОЗТАШОВАНИЙ ВИЩЕ.**

**НАПРИКЛАД, УНАСЛІДОК ТРАВМИ СТАЛОСЯ ЗМІЩЕННЯ ІV ШИЙНОГО ХРЕБЦЯ НАПЕРЕД  
ВІДНОСНО V. У ТАКОМУ РАЗІ БУДЕ ПОСТАВЛЕНО ДІАГНОЗ: ВИВИХ ІV ШИЙНОГО ХРЕБЦЯ**

# ТРАВМАТИЧНІ ВИВИХИ:

- **ПОВНИМИ** (ПОВНЕ ЗМІЩЕННЯ СУГЛОБОВИХ КІНЦІВ) **ТА НЕПОВНИМИ** (ЧАСТКОВЕ ЗМІЩЕННЯ СУГЛОБОВИХ КІНЦІВ);
- **ВІДКРИТИМИ** (РАНА, ПРОНИКАЮЧА В ПОРОЖНИНУ СУГЛОБА) **ТА ЗАКРИТИМИ** (БЕЗ ПОШКОДЖЕННЯ ШКІРИ НАД СУГЛОБОМ);
  - **СВІЖИМИ** (ДО 3 ДНІВ ПІСЛЯ ТРАВМИ), **НЕСВІЖИМИ** (ДО 2 ТИЖНІВ) **ТА ЗАСТАРІЛИМИ** (ПОНАД 3 ТИЖНІ ПІСЛЯ ТРАВМИ);
  - **ЗВИЧНИМИ** (ВНАСЛІДОК ЗНАЧНОГО РОЗТЯГНЕННЯ СУГЛОБОВОЇ СУМКИ ТА ЗВ'ЯЗОК ПРИ ВИВИХУ; БЕЗ НАЛЕЖНОГО ЛІКУВАННЯ ВИВИХ МОЖЕ ВИНИКНУТИ ЗНОВУ НАВІТЬ ПРИ НЕЗНАЧНОМУ ЗУСИЛЛІ);
  - **УСКЛАДНЕНИМИ** (РОЗРИВ КАПСУЛИ СУГЛОБА, ПОШКОДЖЕННЯ СУХОЖИЛКА, М'ЯЗІВ, КІСТОК, СУДИН І НЕРВІВ) **ТА БЕЗ УСКЛАДНЕННЯ**;
  - **НЕВПРАВНИМИ** (ВНАСЛІДОК ІНТЕРПОЗИЦІЇ МІЖ СУГЛОБОВИМИ ПОВЕРХНЯМИ РОЗІРВАНИХ М'ЯЗІВ, ФРАГМЕНТІВ СУГЛОБОВИХ КАПСУЛ, КІСТКОВОГО ОСКОЛКА ПІД ЧАС ПЕРЕЛОМУ, А ТАКОЖ ІЗ-ЗА РУБЦЕВИХ ЗМІН ПРИ ЗАСТАРІЛИХ ВИВИХАХ).

# ДОГОСПІТАЛЬНА ДОПОМОГА

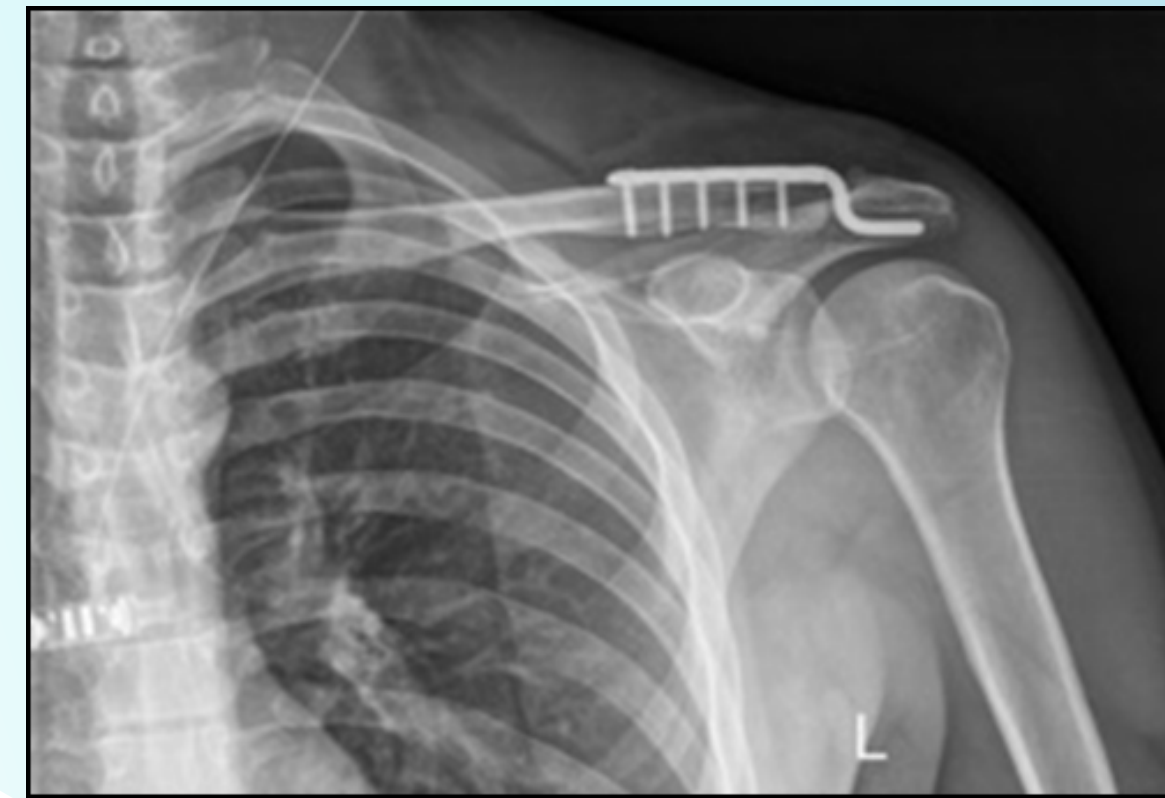
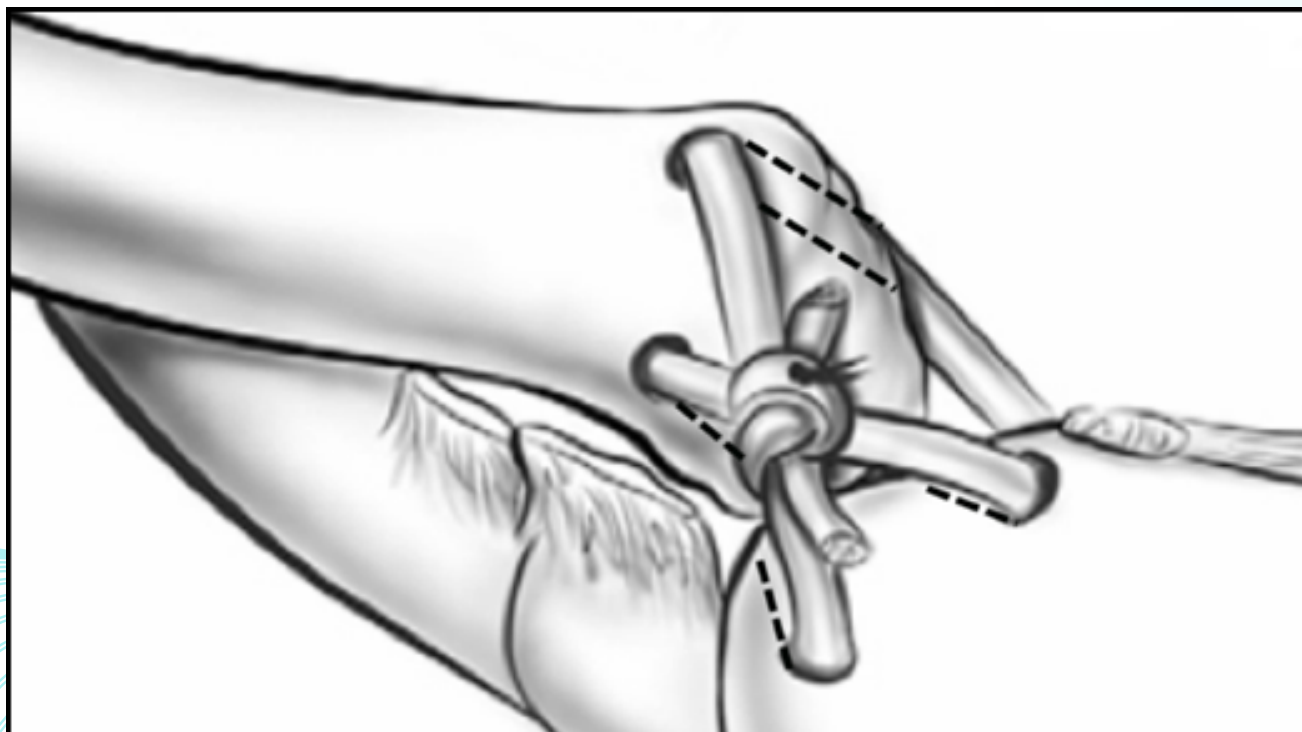
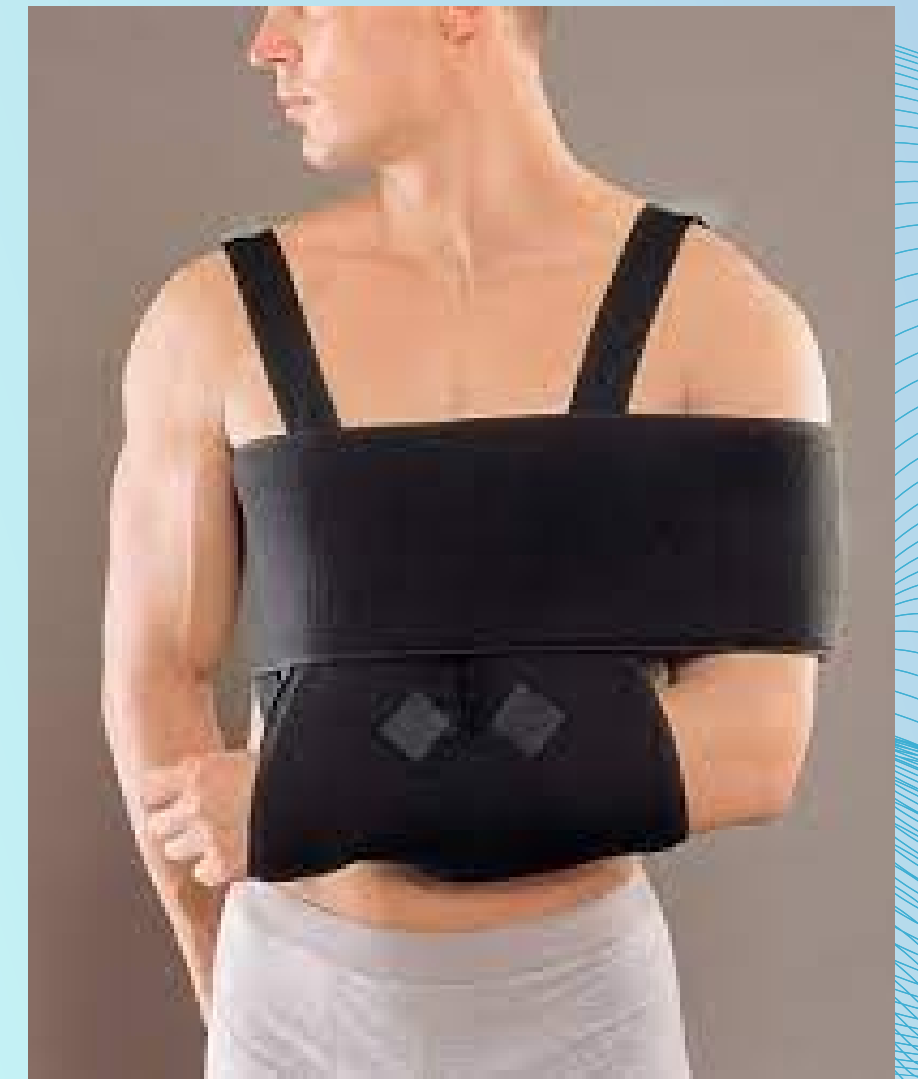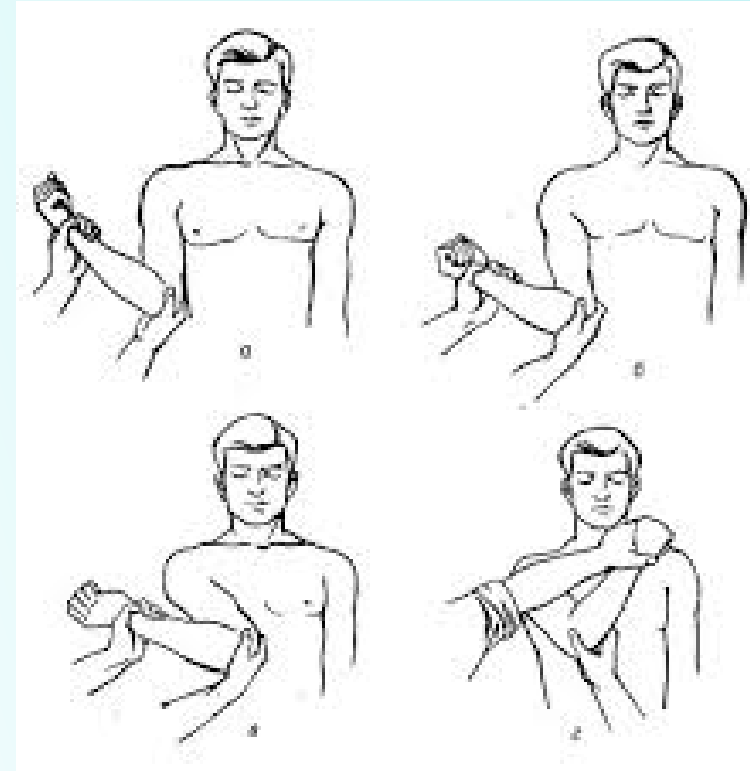


# ДІАГНОСТИКА

- РЕНТГЕНОГРАФІЯ
- МАГНІТНО-РЕЗОНАНСНА ТОМОГРАФІЯ

# ЛІКУВАННЯ

- КОНСЕРВАТИВНЕ
- ОПЕРАТИВНЕ



# ВИВИХИ КЛЮЧИЦІ

- АКРОМІАЛЬНОГО КІНЦЯ КЛЮЧИЦІ
- ГРУДИННОГО КІНЦЯ КЛЮЧИЦІ

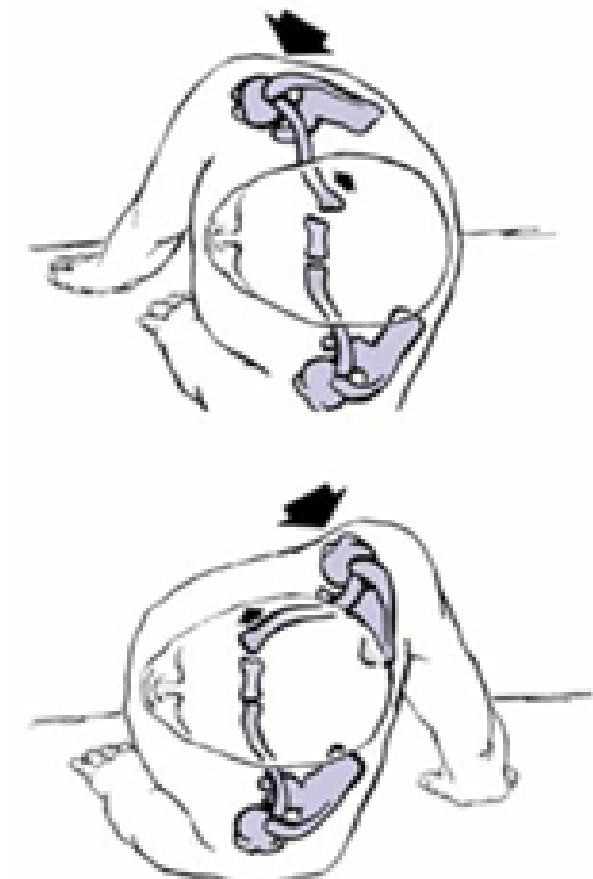
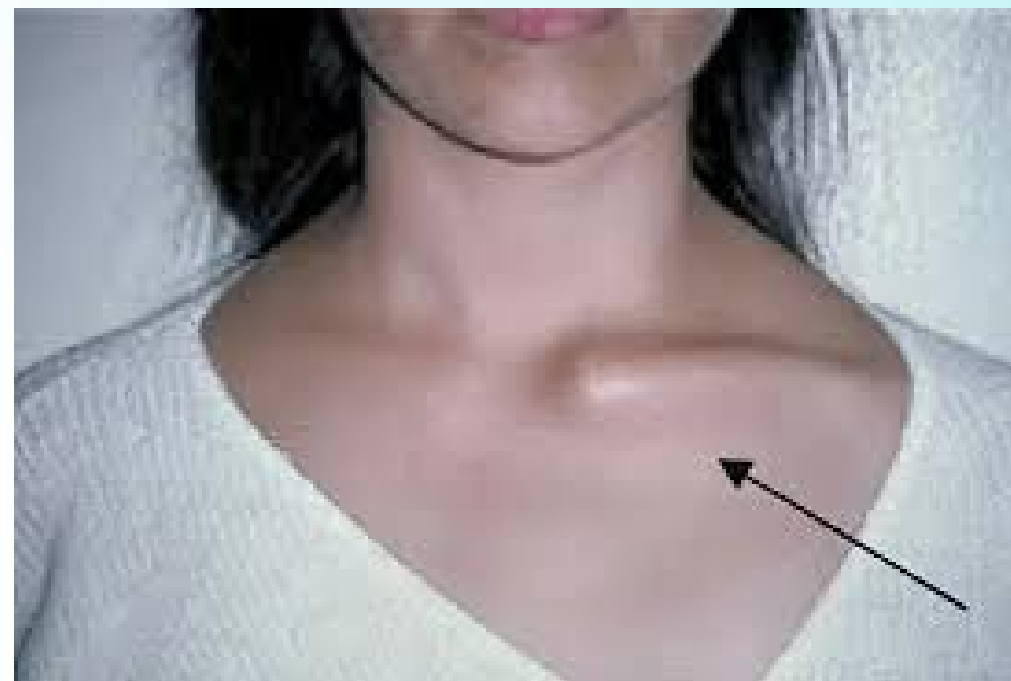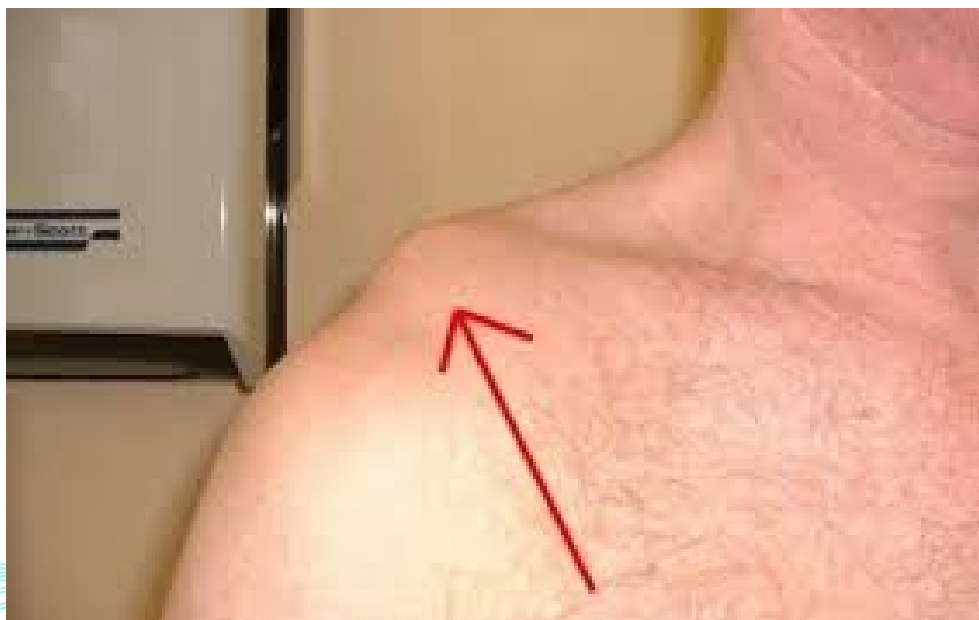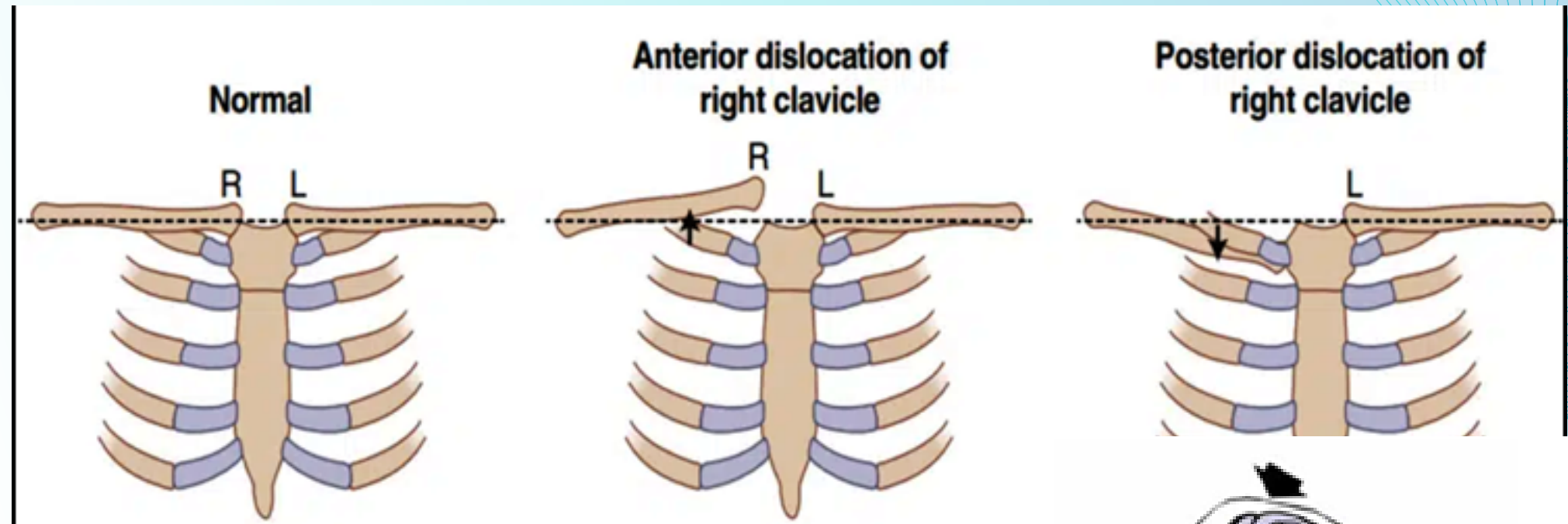
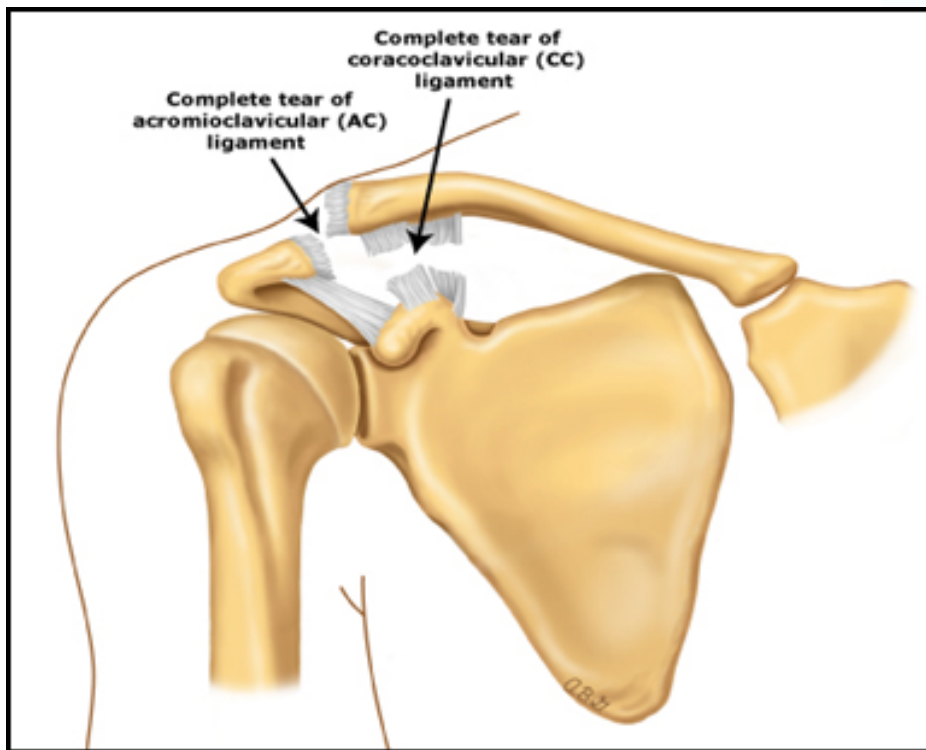
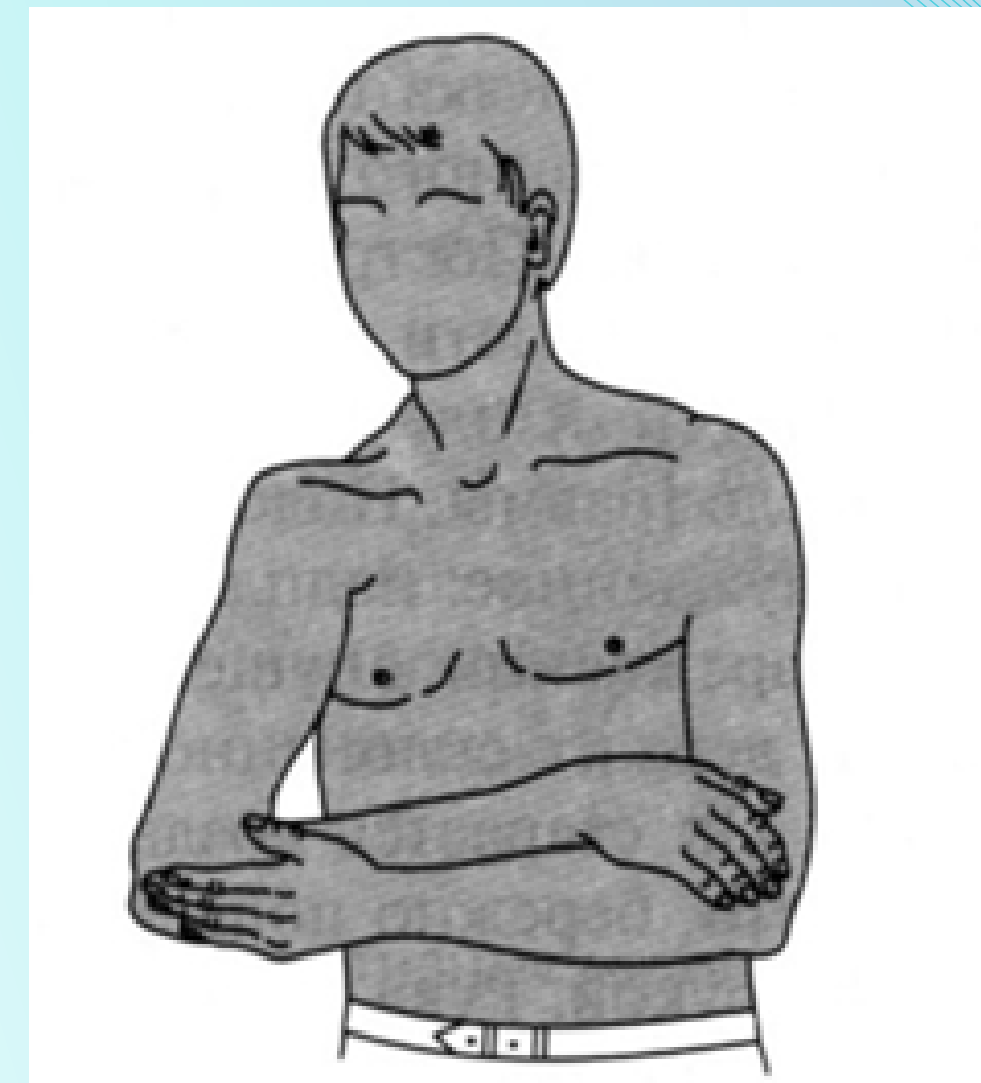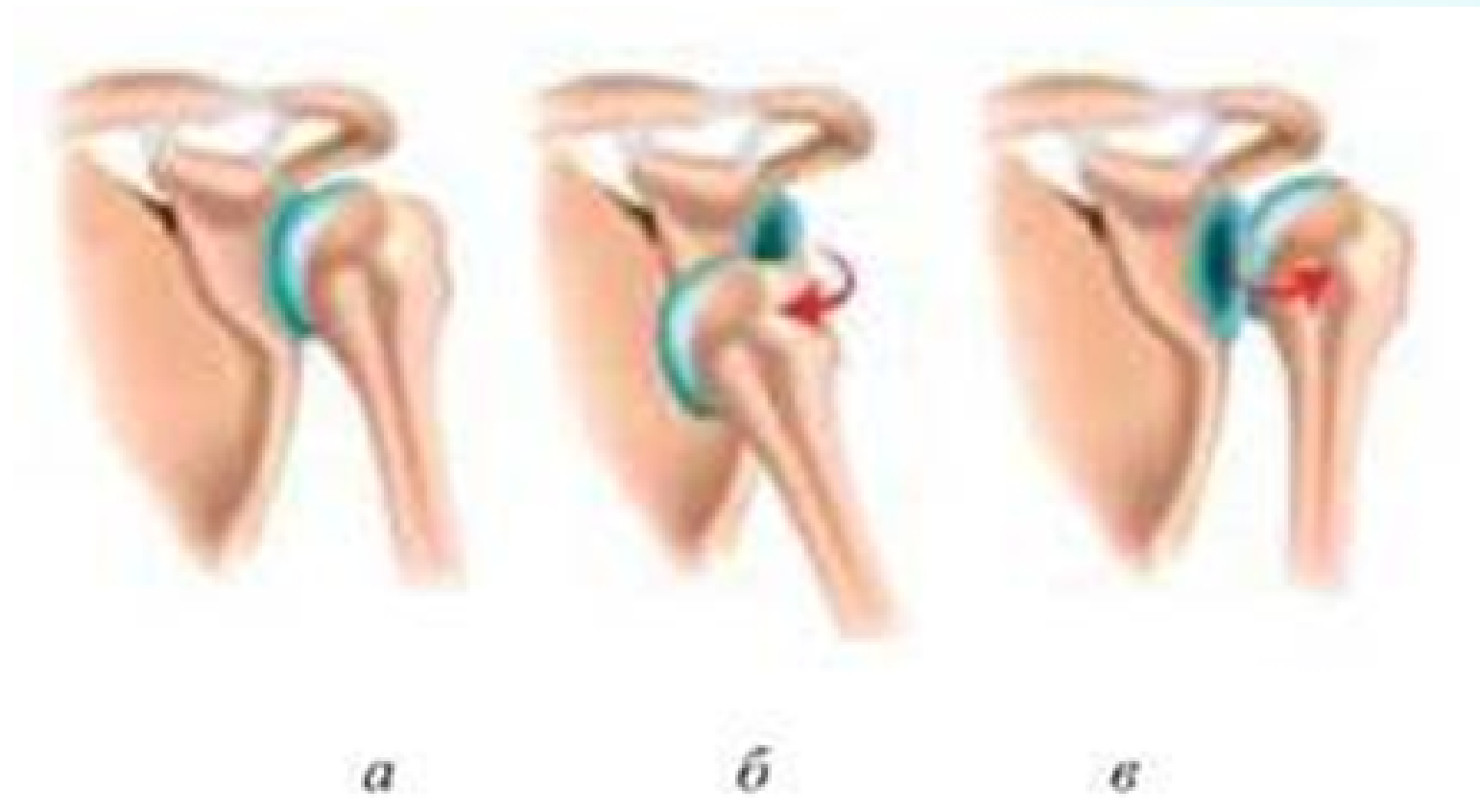


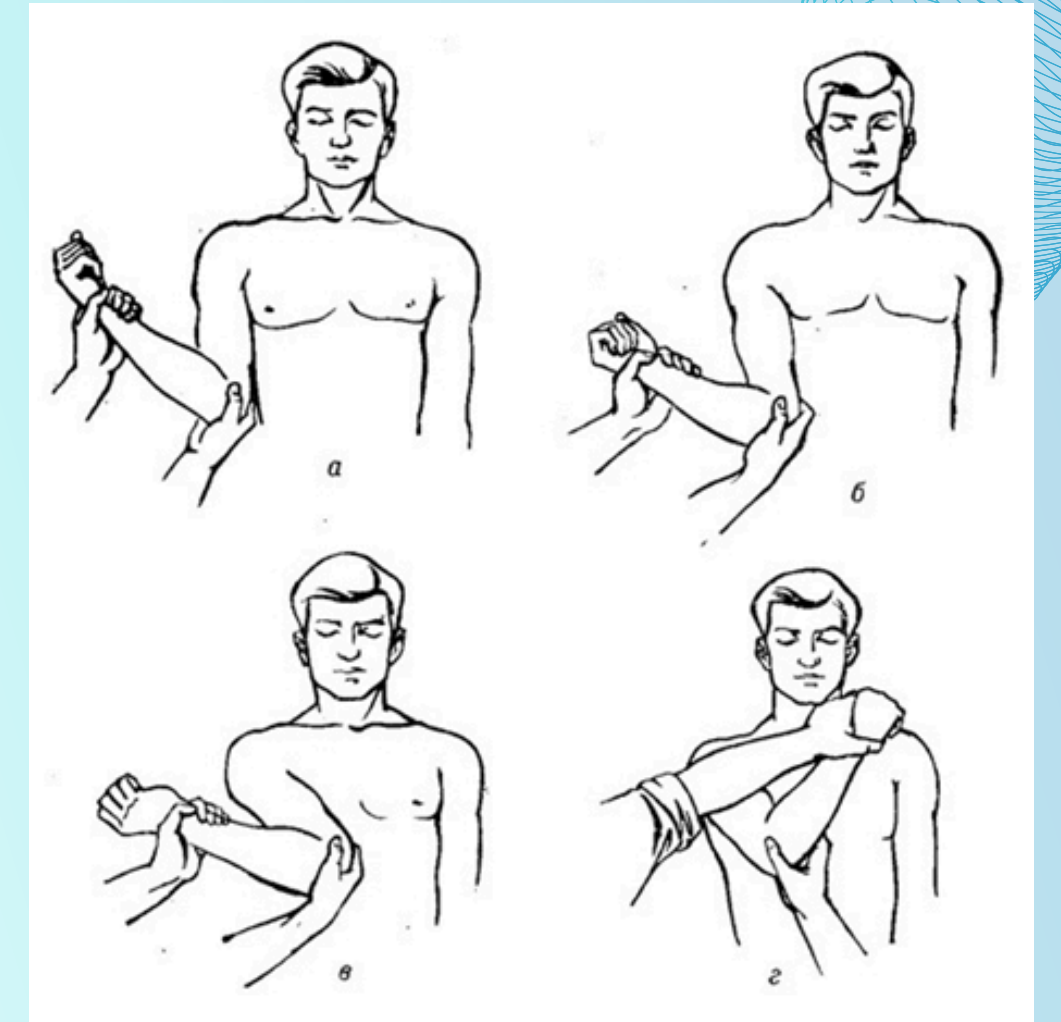
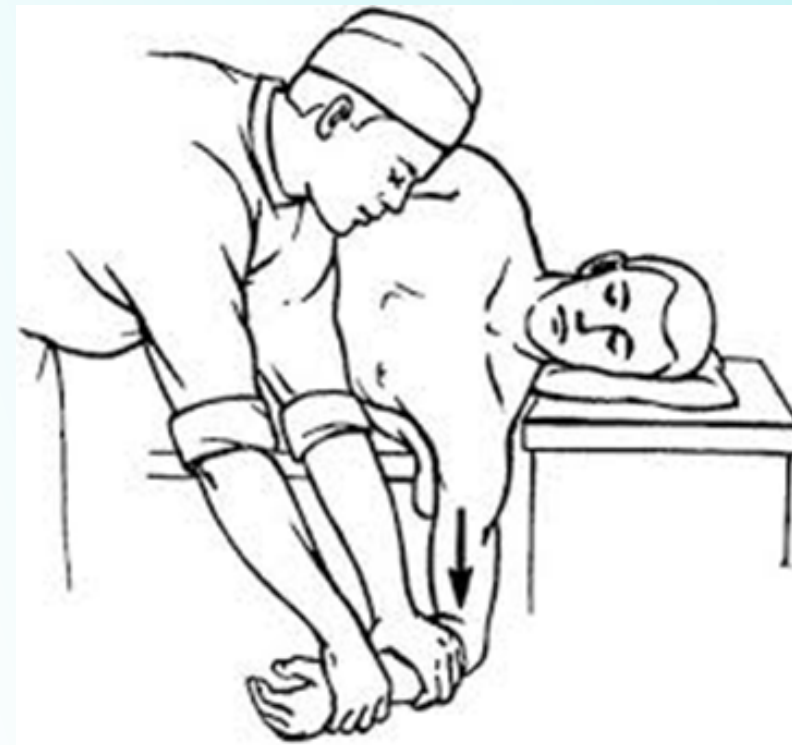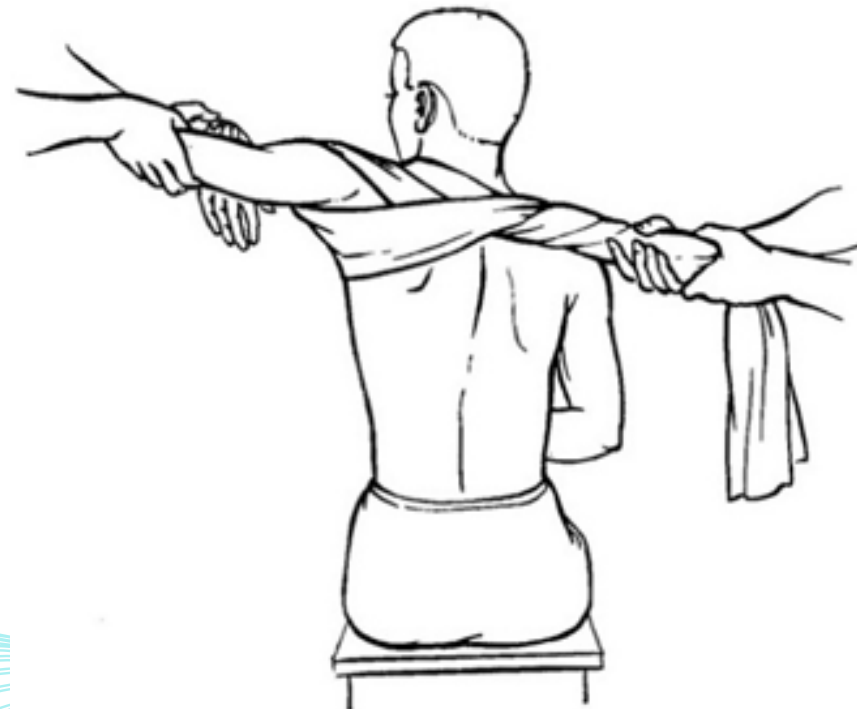
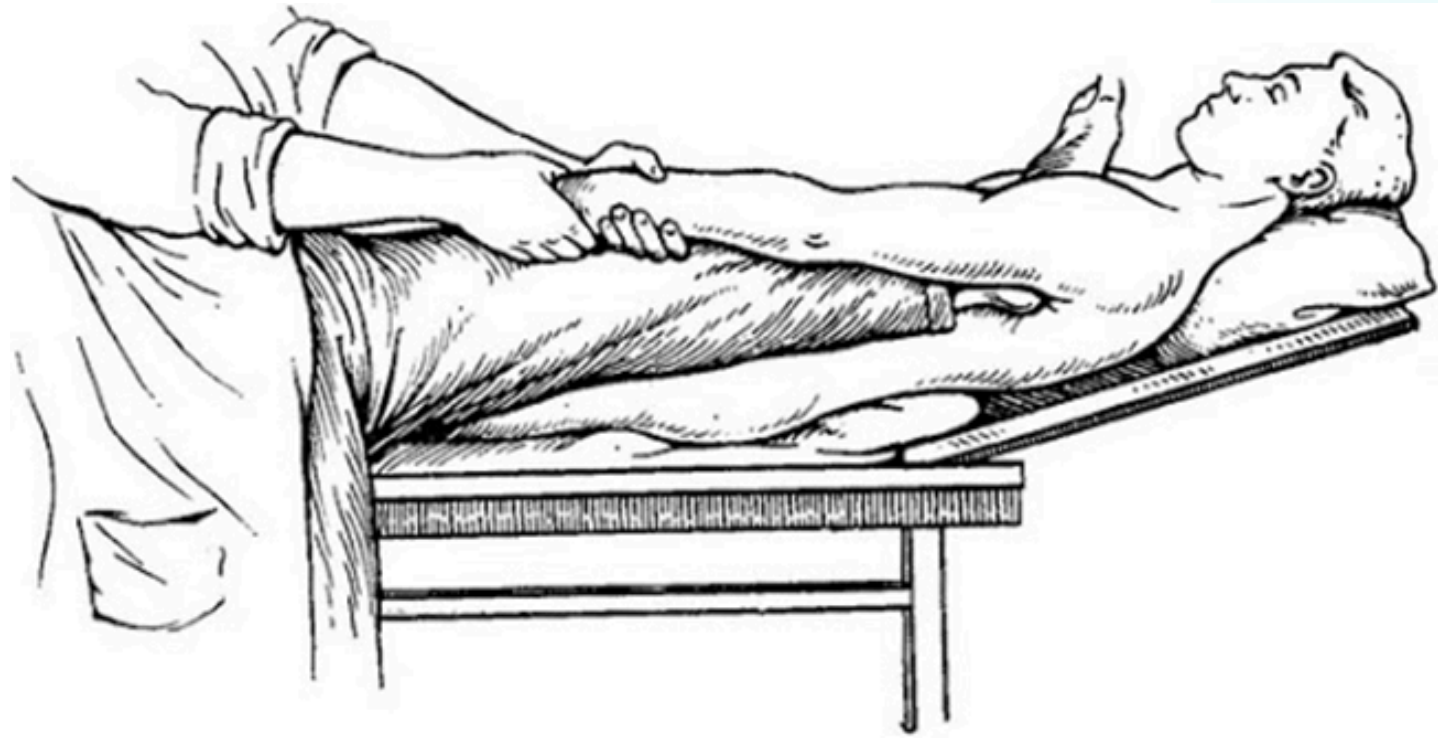
Рис. 3. Положення кінцівки при: А – задньому вивиху; Б – передньому вивиху.

# ВИВИХИ ПЛЕЧА



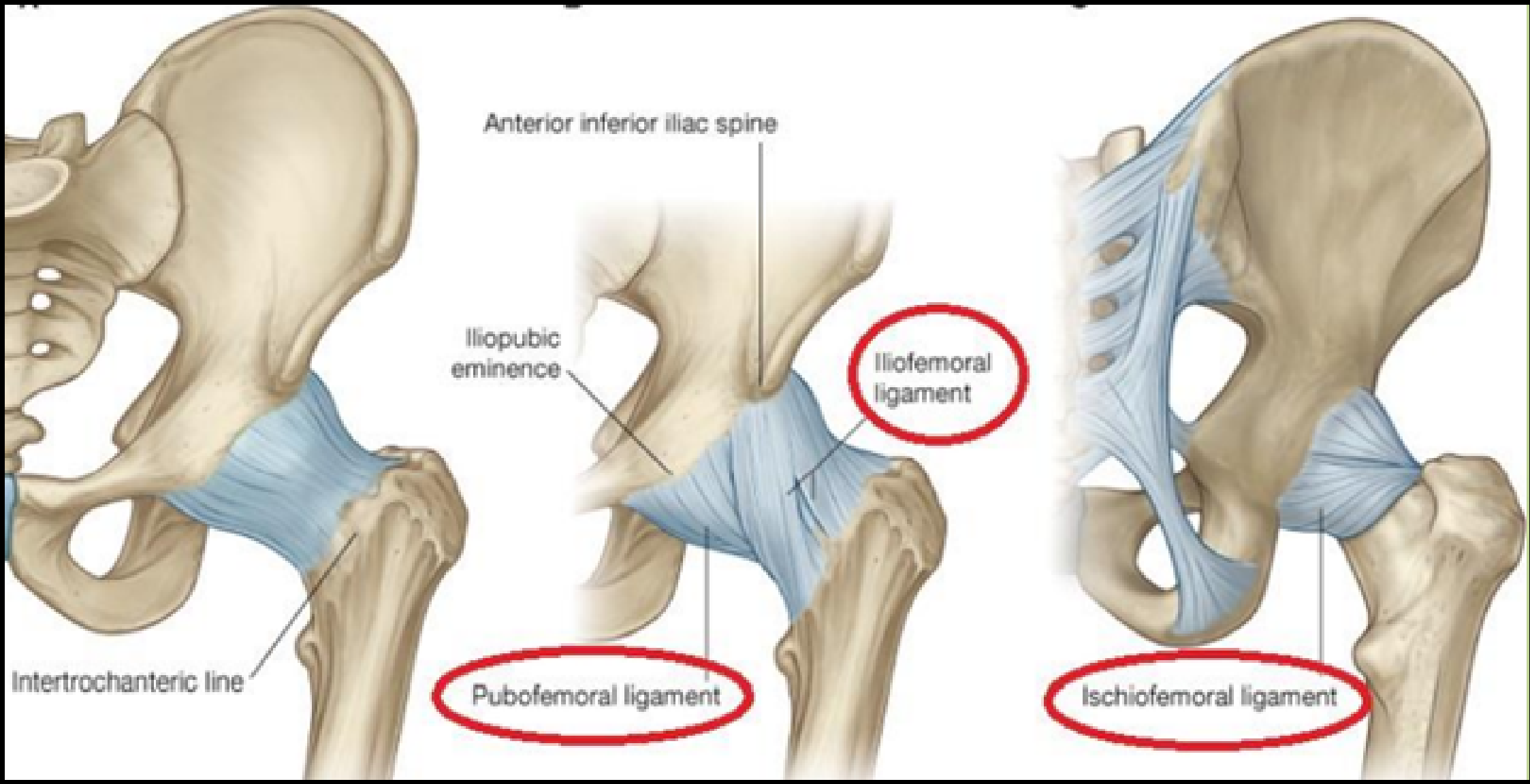
ПО ВІДНОШЕННЮ ДО ЛОПАТКИ ВИДІЛЯЮТЬ:  
ПЕРЕДНІ, НИЖНІ І ЗАДНІ



# СПОСОБИ ВПРАВЛЕННЯ КОХЕРА, ДЖАНЕЛІДЗЕ, МОТА, ГІПОКРАТА

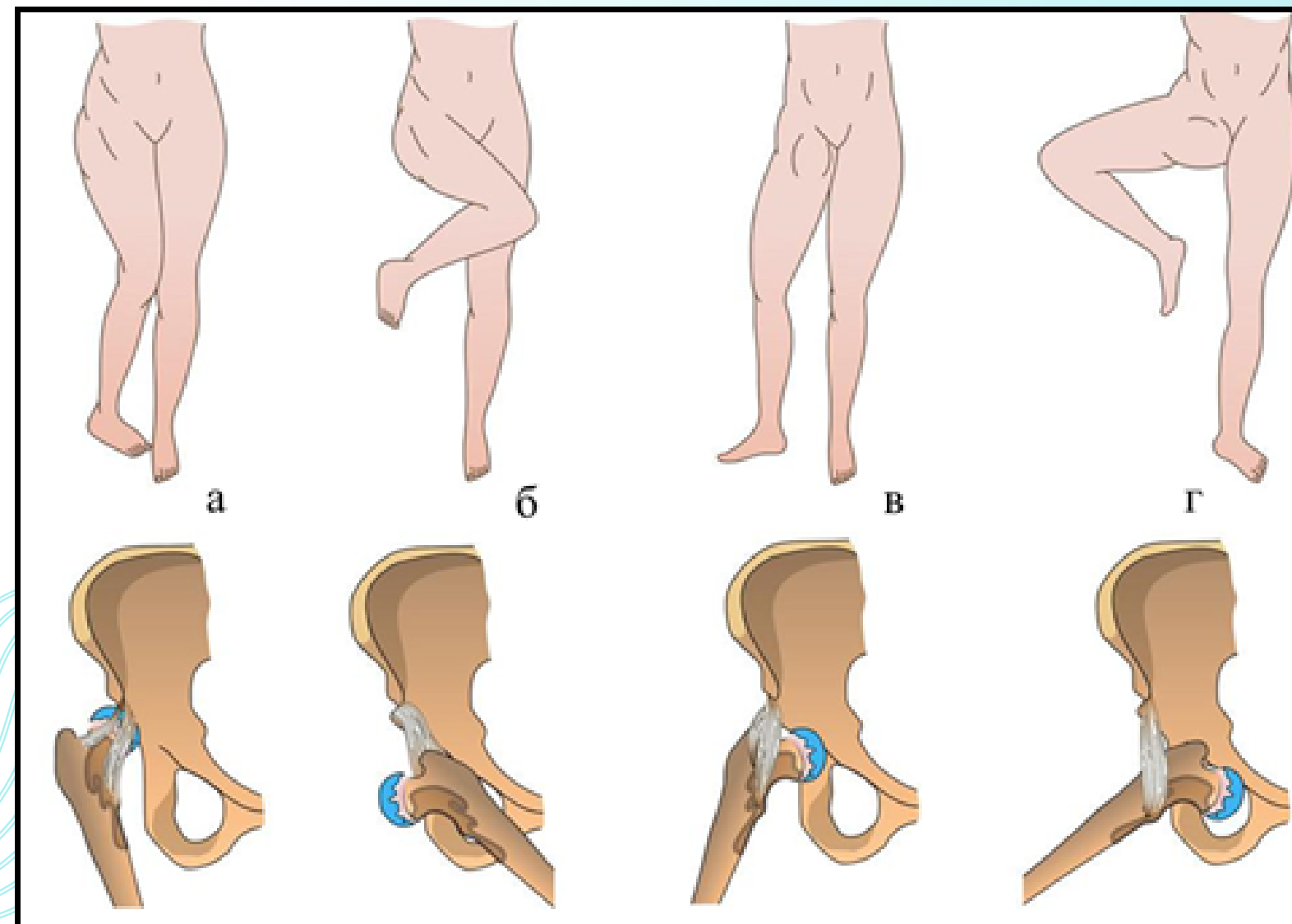


# ВИВИХ СТЕГНА



# ОСНОВНІ ВИДИ ВИВИХІВ СТЕГНА:

- ЗАДНЬО-ВЕРХНІЙ – КЛУБОВИЙ;
- ЗАДНЬО-НИЖНІЙ – СІДНИЧНИЙ;
- ПЕРЕДНЬО-ВЕРХНІЙ – НАДЛОБКОВИЙ;
- ПЕРЕДНЬО-НИЖНІЙ – ОБТУРАТОРНИЙ.



# СПОСОБИ ВПРАВЛЕННЯ

## ДЖАНЕЛІДЗЕ, КОХЕРА

